des téguments, suivant un tracé de raquette améliorée ou croupière, il n'est pas indispensable de descendre l'incision qu'on fait à sa droite et de remonter celle qu'on fait à sa gauche. D'autres manières sont représentées par les figures 298, 299, 300 et 301.

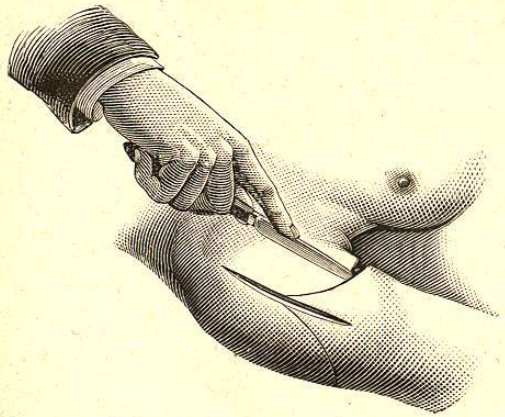

Fig. 300. — Désarticulation de l'épaule *droite*. — L'incision longitudinale de la raquette est faite, mais pourrait ne l'être pas. — Le chirurgien, placé près de la tête, après avoir coupé en dedans du bras en tirant le couteau, est en train de pratiquer l'incision oblique antérieure.

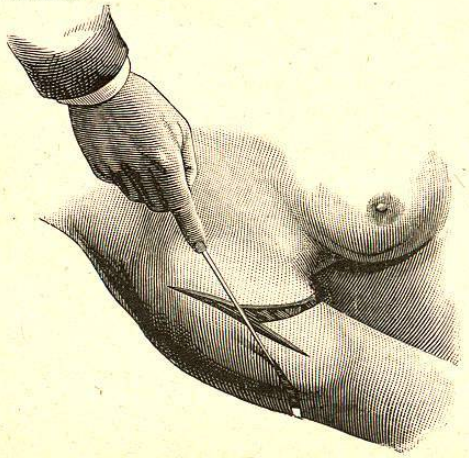

Fig. 301. — Désarticulation de l'épaule *droite*. — Raquette. Le chirurgien, placé vers la tête, fait de la main droite l'incision oblique postérieure qu'il a commencée par une reprise derrière le membre. Elle se peut faire en supination, comme ici ou en pronation comme ci-dessus (fig. 299).

Ceux qui ont des cadavres à discrétion feront bien de s'assouplir le poignet en répétant tous les modes indiqués ici. Ce sont des exercices à faire par celui qui aspire à devenir artiste habile et sûr. Une main exercée, fût-elle abandonnée à elle-même par un opérateur préoccupé, va toute seule et va bien, comme un cheval sous son cavalier endormi. Et n'oubliez jamais que l'homme rompu à cette médecine opératoire éducatrice a pour les opérations improvisées ou atypiques une supériorité considérable.

Les figures 298 et 299 représentent l'épaule gauche. Une grande incision longitudinale exploratrice a été faite, mais pourrait ne l'avoir pas été.

Ensuite le couteau passé par-dessus le membre a été appliqué, la pointe basse (fig. 298), perpendiculairement sur les téguments internes de la racine du bras, juste au niveau du bout inférieur de la fente longitudinale. L'incision suivie de l'œil, commencée derrière le bras, tirée avec légèreté, croise les vaisseaux sans les atteindre; elle s'arrondira et rejoindra le milieu de la fente longitudinale comme le tracé.

Enfin (fig. 299), la main droite, en pronation, l'index appuyé au talon mousse de l'instrument, tranchant en l'air, reprend sous le bras l'extrémité initiale de l'incision précédente et trace en dehors le deuxième arc de la raquette courbe, convexe et symétrique au premier.

Sur le bras droit (fig. 300 et 301), le contour de la raquette peut se faire d'une manière analogue : incision transversale dans l'aisselle, arquée ascendante par devant (fig. 300) ; reprise en arrière et trajet symétrique (fig. 301).

Raquette ancien mode. — Tout étant disposé comme je l'ai indiqué, l'opérateur, partant du sommet de l'acromion, incisait à fond, soit en dehors, soit en avant du moignon de l'épaule, sur une longueur de 6 ou 8 centimètres. — Il faisait ensuite partir, du tiers inférieur de cette incision longitudinale, qu'il entre-bâillait pour n'inciser qu'une lèvre à la fois, deux profondes entailles obliques, l'une en avant jusques y compris le bord antérieur de l'aisselle, l'autre en arrière jusques y compris le bord postérieur de la même cavité. Pendant ce temps les mains de l'aide, appliquées, l'une devant, l'autre derrière le moignon de l'épaule, exerçaient une traction énergique sur les téguments. (La peau qui couvre les vaisseaux devait être ultérieurement incisée.) — Les deux lambeaux triangulaires étant décollés et confiés à l'aide, l'opérateur désarticulait et engageait le milieu de son couteau en dedans de la tête et bientôt du col chirurgical qu'il rasait pour éviter les vaisseaux. — A ce moment, le pouce de l'aide, enfoncé en dehors et en arrière du faisceau musculaire coraco-brachial, profondément, sentait l'artère et la saisissait. Le couteau, continuant à marcher vers le coude, arrivait bientôt aux limites inférieures des incisions obliques; son tranchant se tournait alors vers l'aisselle et

sortait à travers tout le paquet vasculo-nerveux, les muscles et la peau jusqu'ici épargnés.

Avec la précaution de faire les entailles obliques en deux temps, c'est-à-dire de sectionner d'abord la peau, puis, après sa rétraction, les muscles, ce procédé donne un bon résultat. Cependant les téguments de l'aisselle ne sont pas toujours bien coupés en terminant.

C'est pour cela sans doute que certains opérateurs, après avoir fait la queue de la raquette, essayaient d'en faire tout l'ovale d'un seul coup. Ils passaient à cet effet le couteau sous le membre, la pointe haute, et l'amenaient jusque devant le deltoïde, pour attaquer la lèvre antérieure de l'incision longitudinale, lèvre poussée par la main gauche sous le tranchant. Ils incisaient d'abord à fond la peau, le deltoïde et le grand pectoral; puis superficiellement la peau seule, dans l'aisselle, en croisant les vaisseaux; puis encore à fond, la peau et le deltoïde, en terminant par l'incision oblique postérieure. Le reste de l'opération comme ci-dessus.

Autres procédés.

L'*incision circulaire* pure (fig. 325, p. 417), qui, pour donner assez de peau, devrait être faite au-dessous des tendons des muscles adducteurs, n'est pas à conseiller; car, à moins d'une laxité exceptionnelle des parties molles, la capsule reste inaccessible. Alanson s'en est bien aperçu : il nous en avertit en conseillant de fendre en long la région deltoïdienne que la méthode circulaire a la prétention d'épargner. Ce procédé rentre dans le mode en raquette et plaît aux simplistes : on l'emploie assez souvent.

Le procédé que Félizet avait, quand il m'en parla, employé quatre fois sur le vivant, à son entière satisfaction — *la raquette à queue axillaire* — est, au point de vue du moignon, comparable à la fois à la méthode circulaire oblique en bas et en dehors et au lambeau externe.

Félizet avait à sa disposition le deltoïde et les téguments de tout le pourtour du membre; il s'en est servi de la manière la plus raisonnable, une fois accordé qu'il se trouvait dans des conditions où la désarticulation doit être préférée à l'amputation cervicale.

Sa fente axillaire initiale est à deux fins, toutes deux importantes. D'abord elle permet de lier l'artère dès le début de l'opération : Félizet lie au-dessous des circonflexes afin, tout en assurant suffisamment l'hémostase, de laisser perméable la nourricière du deltoïde. Plus tard il s'applique à ménager le nerf pour conserver au moignon un pédicule vasculo-nerveux intact. Enfin, après dessin et entaille du contour de la raquette, section de l'artère, de la veine liée et des nerfs, la fente axillaire rend possible la désinsertion des muscles adducteurs, le relèvement complet de l'épaulette deltoïdienne et par conséquent la découverte et la section de la capsule.

L'*incision elliptique* (fig. 327, p. 418), passant, en dedans à 10 centimètres du niveau du sommet acromial, et en dehors à 6 seulement, n'a jamais embarrassé Marcellin Duval ni ses élèves : je le crois volontiers, car le prudent chirurgien disséquait d'abord la peau pour la relever en manchette comme autrefois Velpeau, et coupait ensuite les muscles de la manière que j'ai conseillée d'après lui. Ce procédé évite l'incision longitudinale, c'est quelque chose; mais cela ne facilite pas la désarticulation. L'incision elliptique est fort simple, c'est un avantage; mais les deux lèvres ou lambeaux qu'elle donne en définitive, au moment de la réunion, ne sont pas convexes, et c'est un petit inconvénient. Sans parler des cas rares où la résection est en balance avec la désarticulation, l'opérateur qui aime ses aises ne se privera pas de l'incision longitudinale plus ou moins longue. Il faut être bien malhabile pour la commencer si haut que l'acromion saille ensuite à travers la plaie.

Celui qui, sûr de lui et rompu aux difficultés de la désarticulation, veut le bien purement et simplement, peut pratiquer l'incision elliptique. Le raffiné préférera, je crois, l'incision ovalaire à bords convexes, ou plutôt son dérivé, la raquette à courte queue, la croupière : rien n'est plus beau ni plus facile.

La méthode à *deux lambeaux*, antérieur et postérieur, avait été vulgarisée par Lisfranc (fig. 319, p. 416). Le résultat n'est pas mauvais et se rapproche beaucoup de celui des dérivés de la méthode ovalaire. Aujourd'hui, si l'on voulait exécuter deux lambeaux, on les dessinerait d'abord et on les entaillerait ensuite de la superficie vers la profondeur. Leurs contours seraient les tracés mêmes de l'incision en raquette à bords convexes, un peu plus fortement recourbée du côté de l'aisselle. Le temps n'est plus où la transfixion si prestement exécutée par Lisfranc et ses élèves, de l'aisselle au défaut acromio-coracoïdien, ou inversement, à travers la cavité articulaire, créait de véritables lambeaux.

Cependant, à Lyon, en 1881 et peut-être depuis, la *désarticulation de l'épaule par le procédé de Lisfranc* a été donnée comme opération de concours.

Ce procédé à deux lambeaux (fig. 319, p. 416), que j'ai souvent pratiqué dans les mois d'été, alors qu'on n'a rien de mieux à faire des cadavres, est difficile, mais très rapide. Je ne pense pas que personne soit jamais tenté d'y avoir recours sur le vivant. Je dirai donc : le cadavre est assis sur une chaise, le bras légèrement écarté du tronc de manière à relâcher toutes les chairs postérieures de l'épaule, qu'il s'agit de tailler en lambeau par transfixion. — Le chirurgien, placé derrière, met les doigts sur le défaut acromio-coracoïdien et, du bout du pouce, accroche le bord postérieur de l'aisselle devant lequel s'engage un couteau long et étroit qui, presque parallèle à l'humérus, perce la partie postérieure de

la capsule articulaire et sort devant le tendon bicipital, dans le triangle acromio-coracoïdien. Un coup de poignet fait subitement mordre la pointe pour la dégager en dehors du bec acromial; et le plein du tranchant taille, en sortant, un lambeau arrondi qu'un aide relève immédiatement.

Le couteau, toujours la pointe haute pour le bras gauche, mais la pointe basse pour le bras droit, retourne à l'articulation largement béante, la traverse, contourne la tête humérale, rase le col et forme en sortant, après qu'un aide a saisi l'artère, le lambeau antéro-inférieur.

Parmi les procédés qui ont été fréquemment employés, il en est un qui paraît encore, pour quelques chirurgiens étrangers, le procédé d'élection. Il consiste à tailler avec le deltoïde un grand *lambeau externe* qui retombe comme un rideau sur la plaie qu'il cache, mais ne comble pas, car il flotte à distance de la cavité glénoïde; comme aussi le lambeau postérieur de la circulaire à fente antérieure de Fleury. D. Larrey a critiqué ce procédé, reprochant au lambeau de mal s'adapter, d'être mal nourri, froid, paralysé, etc. S. Cooper a montré, avec des faits, qu'il ne fallait pas craindre de l'employer chaque fois qu'il était indiqué par la forme de la blessure, lorsqu'une balle, par exemple, a perforé l'épaule d'avant en arrière. Tel qu'on le pratiquait au début du XIXe siècle (Paroisse, 1800; Grosbois, 1803; Ch. Bell, 1808) et encore au temps de Dupuytren qui n'aimait pas à s'en servir et qui pourtant lui a donné son nom, le procédé à lambeau externe avait un mérite bien peu prisé de nos jours, celui de la rapidité (fig. 313, p. 414).

On pouvait dire de lui ce que Richerand écrivait sur le procédé de Lisfranc : il demande le temps de lever l'aile d'une perdrix.

Lambeau externe.

Pour le pratiquer suivant le mode ancien, vous feriez asseoir le cadavre, le bras tenu horizontalement écarté, à angle droit. Vous auriez ce membre à votre gauche, empoigneriez la masse deltoïdienne pour la soulever, et transperceriez sa base d'arrière en avant (bras gauche) ou d'avant en arrière (bras droit). En rasant la tête, puis le col et le corps de l'humérus, vous tailleriez de toute la longueur du deltoïde un lambeau arrondi relevé à l'instant par votre gauche qui le confierait à l'aide. Saisissant le coude, de cette même main gauche devenue libre, et le rapprochant du tronc, vous désarticuleriez comme d'habitude, passeriez le couteau en dedans de la tête et du col, feriez saisir l'artère et sortiriez enfin à travers l'aisselle.

L'opéré peut être couché et il vaut mieux tailler le lambeau de dehors en dedans en le dessinant d'abord avec la pointe du couteau qui, dans son premier passage, n'intéresse que la peau. On entaille ensuite le muscle et, le tout étant relevé, on coupe attentivement les téguments des bords et du creux de l'aisselle en empiétant sur le bras et fuyant le thorax. La désarticulation vient alors, suivie de la division des muscles, vaisseaux et nerfs axillaires.

Le contour du lambeau et l'incision interne ressemblent à deux anses en U, fixées aux mêmes points, mais tombant, l'une en dedans du bras, l'autre en dehors, celle-ci plus bas que la première.

La branche antérieure de l'U qui forme le contour du lambeau commencera *en dedans du bec coracoïdien*; la postérieure, *en dedans de l'angle* postérieur de l'acromion.

Le lambeau externe sera très long (fig. 311, 312 et 313, p. 414), car avec le temps il se raccourcit beaucoup. La largeur de sa base est égale à peu près à tout ce qu'on peut embrasser entre le bout du pouce et les bouts des doigts.

La formation d'un lambeau externe implique la section des vaisseaux et nerfs circonflexes postérieurs. Il est bon de lier ou de pincer l'artère circonflexe, aussitôt qu'elle est coupée, et de tâcher de ne pas l'ouvrir une seconde fois, au moment où le couteau, après avoir désarticulé, descend à ras du col chirurgical de l'os.

J'arrive maintenant, c'est indispensable, aux *procédés de nécessité*.

Sharp, au milieu du XVIIIe siècle, incisa verticalement depuis le défaut de l'épaule acromio-coracoïdien jusque dans l'aisselle, pour chercher et lier l'artère; puis il désarticula et découpa en sortant un grand *lambeau postérieur* (fig. 328, p. 418). Il faudrait, en cas de force majeure, chercher un pareil résultat, mais en découpant le lambeau de dehors en dedans et le gardant le plus large possible.

Le procédé de Delpech est la contre-partie du précédent (fig. 329, p. 418). Il consiste à entrer en arrière, directement dans l'articulation, sans garder de chairs postérieures, et à la traverser pour tailler en sortant un grand *lambeau antéro-axillaire*. En 1837, à Heilbronn, Sicherer fut obligé d'opérer ainsi un blessé dont la partie postérieure du deltoïde était détruite. Malgré la gangrène d'une partie du lambeau et plusieurs abcès consécutifs, la guérison eut lieu.

Le procédé dit à *lambeau axillaire* ou *brachial interne* est celui de

Ledran l'ancien, de Garengeot, de Langenbeck, de Blasius, etc. (fig. 302, 303, 304, 305, p. 412). Commode pour ouvrir l'articulation, qu'on attaque comme l'aile d'un poulet, il donne un tel résultat qu'il n'est pas permis de l'employer, sinon lorsque les téguments qui couvrent le deltoïde sont détruits à la fois en avant, en dehors et en arrière. Dans une telle occurrence, il faudrait, sur le deltoïde, imiter le plus possible l'incision losangique de Blasius et scier l'acromion au besoin. Le lambeau axillaire est peu vivace, difficile à tenir relevé, et tellement favorable à la rétention des liquides et aux abcès consécutifs, jadis fréquents à la suite de la désarticulation de l'épaule, que Sander crut devoir ouvrir préventivement le cul-de-sac qu'il forme avec la paroi thoracique. Ce fut et c'est encore un bon exemple. — Moins le lambeau axillaire est long, mieux il tient et mieux il vit; par conséquent, si l'on pouvait garder en même temps un rudiment de lambeau externe, il n'y faudrait pas manquer.

Il me reste à parler d'une manière d'exécuter la désarticulation proprement dite de l'épaule, qui me paraît recommandable. C'est la même que celle que j'ai osé proposer à la Société de chirurgie pour la désarticulation de la hanche. Ollier, à qui j'eus l'occasion d'en parler, m'a répondu immédiatement : « Pour l'épaule, je le recommande et je l'ai fait. »

Il s'agit tout simplement, une fois la capsule découverte, de la fendre en long, puis de détruire successivement les insertions humérales de chacune de ses lèvres, avec le grattoir, la serpette mousse ou le couteau, absolument comme dans la résection sous-capsulo-périostée.

Le procédé suivant, véritable désossement, **désarticulation sous-capsulo-périostée**, serait à mon avis hémostatique et excellent. Il est, dans sa première partie, imité de Poyet (1757) (fig. 324, p. 417).

1° Par une longue fente latérale ou antérieure, la capsule serait découverte, incisée et détachée; la tête luxée comme dans la résection, mais un peu plus que dans la résection (voy. *Résection de l'épaule*).

2° Une véritable amputation circulaire ou oblique dans le sens que commanderait l'état des parties molles, avec temps successifs pour diviser la peau, les muscles, découvrir et lier les vaisseaux, terminerait l'opération.

Non seulement il est permis d'obéir à l'indication qui peut se présenter d'enlever l'extrémité de la clavicule, l'acromion, la coracoïde et la cavité glénoïde avec le bras, mais les cas déjà très nombreux d'arrachement du membre supérieur en totalité, suivis de guérison, autorisent les chirurgiens à tenter l'amputation interscapulo-thoracique, dans des cas de traumatisme ou de tumeurs malignes.

J'imagine qu'un opérateur habitué aux procédés de désarticulation du bras, de résection de l'omoplate et de la clavicule, ne sera jamais embarrassé pour tracer, en toutes circonstances, un plan d'ablation totale et l'exécuter. Néanmoins, je donnerai plus loin un procédé élaboré avec

P. Berger, procédé type qui doit servir pour les exercices cadavériques et dont il faut se rapprocher le plus possible en opérant sur le vivant.

A l'heure où je revise cette édition, il a fait maintes fois ses preuves pour des cas de toute nature, entre les mains de chirurgiens de différents pays.

Atlas historique.

Quelques mots sur le petit atlas historique des divers procédés de désarticulation de l'épaule, qui va remplir les sept pages suivantes. Cet atlas n'est pas complet, quoique plus que suffisant. Tel quel, il présente au lecteur 28 figures dessinées aussi juste que me l'ont permis les documents authentiques :

1° Quatre manières d'opérer condamnées par l'expérience et qui consistent essentiellement à attaquer l'épaule en dehors pour garder un lambeau axillaire (p. 412);

2° Huit procédés différents, mais réalisant tous un lambeau externe plus ou moins long, plus ou moins avantageux, taillé soit par transfixion, soit par entaille et dissection (p. 413 et 414);

3° Six modes à lambeaux antérieur et postérieur, plus la raquette de D. Larrey et un procédé bâtard de Rust (p. 415 et 416);

4° Les désarticulations ovalaires de Guthrie et de Scoutetten (p. 417);

5° Les procédés circulaires de Pojet et d'Alanson (p. 417);

6° Les incisions elliptiques de Sanson et de Duval (p. 418);

7° Le lambeau postérieur de Sharp et l'antérieur de Delpech (p. 418).

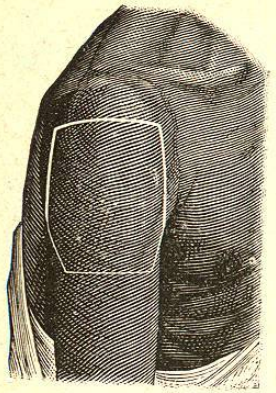

Fig. 302. — Lambeau axillaire. 1re opér. de Ledran père, 1715. — Obs. de chir., n° 43, et *Traité des op.* de Ledran fils.

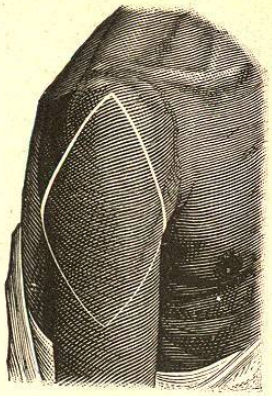

Fig. 303. — Lambeau axillaire de trois doigts de long. Incision losangique de Blasius. (*Der Schrägschnitt*, 1838.)

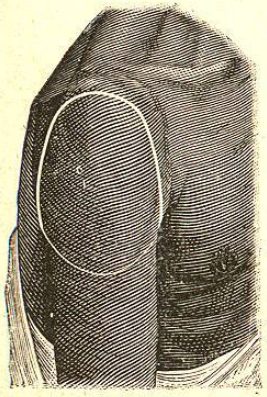

Fig. 304. — Lambeau axillaire. Incision supéro-externe en fer à cheval. Langenbeck, vers 1830, d'après Günther.

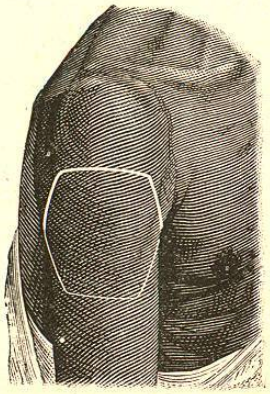

Fig. 305. — Lambeau axillaire J.-L. Petit et Garengeot. L'incision transversale externe est à 3 doigts de l'acromion.

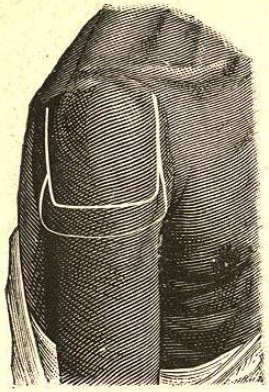

Fig. 306. — Lambeau externe de 3 à 4 doigts et rudiment de lambeau axillaire. Procédé de Lafaye, 1731 à 1741.

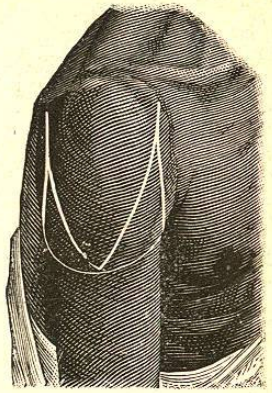

Fig. 307. — Lambeau externe. Dahl, 1760. — Portal recommande un lamb. semblable; la forme déplaît à Linhart.

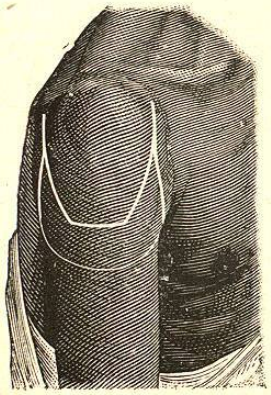

Fig. 308. — Lambeau externe. Procédé attribué à Kloss, date inconnue, figuré par Günther. (*Blüt. Oper.*, 1859.)

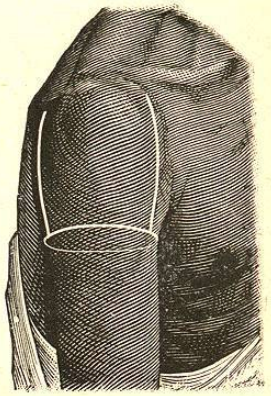

Fig. 309. — Lambeau externe carré (circulaire à double fente). Procédé de B. Bell, 1787, et de Laroche, 1790.

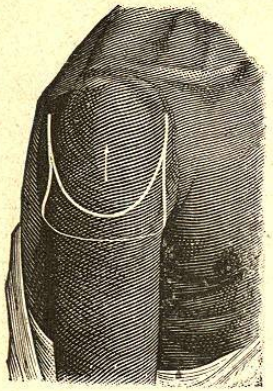

Fig. 310. — Lambeau externe entaillé de bas en haut. van Onsenoort, 1825? (Cline en Angleterre, Chiari en Italie).

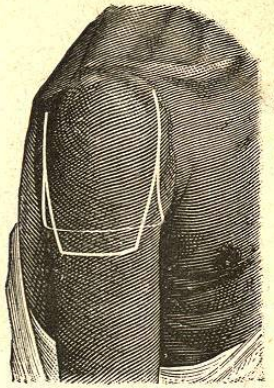

Fig. 311. — Lambeau externe descendant jusqu'aux attaches deltoïdiennes. Procédé de Walther, 1810.

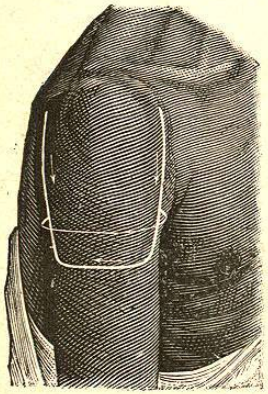

Fig. 312. — Lambeau externe grand, carré, à angles arrondis, disséqué. Procédé de Foullioy : thèse de Hello, 1829.

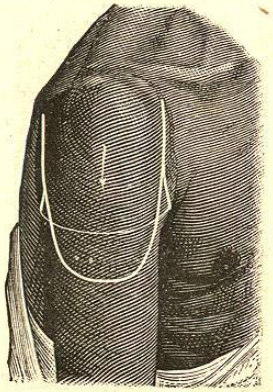

Fig. 313. — Lambeau externe ponctionné. 1er pr. dit de Dupuytren ; Ch. Bell, 1808 ; Grosbois, 1803 ; Paroisse, 1800.

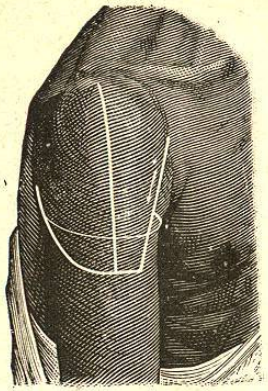

Fig. 314. — Lambeau ext. dédoublé en post. et ant., celui-ci disséqué d'abord pour lier l'artère. Bromfield, 1773.

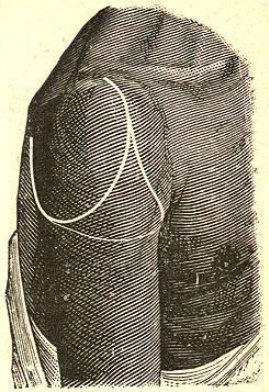

Fig. 315. — Lambeau postéro-externe (2e pr. Champesme-Lisfranc) ; transition entre lamb. ext. et 2 lamb. ant. et post.

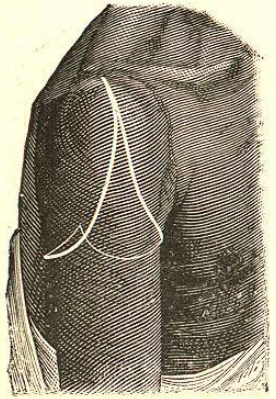

Fig. 316 — Deux lambeaux, ant. et post., perfectionnés. Procédé d'amphithéâtre deult Desa (d'après Boyer, XI, p. 212).

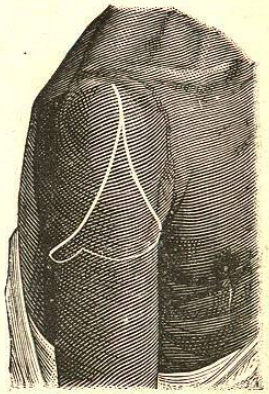

Fig. 317. — Deux lambeaux, ant. et post. celui-ci ponctionné d'abord. Proc. préf. de Dupuytren (son 2e), Clin. II, p. 349.

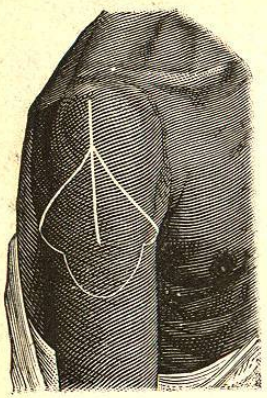

Fig. 318. — Deux lambeaux, ant. et post., incisés et petit lambeau axillaire, 3e pr. de Dupuytren, réclamé par Béclard.

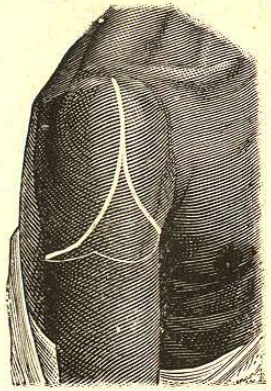

Fig. 319. — Deux lambeaux, ant. et post., celui-ci ponctionné en premier lieu. Procédé d'élection de Lisfranc seul.

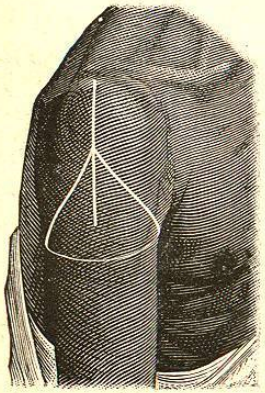

Fig. 320. — Raquette de Dominique Larrey. Grande analogie avec méthode à deux lambeaux, ant. et post.

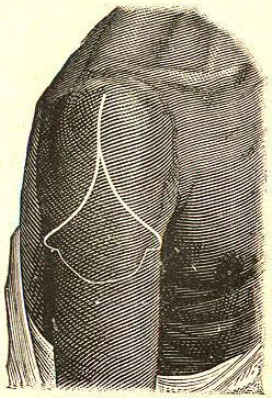

Fig. 321. — Procédé de Rust, d'après Günther. Corruption de la raquette : trois lambeaux, ant., post. et int.

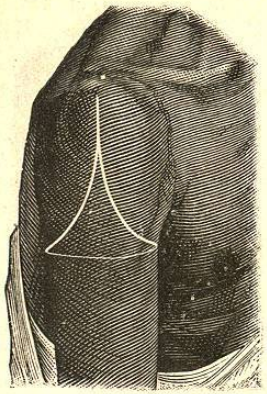

Fig. 322. — Procédé de Guthrie. Commencement du XIXe s. Incisions excellentes et faites en plusieurs temps.

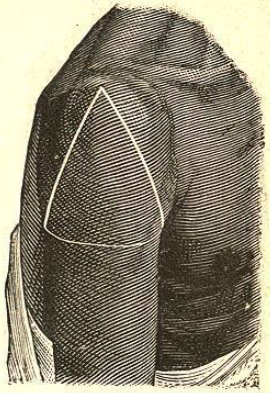

Fig. 323. — Méthode ovalaire de Scoutetten, 1827, bien inférieure à celle de Guthrie, qui est parfaite.

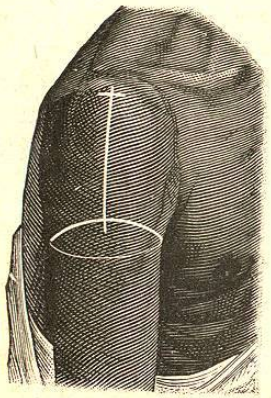

Fig. 324. — Incision circulaire avec fente longitudinale, Pojet, 1757. Imitée par Lacauchie, 1841, et depuis par Fleury.

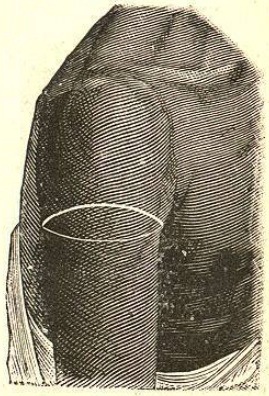

Fig. 325. — Incision circulaire d'Alanson, 1774, Cornuau, etc. Désarticulation impossible sans fente longitudinale.

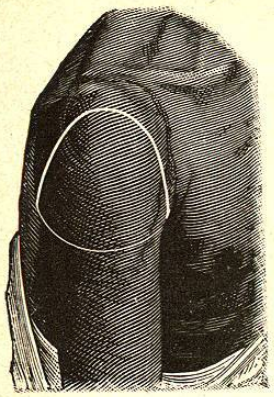

Fig. 326. — Incision très oblique dite circulaire de Sanson, XIXe s. Comparez à pr. Langenbeck moins son lamb. axill.

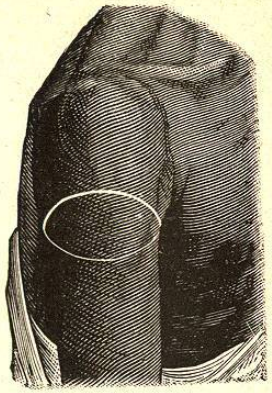

Fig. 327. — Incision elliptique de Marcellin Duval qui disséquait une manchette de peau de 2 travers de doigt.

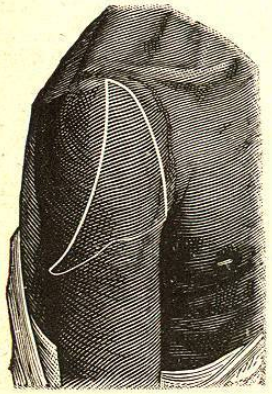

Fig. 328. — Lambeau unique postérieur. Sharp, 1740? L'incision antérieure permet de lier l'artère d'abord.

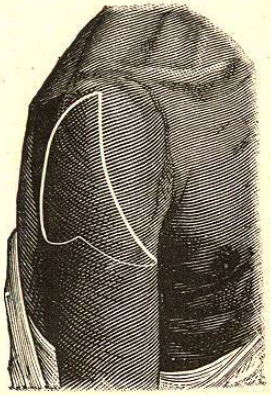

Fig. 329. — Lambeau unique antérieur, proc. de Delpech : attaque d'emblée de l'articul. en arrière, Sicherer, 1837.

ARTICLE X

AMPUTATION INTERSCAPULO-THORACIQUE

Opération d'urgence dans certains traumatismes, de nécessité dans les tumeurs malignes de l'omoplate étendues à l'humérus ou de l'humérus étendues à l'omoplate, etc., l'amputation qui enlève le bras, l'omoplate et les trois quarts, voire la totalité de la clavicule n'a pas la gravité qu'on pourrait supposer.

La mortalité opératoire est en effet tombée au-dessous de 8 pour 100, sans mettre à part ces affreux cas de tumeurs malignes omoplatiennes ayant envahi les muscles thoraco-scapulaires, et développé considérablement les anastomoses vasculaires des confins de la masse extirpée. Pensez à la cervicale transverse profonde, haut née de la sus-clavière et par conséquent inaccessible, qui finit *scapulaire postérieure* en descendant le long du bord interne de l'omoplate où elle dessert les insertions de l'angulaire, du rhomboïde et du grand dentelé que l'on divise nécessairement à la fin de l'opération. Ce n'est rien quand la vascularisation n'est point anormalement développée. Mais quand ces muscles sont malades et qu'il faut en extirper de larges parties, surtout du grand dentelé que pénètrent tant de rameaux perforants des artères intercostales, une grande perte de sang est inévitable; et ce ne fut pas toujours assez de trente ligatures au catgut pour étancher une aussi vaste plaie. Point de caillots sanguins sous les lambeaux! Il n'en faut point, car ne s'évacuant pas par les drains comme l'inévitable et abondant suintement séreux, ils empêchent l'adhésion immédiate par-dessus tout désirable.

Je n'ai qu'à emprunter au beau mémoire de P. Berger[1] la description à peu près textuelle du *procédé type* pour l'élaboration duquel il a bien voulu me consulter.

Certes la nécessité pourra imposer des variantes au tracé des incisions cutanées, mais les actes opératoires à accomplir dans la profondeur sont comptés et inévitables : on peut en intervertir l'ordre, on ne peut pas les éluder. Il faut donc s'exercer à les bien exécuter; aussi pour celui qui serait surpris par l'urgence et dans l'impossibilité de retourner au cadavre, vais-je tâcher d'être suffisant, précis et clair.

Notre procédé de choix est à *deux lambeaux*, l'un antéro-inférieur ou *pectoro-axillaire*, l'autre supéro-postérieur, trapézien, *cervico-rétroscapulaire*.

1. L'amputation du membre supérieur dans la contiguïté du tronc (amputation interscapulo-thoracique), avec figures dans le texte et 2 planches en chromolithographie, d'après mes dessins. Paris, G. Masson, 1887. — V. aussi *Revue de chir.*, 1905.