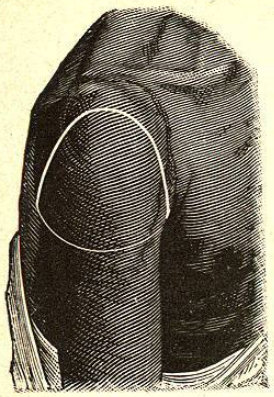

Fig. 326. — Incision très oblique dite circulaire de Sanson, XIXe s. Comparez à pr. Langenbeck moins son lamb. axill.

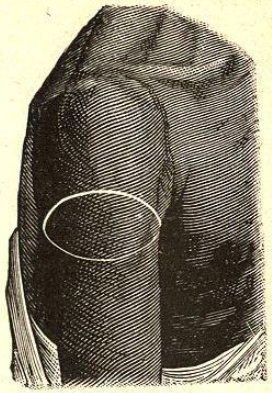

Fig. 327. — Incision elliptique de Marcellin Duval qui disséquait une manchette de peau de 2 travers de doigt.

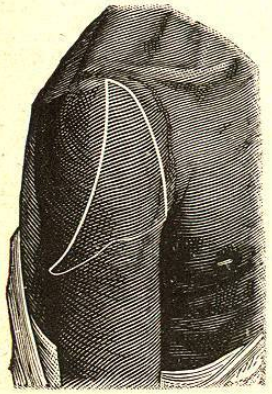

Fig. 328. — Lambeau unique postérieur. Sharp, 1740? L'incision antérieure permet de lier l'artère d'abord.

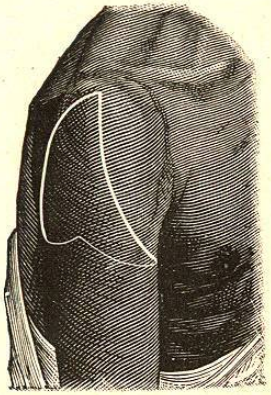

Fig. 329. — Lambeau unique antérieur, proc. de Delpech : attaque d'emblée de l'articul. en arrière, Sicherer, 1837.

ARTICLE X

AMPUTATION INTERSCAPULO-THORACIQUE

Opération d'urgence dans certains traumatismes, de nécessité dans les tumeurs malignes de l'omoplate étendues à l'humérus ou de l'humérus étendues à l'omoplate, etc., l'amputation qui enlève le bras, l'omoplate et les trois quarts, voire la totalité de la clavicule n'a pas la gravité qu'on pourrait supposer.

La mortalité opératoire est en effet tombée au-dessous de 8 pour 100, sans mettre à part ces affreux cas de tumeurs malignes omoplatiennes ayant envahi les muscles thoraco-scapulaires, et développé considérablement les anastomoses vasculaires des confins de la masse extirpée. Pensez à la cervicale transverse profonde, haut née de la sus-clavière et par conséquent inaccessible, qui finit *scapulaire postérieure* en descendant le long du bord interne de l'omoplate où elle dessert les insertions de l'angulaire, du rhomboïde et du grand dentelé que l'on divise nécessairement à la fin de l'opération. Ce n'est rien quand la vascularisation n'est point anormalement développée. Mais quand ces muscles sont malades et qu'il faut en extirper de larges parties, surtout du grand dentelé que pénètrent tant de rameaux perforants des artères intercostales, une grande perte de sang est inévitable; et ce ne fut pas toujours assez de trente ligatures au catgut pour étancher une aussi vaste plaie. Point de caillots sanguins sous les lambeaux! Il n'en faut point, car ne s'évacuant pas par les drains comme l'inévitable et abondant suintement séreux, ils empêchent l'adhésion immédiate par-dessus tout désirable.

Je n'ai qu'à emprunter au beau mémoire de P. Berger[1] la description à peu près textuelle du *procédé type* pour l'élaboration duquel il a bien voulu me consulter.

Certes la nécessité pourra imposer des variantes au tracé des incisions cutanées, mais les actes opératoires à accomplir dans la profondeur sont comptés et inévitables : on peut en intervertir l'ordre, on ne peut pas les éluder. Il faut donc s'exercer à les bien exécuter; aussi pour celui qui serait surpris par l'urgence et dans l'impossibilité de retourner au cadavre, vais-je tâcher d'être suffisant, précis et clair.

Notre procédé de choix est à *deux lambeaux*, l'un antéro-inférieur ou *pectoro-axillaire*, l'autre supéro-postérieur, trapézien, *cervico-rétroscapulaire*.

1. L'amputation du membre supérieur dans la contiguïté du tronc (amputation interscapulo-thoracique), avec figures dans le texte et 2 planches en chromolithographie, d'après mes dessins. Paris, G. Masson, 1887. — V. aussi *Revue de chir.*, 1905.

Il comporte *deux actes* opératoires successifs qui s'exécutent le premier en *deux* temps, le second en *trois*.

Le PREMIER ACTE a pour but de parer au plus grand danger par l'hémostase préalable : il commence par la section de la clavicule suivie de la résection d'une large partie moyenne de cet os ou de l'extirpation de tout le fragment interne, ce qui découvre largement l'artère et la veine sous-clavières (*premier temps*) — il finit par l'isolement et la section de ces vaisseaux entre double ligature (*second temps*).

Le SECOND ACTE opératoire a comme *premier temps* l'incision du contour et la dissection profonde du lambeau antéro-inférieur ou pectoro-axillaire dont font partie les extrémités des muscles pectoraux grand et petit et même celle du grand dorsal; cette dissection permet de couper le plexus brachial et conduit jusqu'aux profondes insertions scapulaires du grand dentelé — comme *second temps*, l'incision et le relèvement du lambeau supéro-postérieur doublé du seul trapèze, relèvement poursuivi jusqu'aux limites supérieure et interne de l'os — comme *troisième et dernier temps*, la section de la ligne des insertions musculaires marginales, c'est-à-dire, que prennent aux bords supérieur et interne de l'omoplate les muscles grand dentelé, omo-hyoïdien, angulaire et rhomboïde.

Exploration, points de repère, incisions. — L'incision destinée à la découverte, à l'isolement, à la section, à la résection de la clavicule et aux ligatures, doit être longue d'au moins 10 centimètres, 15 au besoin. En dehors, elle aboutit immédiatement derrière l'articulation acromio-claviculaire, sur le sommet dépressible de l'angle ouvert formé par le bord postérieur de la clavicule et la crête scapulaire. En dedans, elle commence ou s'arrête, suivant le côté, soit sur l'articulation sterno-claviculaire, soit à deux travers de doigt en dehors. A peu près droite, elle longe la clavicule, devant plutôt que dessus (fig. 330 et 331), car le peaucier se charge de relever la peau du triangle sus-claviculaire.

Pour tracer le lambeau postérieur, qui se fait le dernier, il suffira, comme on le voit sur les figures, de prolonger l'incision claviculaire derrière l'omoplate, directement vers la face postérieure de l'angle scapulaire inférieur dans la terminaison même du contour du lambeau antéro-axillaire.

Le tracé de celui-ci commence au milieu de l'incision claviculaire, se dirige en dehors et en bas, au delà du bec coracoïdien tangible, empiétant deux travers de doigt sur le deltoïde, se recourbe sur l'union du bord inférieur du tendon grand pectoral avec le bras, traverse la face interne de la racine du membre, gardant la région poilue, et va jusqu'au delà du tendon grand dorsal où elle s'arrondit pour descendre en arrière, suivant le sillon visible et tangible qui sépare du bord axillaire de l'os la masse musculaire du grand rond et du grand dorsal; l'incision s'arrête enfin derrière l'angle scapulaire inférieur où descendra la rejoindre, à angle très aigu, celle du lambeau supéro-postérieur.

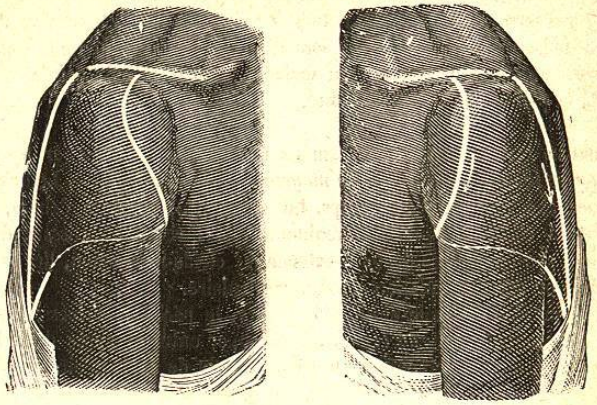

FIG. 330 et 331. — Tracés des trois incisions pour l'amputation interscapulo-thoracique. La claviculaire est droite horizontale; l'antéro-axillaire est contournée et descendante; la postérieure est droite descendante.

Position du malade et de l'opérateur. — Le malade est couché, le dos sur un coussin, au bord du lit.

Pendant l'accomplissement du premier acte (résection de la clavicule, ligatures), le bras repose modérément écarté du corps, car l'opérateur se tient en dehors avec deux aides, l'un à sa gauche, l'autre à sa droite, un troisième aide étant placé en face de lui, au côté opposé du malade. La résection de la clavicule s'accommode d'une certaine propulsion du moignon de l'épaule, qui s'obtient, à défaut d'une tumeur, au moyen d'un tampon placé momentanément derrière, c'est-à-dire sous l'omoplate, ou bien avec la main d'un aide. Les ligatures exigent le contraire, l'effacement du moignon en arrière, qui tend, étale et appuie sur la côte les éléments du paquet vasculo-nerveux.

Avant de commencer le second acte opératoire (entaille du lambeau antérieur, puis du postérieur, puis séparation finale), il faut rapprocher davantage encore le tronc du malade du bord du lit, de manière que la moitié de son dos déborde le coussin *épais* et *ferme* sur lequel il est soulevé. Alors, le bras étant écarté du corps par le premier aide, l'opérateur se place en dedans pour inciser devant l'épaule, traverser la face interne du bras et gagner la région rétro-scapulaire, que l'aide rend accessible en relevant momentanément le membre en haut et en dedans, afin d'amener l'omoplate. — Après l'entaille complète du premier lambeau, y compris la

section des nerfs, le bras est rapproché du tronc et l'opérateur se retrouve en dehors, bien placé pour inciser et disséquer le lambeau supéro-postérieur ou trapézien. — Au moment de la section terminale des attaches musculaires marginales, les aides écartent les deux lambeaux : il est bon, sur le cadavre, que l'opérateur tienne lui-même de la main gauche la partie malade qui n'est pas trop lourde, qu'il l'arrache et qu'il tranche de haut en bas (relativement au malade), tenant la pointe basse (bras droit), la pointe haute (bras gauche).

Premier acte ou première partie de l'opération. — *Premier temps : section et résection de la partie moyenne de la clavicule.* — Le bras est donc couché, peu écarté du corps. Le chirurgien, placé en dehors, fait devant la clavicule rendue proéminente une incision aboutissant d'une part un peu en dedans du bord externe du cléido-mastoïdien, de l'autre derrière ou sur l'articulation acromio-claviculaire.

Cette incision divise la peau, le peaucier, le périoste, successivement, afin de reconnaître si elle existe, et de couper entre et après deux ligatures, l'anastomose veineuse de la céphalique et de la jugulaire externe.

Avec la rugine courbe sur le plat, on gratte d'abord dans l'incision du périoste sur toute la partie convexe de la clavicule; après avoir ainsi amorcé le décollement périostique, on le continue avec beaucoup de précaution, d'abord sur la face supérieure et le bord postérieur de l'os que l'on contourne avec le plat concave de la rugine. On détache ensuite le périoste devant et sous la clavicule; les insertions du grand pectoral y exigent de la patience pour éviter les échappades. La rugine rejoint finalement le décollement commencé par-dessus l'os et charge celui-ci dans sa concavité. Alors, agité de mouvements latéraux, l'instrument, agissant par ses bords, complète l'isolement de l'os sur une longueur suffisante. Si l'on veut employer la scie cultellaire ou l'étroit feuillet passe-partout rectiligne agissant de dessous en dessus, l'on passe une sonde à résection ou bien un simple écarteur que l'on tourne ensuite de champ et que l'on tient par l'un de ses crochets pendant le travail de la scie. A ce moment, non seulement la clavicule doit être maintenue proéminente par l'action de l'aide ou du tampon rétro-scapulaire, mais encore il faut en faire immobiliser le milieu par un grand davier tenu solidement à deux mains.

On divise l'os au ras des insertions du vrai cléido-mastoïdien, que l'on peut même entamer en dirigeant le trait en bas, en dehors et en arrière.

La scie à chaîne, le fil de Gigli, peuvent avantageusement servir. — Maintenant on soulève le fragment externe avec le davier; on poursuit sa dénudation périostique assez loin; enfin on le recoupe, soit avec la scie, soit avec de très fortes cisailles, au niveau du tubercule d'insertion du muscle deltoïde. Il est évident que l'on peut procéder dans l'ordre inverse : scier d'abord en dehors puis relever dans la mesure du possible le fragment interne pour le dénuder; le rescier ou même l'extirper en totalité.

Ainsi se trouve réséquée, enlevée, toute la partie moyenne de l'os sans péril pour les vaisseaux protégés par le muscle sous-clavier. Berger ayant eu à se plaindre de l'érection du fragment claviculaire interne conservé, aime mieux aujourd'hui l'extirper. Il le fait avec toute l'attention nécessaire pour n'ouvrir ni le confluent jugulaire, ni la plèvre, ni le tissu cellulaire médiastinal. Peut-être suffirait-il de désinsérer le muscle cléido-mastoïdien, et de ne garder qu'un bout très court de clavicule. J'en serais heureux, car il y a des éperons claviculaires terriblement rétro-saillants et puissamment ligamentés! A droite, surtout sur les poitrines plates, la base de la clavicule, par son éperon, embrasse à moitié et frôle le tronc veineux brachio-céphalique.

Deuxième temps : ligature et section des vaisseaux. — Le muscle sous-clavier se montre dans la plaie : on le soulève sur la sonde cannelée; on le coupe avec des ciseaux près de son insertion costale; puis, l'ayant saisi avec des pinces, on en résèque toute la partie découverte.

A la place du sous-clavier, le bout de l'index gauche se porte et, remontant vers le cou devant les nerfs, accroche facilement le bord tranchant de l'aponévrose moyenne omo-claviculaire qui vient d'être détachée de la clavicule, bord où sont les vaisseaux sus-scapulaires que l'on charge en masse sur un double fil, après les avoir reconnus et sans y comprendre le muscle omo-hyoïdien placé plus haut dans le même plan; on coupe ces vaisseaux après les avoir liés en dedans et en dehors du point où ils doivent être divisés et écartés (v. fig. 332 ci-après).

Assez souvent on peut voir dès lors : en dedans et en bas, la veine; en dehors, les nerfs du plexus brachial; au milieu, l'artère. Si le tissu cellulaire masque celle-ci, le doigt monté au tubercule de Lisfranc, accroche en descendant, d'abord la lèvre inférieure de la gaine du sous-clavier, que l'on débride en dehors, ensuite le nerf du grand pectoral qui surcroise l'artère (v. ligature de l'axillaire, p. 57). Il faut procéder avec précaution à la dénudation parfaite et totale de la veine immédiatement au-dessous du niveau de la partie réséquée de la clavicule. C'est donc sous la terminaison de la veine axillaire et non pas en haut, sous la sous-clavière, près du muscle scalène antérieur, qu'on passe les deux fils qui ne seront distancés et serrés qu'après la ligature artérielle, afin de ne pas emprisonner dans le membre du sang qui serait perdu. L'artère cherchée et dénudée au-dessus du nerf du grand pectoral est aussi chargée sur deux fils que l'on éloigne d'un travers de doigt avant de les serrer, et entre lesquels on divise ensuite le vaisseau. Finalement, les ligatures de la veine sont distancées, serrées et séparées par la section de la partie intermédiaire. A partir de ce moment, ces gros vaisseaux, rétractés d'eux-mêmes (fig. 332), ne gênent plus l'opérateur. Le sang n'arrive plus dans aucune branche de l'artère axillaire autrement que par récurrence, du fait de leurs anastomoses terminales.

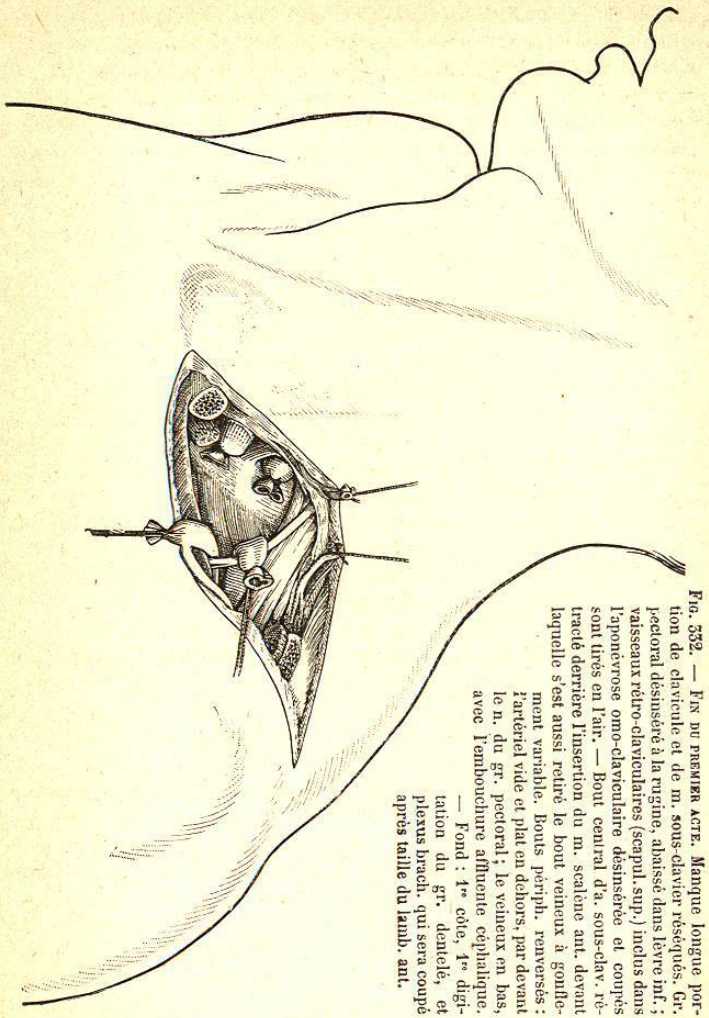

Fig. 332. — Fin du premier acte. Manque longue portion de clavicule et de m. sous-clavier réséqués. Gr. pectoral désinséré à la rugine, abaissé dans lèvre inf.; vaisseaux rétro-claviculaires (scapul. sup.) inclus dans l'aponévrose omo-claviculaire désinsérée et coupée sont tirés en l'air. — Bout central d'a. sous-clav. rétracté derrière l'insertion du m. scalène ant. devant laquelle s'est aussi retiré le bout veineux à gonflement variable. Bouts périph. renversés : l'artériel vide et plat en dehors, par devant le n. du gr. pectoral; le veineux en bas, avec l'embouchure affluente céphalique. — Fond : 1re côte, 1re digitation du gr. dentelé, et plexus brach. qui sera coupé après taille du lamb. ant.

Deuxième acte ou deuxième partie de l'opération. — *Premier temps : incision et dissection du lambeau antéro-inférieur, pectoro-axillaire.* — Le bras étant écarté du corps et l'opérateur placé en dedans, une incision ne comprenant que la peau et le tissu cellulaire sous-cutané part du milieu de l'incision claviculaire et se porte en bas et en dehors, au delà du bec

coracoïdien et de l'interstice pectoro-deltoïdien, le long et en dehors duquel elle descend, empiétant un ou deux travers de doigt sur le muscle deltoïde. Arrivée au niveau de la jonction de la paroi antérieure de l'aisselle et du bras, l'incision croise le bord inférieur du grand pectoral et coupe transversalement la peau de la face interne ou axillaire du membre, jusqu'au delà du bord inférieur des tendons grand dorsal et grand rond. Alors, le

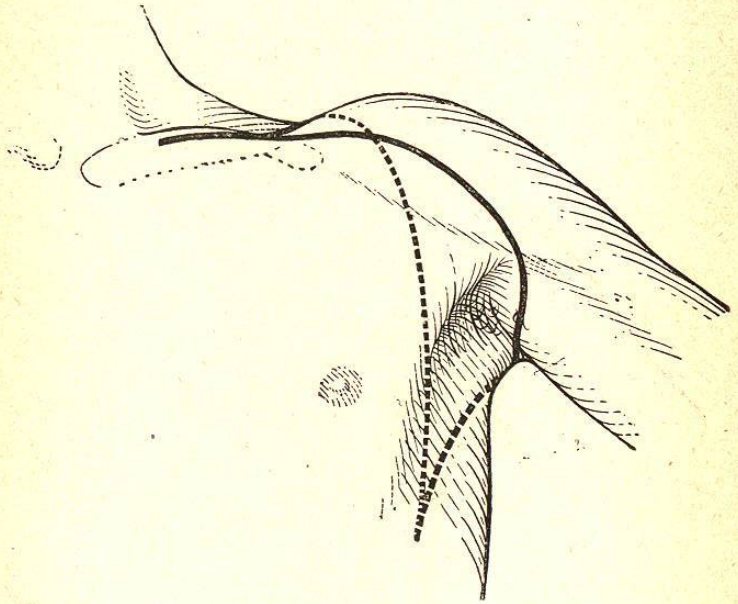

Fig. 333. — Amputation interscapulo-thoracique, contours des lambeaux, côté gauche.

bras étant relevé par l'aide, l'opérateur sent et aperçoit le sillon qui en arrière sépare le bord externe de l'omoplate de la masse charnue commune au grand dorsal et au grand rond; il y conduit l'incision pour la terminer sur le milieu de la face postérieure de l'angle scapulaire inférieur.

Le lambeau pectoro-axillaire étant ainsi délimité et son contour bien libéré, l'on divise attentivement le grand pectoral près de l'origine de son tendon, et l'on coupe le petit pectoral près de son insertion à l'apophyse coracoïde après l'avoir chargé sur le doigt. Un léger écartement se produit. Quelques coups de tranchant prudemment ménagés et donnés dans l'intervalle des ligatures supérieures et inférieures permettent de bien voir le plexus brachial et d'engager l'index dessous pour en couper les éléments assez haut, sans les tirailler et sans menacer le bout central de l'artère.

L'épaule se laisse maintenant décoller, attirer en dehors avec les bouts périphériques des nerfs et des vaisseaux. Le couteau facilite ce décollement en se promenant de haut en bas, en dehors de la face externe du muscle grand dentelé qu'il dépouille le moins possible. Les vaisseaux thoraciques et mammaires externes sont aperçus : on les peut lier ou forcipresser avant de les couper si l'on craint de les voir saigner par récur-

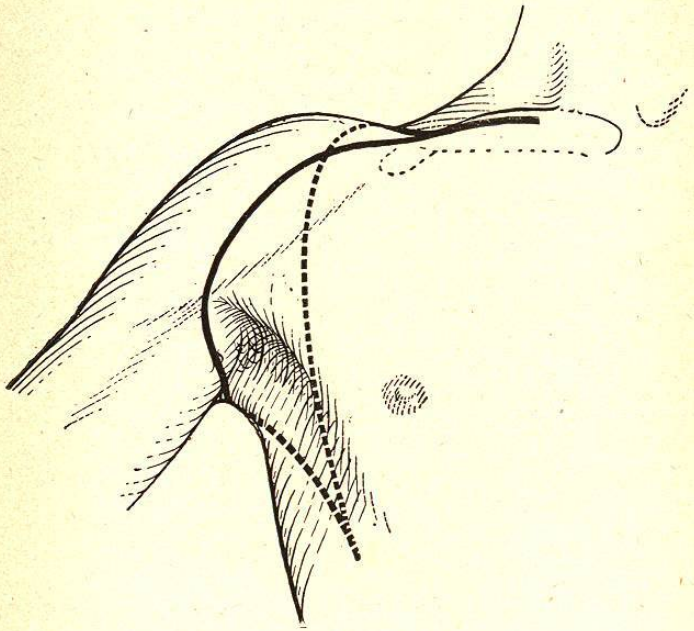

Fig. 334. — Amputation interscapulo-thoracique, contours des lambeaux, côté droit.

rence. Enfin l'on parvient au fond de l'espace sous-scapulaire ou mieux *interscapulo-thoracique*, et l'on termine en saisissant le grand dorsal de la main gauche, pour le diviser et le rejeter en avant dans le lambeau. Cela découvre l'angle scapulaire inférieur garni de ses muscles, grand rond qui sera emporté et grand dentelé dont la section est réservée pour la fin.

Deuxième temps : incision et dissection du lambeau supéro-postérieur, cervico-retroscapulaire. — Le bras étant remis à côté du corps, l'épaule soulevée, le chirurgien, passé en dehors, reprend sur l'articulation acromio-claviculaire l'extrémité externe de l'incision initiale, pour la conduire,

par le plus court chemin, derrière l'angle inférieur de l'omoplate, où elle tombe dans l'extrémité inférieure de l'incision qui circonscrit le lambeau antérieur. Par une dissection rapide, on libère le bord de cette incision cutanée, on relève les téguments seuls dans toute l'étendue de la fosse sous-épineuse ; mais on désinsère le trapèze de la clavicule et de l'épine pour le décoller de la fosse sus-épineuse et le confier à un aide qui va le tenir écarté dans le lambeau supéro-postérieur dont il fait partie. Ce relèvement, en cas de tumeur énorme, peut nécessiter un débridement.

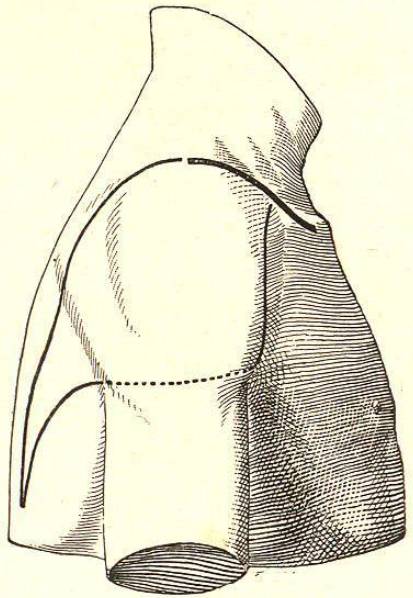

Fig. 335. — Tracé des incisions sur l'un de mes plâtres de l'École pratique.

Troisième temps : section des attaches musculaires marginales. — Il s'agit des muscles grand dentelé, omo-hyoïdien, angulaire et rhomboïde. L'opérateur (il en a la force et la possibilité sur le cadavre) saisit de la main gauche la racine du bras ; il commande aux aides d'écarter les lambeaux et de tâcher de comprimer dans le haut du postérieur les vaisseaux scapulaires postérieurs ; il reste en dehors du bras gauche et se remet en dedans du bras droit, si cela lui va mieux ; il tire sur le membre comme pour l'arracher avec l'omoplate dont cette traction dégage le bord supérieur et le bord spinal. Aussitôt le milieu du couteau, rasant ces bords, divise, en un instant, par de rapides mouvements de va-et-vient, le double feuillet musculaire qui s'y attache (angulaire rhomboïde et grand dentelé).

On cherche alors dans le cou, en dehors du plexus brachial, près de la section du muscle angulaire, l'endroit où l'artère scapulaire postérieure (cervicale transverse) a été coupée, pour la saisir et la lier.

Les lambeaux ainsi dessinés sont à peu près égaux comme surface et comme contour. Quand on les adapte, on a une ligne de réunion oblique en bas, en dehors et en arrière dont la section de la clavicule, des vais-

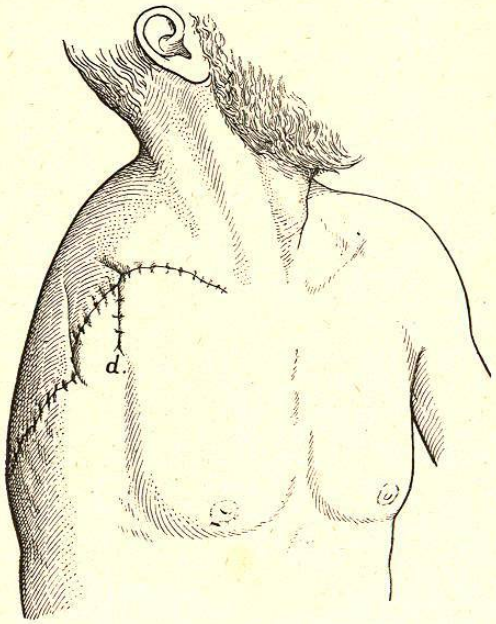

Fig. 336. — Résultat immédiat; *d* fente post-opératoire de drainage.

seaux et des nerfs occupe l'extrémité antéro-supérieure. Son extrémité inférieure correspond au point déclive. Pourtant, lorsque le sujet est couché sur le dos, la ligne de section des muscles qui s'inséraient au bord spinal de l'os, est au fond d'une gouttière assez profonde qui nécessite un drainage soigneusement institué. P. Berger attribue ses derniers succès si rapides (guérisons complètes en 10 et 12 jours) au drainage parfait obtenu par des débridements aux ciseaux (fig. 336, *d*) et des perforations capables de recevoir des drains *gros comme le pouce* allant jusqu'au fond de *tous* les culs-de-sac sous-musculaires. — Il s'écoule d'abord assez de liquide pour obliger de changer le pansement tous les jours.

CHAPITRE II

AMPUTATIONS ET DÉSARTICULATIONS DU MEMBRE INFÉRIEUR

Les amputations du membre inférieur pourraient prêter à des considérations générales, tant sur la vitalité des parties molles souvent affaiblie, que sur les usages et les qualités des moignons.

Mais ces considérations seraient difficilement comprises et par conséquent dénuées d'utilité, si je les présentais en bloc, avant d'avoir exposé les amputations en particulier. Je me borne donc ici à l'indispensable.

Riche ou pauvre, l'amputé du membre inférieur a besoin d'un point d'appui solide et indolent pour marcher. Lorsque ce point d'appui ne peut être fourni par le *bout du moignon*, il faut recourir, soit au *genou* maintenu dans la flexion, soit à l'*ischion*.

L'amputé riche désirera en outre masquer sa mutilation à l'aide d'un appareil prothétique auquel le moignon devra donner les mouvements d'un membre naturel.

ARTICLE PREMIER

AMPUTATIONS DES ORTEILS

Traumatisme, congélation, ostéites, néoplasme et même déviation (ordinairement du troisième), telles sont les raisons d'amputer les orteils.

Données anatomiques. — Les quatre petits orteils se ressemblent et nous occuperont d'abord. La première phalange est plus longue à elle seule que les deux dernières ensemble; son corps est très mince et plus ou moins aplati d'un côté à l'autre, ce qui permet de le couper facilement en travers avec la cisaille de Liston.

Les articulations phalangiennes des petits orteils, et leurs articulations métatarsiennes, sont construites sur le modèle de celles des doigts. Mais la première phalange se tenant ici ordinairement redressée, dans la flexion dorsale, c'est au fond d'un angle rentrant qu'il faut chercher l'articulation sur le dos du pied; conséquemment la tête métatarsienne fait saillie du côté de la plante.

On arrive toujours facilement à sentir l'interligne articulaire, lorsqu'on explore la région entre le pouce et l'index gauches, celui-ci appliqué sur la peau ou dans la plaie, pendant que l'autre main remue l'orteil.

La mensuration peut aussi venir en aide : le milieu de la longueur de l'orteil correspond à l'articulation de la deuxième phalange avec la première