On cherche alors dans le cou, en dehors du plexus brachial, près de la section du muscle angulaire, l'endroit où l'artère scapulaire postérieure (cervicale transverse) a été coupée, pour la saisir et la lier.

Les lambeaux ainsi dessinés sont à peu près égaux comme surface et comme contour. Quand on les adapte, on a une ligne de réunion oblique en bas, en dehors et en arrière dont la section de la clavicule, des vais-

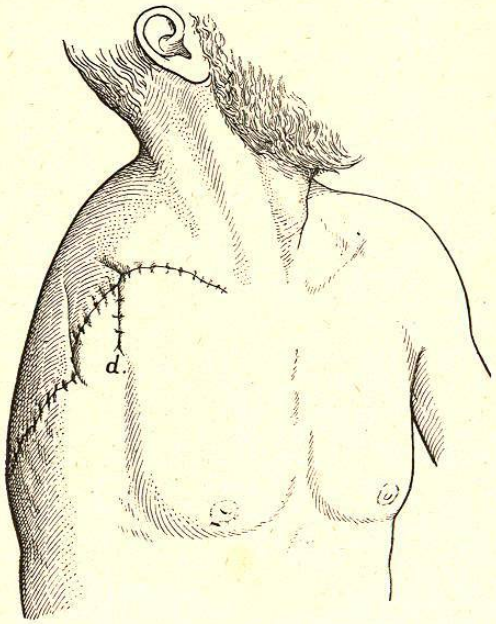

Fig. 336. — Résultat immédiat; *d* fente post-opératoire de drainage.

seaux et des nerfs occupe l'extrémité antéro-supérieure. Son extrémité inférieure correspond au point déclive. Pourtant, lorsque le sujet est couché sur le dos, la ligne de section des muscles qui s'inséraient au bord spinal de l'os, est au fond d'une gouttière assez profonde qui nécessite un drainage soigneusement institué. P. Berger attribue ses derniers succès si rapides (guérisons complètes en 10 et 12 jours) au drainage parfait obtenu par des débridements aux ciseaux (fig. 336, *d*) et des perforations capables de recevoir des drains *gros comme le pouce* allant jusqu'au fond de *tous* les culs-de-sac sous-musculaires. — Il s'écoule d'abord assez de liquide pour obliger de changer le pansement tous les jours.

CHAPITRE II

AMPUTATIONS ET DÉSARTICULATIONS DU MEMBRE INFÉRIEUR

Les amputations du membre inférieur pourraient prêter à des considérations générales, tant sur la vitalité des parties molles souvent affaiblie, que sur les usages et les qualités des moignons.

Mais ces considérations seraient difficilement comprises et par conséquent dénuées d'utilité, si je les présentais en bloc, avant d'avoir exposé les amputations en particulier. Je me borne donc ici à l'indispensable.

Riche ou pauvre, l'amputé du membre inférieur a besoin d'un point d'appui solide et indolent pour marcher. Lorsque ce point d'appui ne peut être fourni par le *bout du moignon*, il faut recourir, soit au *genou* maintenu dans la flexion, soit à l'*ischion*.

L'amputé riche désirera en outre masquer sa mutilation à l'aide d'un appareil prothétique auquel le moignon devra donner les mouvements d'un membre naturel.

ARTICLE PREMIER

AMPUTATIONS DES ORTEILS

Traumatisme, congélation, ostéites, néoplasme et même déviation (ordinairement du troisième), telles sont les raisons d'amputer les orteils.

Données anatomiques. — Les quatre petits orteils se ressemblent et nous occuperont d'abord. La première phalange est plus longue à elle seule que les deux dernières ensemble; son corps est très mince et plus ou moins aplati d'un côté à l'autre, ce qui permet de le couper facilement en travers avec la cisaille de Liston.

Les articulations phalangiennes des petits orteils, et leurs articulations métatarsiennes, sont construites sur le modèle de celles des doigts. Mais la première phalange se tenant ici ordinairement redressée, dans la flexion dorsale, c'est au fond d'un angle rentrant qu'il faut chercher l'articulation sur le dos du pied; conséquemment la tête métatarsienne fait saillie du côté de la plante.

On arrive toujours facilement à sentir l'interligne articulaire, lorsqu'on explore la région entre le pouce et l'index gauches, celui-ci appliqué sur la peau ou dans la plaie, pendant que l'autre main remue l'orteil.

La mensuration peut aussi venir en aide : le milieu de la longueur de l'orteil correspond à l'articulation de la deuxième phalange avec la première

dont la poulie forme le point culminant; les têtes métatarsiennes restent à un doigt *au moins* en arrière du bord libre des commissures.

Autres données précieuses: la première articulation métatarso-phalangienne est facile à sentir sur le versant dorsal interne du gros orteil; la deuxième est à 2 millimètres en avant; la troisième à 2 millimètres en arrière de la seconde, par conséquent sur la même ligne transversale que la première; la quatrième recule également de quelques millimètres derrière la troisième; la cinquième, enfin, est à 1 centimètre environ derrière la quatrième.

Tout cela n'est qu'approximatif, en raison des variations individuelles. Pratiquement, il suffit de retenir que les trois premières têtes métatarsiennes sont à peu près sur la même ligne transversale, que la quatrième est de plusieurs millimètres en retrait sur la troisième, et la cinquième de 1 centimètre sur la quatrième; ou bien encore, que la tête la plus reculée, la cinquième, est à 15 ou 18 millimètres, un doigt, derrière la plus avancée, qui est ordinairement la deuxième et exceptionnellement la troisième (voy. fig. 360, p. 464).

Les orteils ont des tendons comme les doigts. Leurs fléchisseurs sont pourvus, comme ceux des doigts, de coulisses synoviales; mais depuis Maslieurat, nous savons qu'aucune, pas même celle du gros orteil, ne se continue avec les synoviales tarsiennes des mêmes tendons, situées plus en arrière, dans la profondeur de la plante du pied.

Néanmoins, les fusées purulentes étaient jadis fréquentes après l'ablation des orteils; il est vrai qu'au point de vue de la propagation de la suppuration, le tissu cellulaire lâche, les séreuses ébauchées, sont à peu près aussi favorables que les coulisses véritables. Maintes fois des accidents redoutables ont suivi la désarticulation totale d'un orteil, parce qu'il en était résulté une suppuration du pied et de la jambe. C'est pour cela que l'amputation dans la continuité de la première phalange semble préférable à la désarticulation totale, et que A. Richet préconisait la méthode à lambeaux latéraux, qui assure un drainage facile.

Des moignons et des indications opératoires. — Les téguments des orteils sont comparables à ceux des doigts: ils invitent l'opérateur à faire de préférence des lambeaux plantaires. Cependant, comme les quatre petits orteils jouent un faible rôle dans la station, et que leur moignon, quand on les ampute isolément, loin de proéminer, est protégé par les orteils voisins, on peut au besoin prendre la couverture où il y a de la peau.

Est-il permis de faire des amputations partielles des petits orteils? La plupart des auteurs répondent affirmativement.

Il me semble qu'il n'y a pas de doute pour l'amputation si facile et, dit-on, si bénigne, dans la continuité de la première phalange. Le petit moignon qui en résulte ne fait aucune saillie; son squelette est très mince et permet aux orteils voisins de se rapprocher.

Il est permis encore d'enlever la phalange unguéale seule, en gardant toute la pulpe de l'orteil pour matelasser le bout du moignon.

Mais que penser de la désarticulation qui enlève les deux dernières phalanges, et laisse seulement la première dont le bout dressé est si large et si mal garni sur les côtés?

Un tel moignon, déjà critiqué par Lisfranc, ou bien se dévie et souffre du soulier, ou bien, s'il reste dans le rang, entre deux orteils, blesse l'un et l'autre, en se blessant lui-même, car ce moignon n'a plus cette large pulpe qui semble faite pour tenir à distance les parties moyennes des orteils, les nœuds articulaires si mal rembourrés et si intolérants pour la compression continue. Cependant, Dupuytren en était venu à préférer cette opération à la désarticulation totale, dont il avait appris à connaître la gravité. Il n'y a plus à hésiter à amputer de préférence à travers le mince corps de la première phalange facile à scier ou à trancher.

Les cicatrices qui résultent de l'ablation totale ou presque totale des orteils du milieu (deuxième, troisième et quatrième) ne sont pas exposées à la pression de la chaussure. Pourvu qu'elles ne se prolongent pas sous la plante jusqu'à la saillie de la tête métatarsienne, tout est bien.

Le cinquième orteil, chef de file, attirera plus loin notre attention.

Je ne veux pas décrire la désarticulation de la phalange unguéale des petits orteils. Ce que j'ai dit pour la partie correspondante des doigts, et ce que je dirai plus loin à propos du gros orteil, sera plus que suffisant. Garder beaucoup de peau, telle est la règle, sans exception.

Quant à l'amputation dans la continuité de la première phalange, c'est une opération facile que je vais indiquer en quelques mots, avant de parler plus longuement de l'ablation totale ou désarticulation des orteils du milieu, qui constitue un utile exercice d'amphithéâtre.

A. — Amputation des orteils du milieu.

1° Amputation partielle, dans la continuité de la grande phalange.

Méthode circulaire.

Coupez circulairement jusqu'à l'os, téguments et tendons au niveau du pli digitoplantaire. Si les téguments dorsaux ne se retirent pas assez, fendez-les sur une longueur de 1 centimètre.

Voulez-vous scier avec une lame étroite finement dentée? Dites à l'aide de tenir la peau rebroussée avec une pince à cheval sur la phalange.

Voulez-vous trancher l'os ? Saisissez entre les extrémités pointues de la cisaille les faces latérales du corps de la phalange, dans sa partie dénudée; ne coupez pas à ce niveau, mais seulement après avoir refoulé suffisamment les téguments avec le plat des mors.

2° Amputation totale ou désarticulation d'un orteil du milieu.

Méthode ovalaire (a).

L'aide, écartant de chaque main l'un des orteils voisins de l'orteil à enlever, se tient sur le côté de la jambe, tourne le dos au malade et la face à l'opérateur placé au bout du pied.

De la main gauche, saisissez le bout de l'orteil malade et, du bout de l'index, cherchez l'articulation au fond de l'angle produit par la flexion dorsale.

Au-dessus de l'articulation, à 1 centimètre si vous voulez (b), commencez avec la pointe et tirez une incision longitudinale qui, arrivée au milieu de la phalange, sera continuée sur le flanc droit de l'orteil jusque dans le pli digito-plantaire qu'elle mordra profondément.

Ne pouvant aller plus loin en ce sens, retirez le bistouri et, le mettant la pointe basse, reportez-le par-dessus l'orteil dans le même pli digito-plantaire où vous reprenez votre incision, pour la faire remonter sur le flanc gauche de l'orteil, jusqu'à l'incision dorsale longitudinale, symétriquement à l'incision du flanc droit (c). Redressez fortement l'orteil et coupez ses tendons fléchisseurs (d).

Quelques coups de pointe sont donnés pour faire de la place de chaque côté et mobiliser la peau que l'aide, agissant par les orteils voisins, écartera à droite ou à gauche, suivant les besoins de la désarticulation qu'il vous reste à exécuter.

Pour *désarticuler*, votre index gauche ayant cherché et trouvé l'interligne dans l'angle rentrant que produit le redressement de la phalange, allongez fortement l'orteil : avec la pointe basse, attaquez le ligament latéral gauche et ouvrez l'articulation qui bâille aussitôt et laisse passer le couteau à travers le tendon extenseur et le ligament latéral droit (rev. fig. 165, p. 267).

Continuez à tirer sur l'orteil comme pour l'arracher et, vous aidant au besoin de la torsion, moins utile ici que la traction,

coupez avec l'extrême pointe, à petits coups et très près de la base de la phalange, la seule chose qui résiste encore, le ligament glénoïdien ou plantaire.

Notes. — (a) Quel que soit le procédé choisi, la manœuvre est la même que pour désarticuler un doigt. Ici, la méthode ovalaire pure est applicable, parce que la tête métatarsienne très profondément cachée et très mince, permet aux orteils de se rapprocher; mais ce n'est pas pécher, tant s'en faut, que de donner à l'incision la forme d'une croupière, c'est-à-dire de garder la peau des côtés de la racine de l'orteil.

(b) Cela est très commode et sans inconvénient, car la chaussure ne comprimera pas, sur la petite tête métatarsienne enlouie, la cicatrice consécutive.

(c) On peut exécuter les incisions cutanées autrement : en commençant, par exemple, sous l'orteil, pour marcher vers le dos de la tête métatarsienne. Chacun agira suivant son habitude et aussi suivant la conformation et la complaisance des orteils.

(d) Sur le cadavre, les tendons fléchisseurs ne se rétractant pas, font une saillie déplaisante si, après libération de la peau, on n'a pas su les couper le plus haut possible, c'est-à-dire pendant que l'orteil est allongé et redressé au maximum.

B. — Désarticulation du petit orteil.

Le cinquième orteil, en sa qualité de chef de file, laisse, après son ablation, un véritable moignon exposé à la compression de l'empeigne en dessus et en dehors. Donc la cicatrice, pour être bien placée, doit être rejetée en dedans, près du quatrième orteil qui la protège. Elle doit être linéaire, afin que sa rétraction n'entraîne pas ce même quatrième orteil dans l'atti-

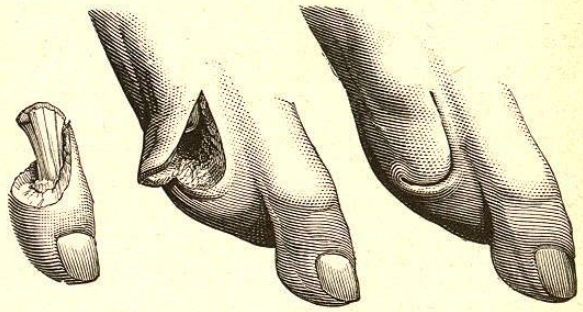

Fig. 337. Fig. 338. Fig. 339.

Désarticulation du petit ou cinquième orteil droit. Lambeau dorsal et externe.

Fig. 337. — Le petit orteil droit amputé.
Fig. 338. — Le lambeau et la plaie béante.
Fig. 339. — Le lambeau fermant la plaie.

tude fort gênante d'un véritable ergot. En conséquence, il convient de garder beaucoup de peau, quel que soit le procédé, imposé ou choisi.

Un lambeau purement externe serait nécessairement étroit et donnerait

une cicatrice en partie dorsale. Le mieux est de garder à la fois les téguments dorsaux et externes : je les taille en large lambeau ayant pour contour un U à branches inégales (U), l'une courte inféro-externe, l'autre longue supéro-interne (fig. 337, 338 et 339).

Lambeau dorsal externe.

Après avoir cherché et trouvé l'articulation, du côté dorsal, vous portez la pointe du bistouri à quelques millimètres au-dessous, en dedans du relief du tendon extenseur (**a**). Vous tirez une incision qui suit, près du quatrième orteil, le bord interne de ce tendon, dans toute la longueur de la première phalange, pour s'incliner ensuite en dehors, croiser, couper même, le tendon qu'elle côtoyait, s'arrondir sur la face externe de l'orteil, et gagner enfin, après un court trajet rétrograde, l'extrémité du pli digito-plantaire. — Alors, les deux têtes des branches inégales de l'U ainsi tracé (U pied droit, U pied gauche) sont unies par une deuxième incision qui divise les tendons fléchisseurs dans le pli digito-plantaire et, suivant le plus court chemin, passe, comme toujours, plutôt sur la face interne de l'orteil enlevé que dans la commissure.

Après la dissection du lambeau et son relèvement, les tendons étant totalement coupés, la désarticulation est facile et se fait à l'ordinaire, la main gauche tirant puis tordant l'orteil, pendant que la pointe basse du bistouri traverse la jointure de gauche à droite et détache ensuite les adhérences plantaires.

Le lambeau adapte son court bord inféro-externe à la coupe du pli digito-plantaire, sa courbe et son long bord supéro-interne à la peau conservée de la commissure (**b**).

Notes. — (a) On peut être tenté de commencer un peu plus haut; mais, comme on est alors obligé de rejeter l'incision encore plus en dedans pour ne pas découvrir la tête métatarsienne, on ne gagne pas grand'chose du côté de la facilité. En dedans du tendon extenseur veut dire du côté du quatrième orteil. La taille du lambeau sur le pied droit se fait par-dessous la main gauche qui, pendante, tient le bout de l'orteil.

(b) Si j'étais forcé d'amputer le petit orteil par l'incision dite en *raquette*, avec la longue queue ordinaire, je n'oserais tracer cette queue ni sur la face externe, comme plusieurs l'ont conseillé, ni sur le milieu de la face dorsale. Conformément aux préceptes traditionnels, je rejetterais l'incision longitudinale entre la tête du cinquième et celle du quatrième métatarsien; en circonscrivant la racine de l'orteil, je garderais plus de peau en dehors qu'en dedans, afin de reporter la cicatrice en ce dernier sens et d'obtenir un résultat aussi rapproché que possible de celui que donne le lambeau dorsal externe.

C. — Amputations du gros orteil.

1° Amputations partielles.

Il peut être avantageux de désarticuler la phalange unguéale, et aussi d'amputer dans la continuité de la grande phalange, pour ménager l'importante articulation de celle-ci avec le premier métatarsien, ce précieux talon antérieur du pied.

L'*articulation interphalangienne* du gros orteil est une charnière trochléenne semblable à celle du pouce. Deux forts ligaments latéraux tiennent les os en rapport. L'éperon dorsal de la phalangette est peu développé et s'avance à peine sur la trochlée phalangienne. Le couteau rencontre souvent, du côté plantaire, un obstacle plus gênant, un os sésamoïde étroitement rattaché à la phalangette.

Quand on fléchit fortement le bout d'un gros orteil sain, l'articulation interphalangienne se laisse voir et sentir facilement, surtout sur la moitié interne de la face dorsale. A 8 millimètres environ au-dessous du point culminant de l'angle produit par la flexion, on peut, en effet, apercevoir un creux transversal et y mettre le doigt. Cela est dû, en partie, à ce que la face dorsale de la grande phalange forme un angle presque aigu en se continuant avec la surface cartilagineuse de la trochlée.

L'articulation est superficielle et facilement abordable par sa face dorsale et ses parties latérales; les téguments plantaires sont épais et vivaces; le moignon ne doit avoir de cicatrice ni sur le bout ni sur la plante : le procédé à lambeau plantaire s'impose donc pour toutes ces raisons.

Deux lambeaux inégaux, le plantaire très long.

Si vous voulez amputer partiellement le gros orteil, placez-vous au bout du membre qui déborde le lit et qu'un aide peut manœuvrer, dans son tout ou dans ses parties (orteils), suivant les besoins. De la main gauche tenez le bout de l'orteil étendu.

Faites sur chacun de ses bords une incision longitudinale de 2 centimètres environ, qui, en arrière, commence au niveau du point où le squelette sera scié ou désarticulé. — A un 1/2 centimètre au-dessous de ce point, incisez à fond et en travers la demi-circonférence dorsale de l'orteil. Mobilisez et faites rétracter le petit lambeau carré ainsi formé.

Pour *désarticuler*, coupez avec l'extrême pointe et successivement, le ligament gauche, le dorsal, puis le droit; fléchissez forte-

ment et, grâce à la béance obtenue, engagez le tranchant sur les insertions phalangettiennes du ligament plantaire, rasez la phalangette



Fig. 340. — Désarticulation de la phalange unguéale du gros orteil. — Des lambeaux analogues conviennent à l'amputation dans la continuité de la grande phalange.

et sortez au bout de l'orteil, en gardant toute la pulpe si vous pouvez (fig. 340).

Si vous voulez *scier*, une fois l'incision dorsale transverse accomplie, vous taillez par transfixion, facile grâce aux incisions latérales, l'épais lambeau plantaire arrondi que l'aide rétracte aussitôt. Vous cernez la phalange avec le tranchant et vous sciez (a)

Note. — (a) On peut tailler autrement : ellipse coudée, etc. Si le lambeau unique ou tout au moins le principal lambeau est plantaire, large, épais et long; si l'on a gardé quelques millimètres de peau dorsale sans rendre la désarticulation ou le sciage trop difficile, le procédé et le manuel sont acceptables, car le résultat est bon.

2° Amputation totale ou désarticulation du gros orteil.

Pas plus que les amputations partielles, la désarticulation du gros orteil n'atteint le pied sérieusement comme organe de sustentation, puisque le point d'appui antérieur que fournissent les os sésamoïdes placés sous la tête métatarsienne persiste encore.

Il n'en est plus de même lorsque, avec l'orteil, on enlève la tête ou la totalité du premier métatarsien. Lisfranc et Malle ont vu marcher facilement plusieurs opérés de Dupuytren qui avaient subi cette opération; je puis témoigner dans le même sens. Je ne crois donc pas que la perte du point d'appui antéro-interne du pied amène nécessairement le renversement de la plante en valgus et une gêne considérable de la marche. Cependant, à moins d'ignorer les faits qu'a cités Blandin, il n'est pas permis, quand on peut conserver la tête du premier métatarsien et *la bien couvrir*, de la sacrifier, comme on l'a fait souvent, sous le futile prétexte de la beauté.

Lorsque, voulant désarticuler simplement le gros orteil, l'opérateur a mal déterminé le siège de l'articulation et taillé les téguments trop courts, il n'a pas d'autre ressource que de réséquer l'énorme tête métatarsienne. Il vaut encore mieux faire payer au malade, par une mutilation, les frais d'une bévue pourtant facile à éviter, que de lui laisser un moignon impotent et douloureux.

Concluons, en partie par anticipation : la désarticulation simple du gros orteil est préférable à l'amputation dans la continuité du premier métatarsien, recommandée par Ledran; et celle-ci vaut mieux que l'ablation du gros orteil avec extirpation totale et simultanée de son métatarsien.

L'*articulation* métatarso-phalangienne du gros orteil est construite comme son homologue du pouce. Mais la synoviale est plus grande; et les os sésamoïdes, beaucoup plus volumineux, donnent la prédominance au diamètre vertical du squelette (25 à 30 mm.) sur le diamètre transverse.

Les ligaments phalango-sésamoïdiens sont assez longs pour se laisser, quoique très solides, facilement diviser par le couteau, dans l'intervalle qui sépare les osselets de la base de la phalange.

L'articulation n'est défendue par des obstacles épais que du côté plantaire; sur les trois autres faces elle est facile à aborder et à traverser.

Recherche de l'interligne. — Moyennant une flexion légère du gros orteil, le doigt, promené sur la moitié interne de la face dorsale, trouve aisément la jointure. L'explorateur sent, en effet, un creux entre deux saillies dont l'une, postérieure, forte, appartient au rebord dorsal de la tête métatarsienne, et l'autre antérieure, plus faible, à la phalange. C'est presque immédiatement derrière celle-ci qu'est l'interligne. Pendant que l'orteil est étendu, les deux saillies se rapprochent, mais pas au point de se toucher : elles restent distantes de plusieurs millimètres et le petit fossé intermédiaire est encore sensible en l'absence de gonflement. Il va sans dire que, pendant la flexion de l'orteil, c'est la tête métatarsienne seule qui forme la saillie dorsale en avant de laquelle il faut chercher l'articulation. Celle-ci se trouve à un travers de doigt en arrière du pli digito-plantaire, c'est-à-dire immédiatement en avant de la dureté plantaire des os sésamoïdes. Cette dureté saillante arrête brusquement le bout du doigt, lorsque, ayant pincé la racine du gros orteil dans le sens de l'épaisseur, on glisse les doigts d'avant en arrière, vers le talon. Ce procédé de recherche est excellent; les deux doigts explorateurs agitant l'orteil sentent, chacun de son côté, les repères de l'interligne et l'interligne lui-même.

L'exploration ainsi faite donne une idée juste des dimensions du bloc plus épais que large qu'il va falloir recouvrir; elle nous montre qu'un lambeau plantaire serait trop court s'il n'empiétait pas un bon centimètre sur le bourrelet ou durillon sous-phalango-phalangettien, et qu'un lambeau interne, quoique moins long, doit se prolonger jusque sur les limites de

ce bourrelet. Encore faudra-t-il, dans les deux cas, ménager une petite longueur de peau complémentaire sur les faces dorsale et externe.

Usages du moignon, choix des procédés. — L'ablation du gros orteil laisse un véritable moignon qui appuie sur le sol par sa face plantaire et dont la partie proéminente est pressée par l'empeigne ou heurtée par les obstacles du chemin.

Donc : ni cicatrice plantaire, ni cicatrice interne, ni cicatrice dorsale. Cela veut dire : pas de cicatrice au voisinage des sésamoïdes, pas de cicatrice sur le rebord interne ni sur le rebord dorsal du cartilage articulaire. Mais cela n'exclut pas les procédés qui placent la cicatrice sur le bout du métatarsien, plus ou moins près de ces crêtes ou saillies osseuses.

On peut considérer l'intégrité du travers de doigt de téguments plantaires situés devant la saillie sésamoïdienne, comme toujours indispensable, quelle que soit la manière d'opérer.

Le procédé aujourd'hui éprouvé, qui donne sans contredit le plus beau résultat, consiste à tailler un lambeau à la fois interne et plantaire. Sous le rapport du fonctionnement du drainage, de la vitalité des téguments, de la régularité et de la situation de la cicatrice, de la facilité de la désarticulation, il ne laisse rien à désirer (voy. fig. 341 à 344, p. suiv.).

En raison du silence des auteurs, je croyais que personne n'avait jamais rien fait de pareil; mais j'ai trouvé qu'en 1843 (*Gaz. des hôp.*) deux jeunes chirurgiens, l'un Melchior Robert, l'autre du nom de Boyer, s'étant avisés de perfectionner le faire de Lisfranc, avaient créé un nouveau procédé insuffisamment décrit, qui ne ressemble pas au mien comme exécution, mais qui donnerait à peu près le même résultat définitif.

Lambeau interne et plantaire.

Vous considérez les quatre faces de l'orteil, externe, dorsale, interne et plantaire, comme égales en largeur, et vous cherchez de l'œil à en établir les limites. Comme à l'ordinaire, le lambeau unique aura une largeur égale à la demi-circonférence du membre, et une longueur en rapport avec le volume de la tête métatarsienne. Il devra se prolonger jusqu'à devenir tangent au durillon sous-phalango-phalangettien (fig. 341, 342, 343 et 344).

Vous placez votre malade et votre aide comme pour les opérations précédentes. Vous vous mettez au bout et en dedans du pied, afin d'avoir sous les yeux les faces interne et plantaire du gros orteil dont vous tenez l'extrémité, du bout des doigts gauches.

La situation de l'interligne est connue et marquée.

1° A 2 millimètres au-dessous de l'interligne, sur les limites des faces dorsale et interne, commencez une incision longitudinale un

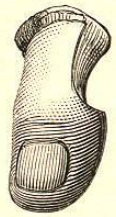

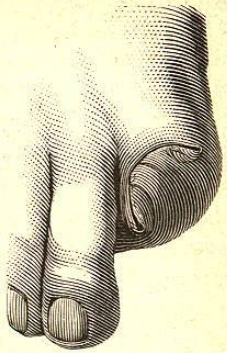

Fig. 341. Fig. 342.

Désarticulation du gros orteil. Lambeau interne et plantaire.
Fig. 341. — Gros orteil droit désarticulé.
Fig. 342. — Lambeau appliqué sur la plaie.

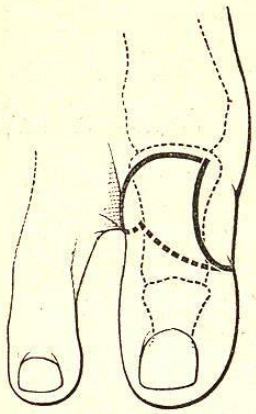

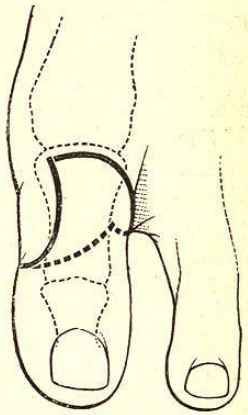

Fig. 343 et 344. — Tracé du lambeau interne et plantaire.
L'incision dorsale, absolument transverse, fait *angle droit* avec le bord correspondant du lambeau, bord convexe et non rectiligne.

peu convexe en dehors, qui côtoie à distance le tendon extenseur, dans l'étendue de 2 centimètres (**a**). Alors seulement, attaquez, en arrondissant, la face interne de l'orteil sur les limites du durillon, limites que vous suivrez d'abord sur la face inférieure, pour joindre

ensuite obliquement l'extrémité externe du pli digito-plantaire. — Incisez maintenant les téguments des faces externe et dorsale ainsi que les tendons extenseurs, en réunissant les deux extrémités de votre première incision et passant: en dehors, obliquement sur l'orteil plutôt que dans la commissure; en dessus, transversalement et à 2 millimètres devant l'interligne (**b**).

Disséquez le lambeau et, ce faisant, coupez le tendon fléchisseur.

2° L'aide tient le lambeau écarté avec un crochet mousse ou pointu; il attire aussi en arrière les téguments du premier espace interdigital. Vous avez sous les yeux la face dorsale du pied. — Saisissez l'orteil à pleine main gauche, comme pour l'arracher; retrouvez votre interligne dans la plaie et, avec la pointe basse et attaquant en dessous, ouvrez le côté gauche de l'articulation, traversez-la grâce à l'écartement que produit la traction de votre main et, au moment de sortir, ramenez vers vous le tranchant toujours vertical pour ne pas blesser les téguments voisins (**c**). — Il ne reste à couper que les attaches phalangiennes des os sésamoïdes. Continuez à tirer sur l'orteil *fléchi* et *tordu* vers votre gauche ou votre droite, de plus en plus et toujours dans le même sens, à mesure que la pointe rase et libère la base de la phalange.

Notes. — (a) Gardez-vous d'amener l'incision trop tôt sur la face interne, c'est la faute à ne pas commettre; envahissez plutôt la face dorsale en faisant convexe ce qui sera le bord supérieur du lambeau. Sur le pied gauche, la taille du lambeau se fait par-dessous la main gauche qui, pendante, tient le bout de l'orteil.

(b) Si l'on craint d'avoir fait un lambeau trop court ou si l'on a été forcé de le faire, on garde un peu plus de peau en dehors, et l'on rejoint l'incision dorsale, non pas dans son commencement très près de l'interligne, mais à quelques millimètres plus bas. C'est même toujours une bonne précaution, car il faut éloigner la cicatrice du rebord dorsal de la tête métatarsienne et la rejeter de préférence en avant.

(c) Il faut alors n'avoir engagé que 15 millimètres de pointe et agir absolument comme pour désarticuler un doigt. (Revoy. fig. 165, p. 267.)

Remarques comparatives et autres procédés.

L'incision en *raquette asymétrique*, qui garde plus de peau en dedans qu'en dehors, donne un résultat analogue à celui du procédé d'élection, mais beaucoup moins beau. En outre, la raquette, à moins d'en prolonger la queue très loin sur le dos du métatarsien qui sera plus tard comprimé par l'empeigne, ne donne pas assez de largeur pour la désarticulation.

Au lieu de faire le lambeau à la fois interne et plantaire, on peut tailler un simple *lambeau interne* et exécuter l'opération absolument de la même

manière, mais avec un peu plus de peine. Car si l'on donne au lambeau interne une bonne largeur et si l'on évite de prolonger trop loin en arrière



Fig. 345. — Tracé de la raquette asymétrique pour la désarticulation du gros orteil.

les incisions dorsale et surtout plantaire, la désarticulation proprement dite devient laborieuse.

Elle était très facile, au contraire, mais d'un résultat aléatoire, lorsque Chassaignac, sans incisions cutanées préalables, entrait à plein tranchant dans la commissure, en dehors du gros orteil, pour traverser ensuite l'articulation, toujours à plein tranchant, et tailler en sortant un lambeau interne étroit et long, aux dépens des téguments de la face interne de la phalange (procédé dit de la tabatière).

Lisfranc a fait abandonner l'amputation du gros orteil à *deux lambeaux latéraux*, parce que de son temps on les prolongeait beaucoup en arrière, pour découvrir l'articulation largement et la traverser d'un coup de couteau. Il en résultait une longue bande cicatricielle au-dessus, au bout et au-dessous de la tête métatarsienne. Actuellement, pour désarticuler en conservant deux lambeaux latéraux, quelle que soit leur longueur relative, il n'est plus permis d'entamer la plante du pied ni même le tégument dorsal du métatarsien. Dans ces conditions, il est vrai, la désarticulation devient difficile.

Le procédé de Lisfranc consiste à tailler un *lambeau plantaire*, on ne



Fig. 346. — Tracé du lambeau plantaire pour la désarticulation du gros orteil.

peut pas dire unique, car l'habile chirurgien ne négligeait pas de garder quelques lignes de peau dorsale. Le lambeau plantaire, bien taillé, a l'avan-

tage d'être vivace, épais, large et très favorable à l'exécution de la désarticulation. On doit le dessiner (fig. 346) sur le modèle du lambeau palmaire pour la désarticulation du pouce (incision elliptique coudée). Ses inconvénients sont : la nécessité de le garder très long et de prendre une partie du durillon sous-phalango-phalangettien ; l'irrégularité primitive du moignon ; la résistance qu'oppose le lambeau endurci par l'inflammation, aux liens qui le coudent et le tiennent en place ; la situation de la partie interne de la cicatrice ; la rétention de l'exsudat, etc.

ARTICLE II

AMPUTATION D'UN ORTEIL AVEC ABLATION PARTIELLE DU MÉTATARSIEN CORRESPONDANT

Lorsqu'un orteil doit être sacrifié en totalité et que la tête et le col du métatarsien correspondant sont altérés, mais dans ce cas seulement, il faut les enlever en même temps, quoique l'opération devienne alors plus grave et plus pénible.

A. — Amputation d'un orteil du milieu avec partie de son métatarsien.

Le point étroit et faible des métatarsiens est situé entre le tiers antérieur et le tiers moyen de ces os. A ce niveau, la scie à chaîne ou le fil de Gigli passe facilement, les mors pointus de la cisaille peuvent s'engager à une profondeur suffisante. En arrière la section osseuse devient difficile et même impossible, car les métatarsiens s'élargissent et se rapprochent avant de se toucher complètement. De sorte que, pour ne laisser en place que la base d'un métatarsien du milieu, il faut couper cet os par nécessité au lieu d'élection ou à courte distance en arrière ; et ensuite, avec un davier tranchant, une dent de castor agissant dans le sens de l'épaisseur du pied, ronger et raccourcir peu à peu le fragment postérieur.

Je ne saurais trop souvent répéter qu'afin d'éviter les *hémorragies* et les fusées, ce genre d'opération doit être conduit avec la plus grande prudence. Pour que le bistouri rase les os, l'opérateur est obligé d'en incliner le manche de manière que la pointe en soit toujours appliquée *à plat* sur la surface dure, comme s'il s'agissait de l'y émoudre. Bref, avec les os extirpés il ne doit venir que le périoste, et encore (?). Pas une échappade, si minime soit-elle, n'est permise dans les parties molles.

Raquette.

L'incision en raquette à longue queue dorsale est évidemment indiquée. Chaque lèvre de la plaie est d'abord disséquée et les flancs

du métatarsien prudemment dépouillés des parties molles jusqu'au point où l'on veut pratiquer la section osseuse. A ce moment, les os ne sont pas encore séparés des chairs de la plante ; le ligament transverse métatarsien antérieur (intercéphalique) n'est point encore coupé. Deux partis sont à prendre : ou bien, avant de diviser l'os avec la cisaille ou la scie, insinuer la lame du couteau le long du flanc droit de l'os, la faire passer dessous et la faire ressortir le long du flanc gauche, afin de détacher complètement les chairs (coup de Liston) ; ou bien, au contraire, couper d'abord le métatarsien d'un coup de cisaille ou de quelques traits de scie flexible, saisir avec un petit davier l'extrémité du fragment antérieur, l'attirer en haut en la redressant pour permettre à la pointe de détruire, d'arrière en avant, les adhérences plantaires, à mesure que l'extraction progressive les rend accessibles.

B. — Amputation du petit orteil, chef de file externe, avec partie de son métatarsien.

L'amputation dans la continuité des métatarsiens chefs de file (premier et cinquième) exige certaines précautions particulières relatives à la situation de la cicatrice, ainsi qu'à la forme de la saillie qui résultera de la section osseuse et sera exposée à la pression du sol et de la chaussure.

Le cinquième métatarsien, aplati de haut en bas, demande à être saisi en ce sens par la cisaille de Liston. Il est bon de le couper obliquement d'arrière en avant et de dehors en dedans, pour émousser la saillie du moignon qui, malgré le petit volume du corps de l'os et l'épaisseur des téguments, serait peut-être à la fois difforme et douloureux.

Une incision longitudinale, commencée au niveau de la future section osseuse, suivra d'arrière en avant le bord externe du pied et viendra former raquette en contournant le dessus et le dessous de la racine du petit orteil. (Voy. plus loin : Ablation totale du cinquième métatarsien.)

C. — Amputation du gros orteil avec partie de son métatarsien, amputation partielle du premier métatarsien.

L'amputation dans la continuité du premier métatarsien est une de celles que, dans les examens, l'on devrait faire exécuter le plus souvent, puisque c'est par cette opération que l'on remédie aux fréquentes altérations pathologiques de l'articulation métatarso-phalangienne du gros orteil.

Ledran, le promoteur de cette opération, sacrifiait les téguments dorsaux, mais gardait ceux du bord interne et de la plante sans inciser celle-