tage d'être vivace, épais, large et très favorable à l'exécution de la désarticulation. On doit le dessiner (fig. 346) sur le modèle du lambeau palmaire pour la désarticulation du pouce (incision elliptique coudée). Ses inconvénients sont : la nécessité de le garder très long et de prendre une partie du durillon sous-phalango-phalangettien ; l'irrégularité primitive du moignon ; la résistance qu'oppose le lambeau endurci par l'inflammation, aux liens qui le coudent et le tiennent en place ; la situation de la partie interne de la cicatrice ; la rétention de l'exsudat, etc.

ARTICLE II

AMPUTATION D'UN ORTEIL AVEC ABLATION PARTIELLE DU MÉTATARSIEN CORRESPONDANT

Lorsqu'un orteil doit être sacrifié en totalité et que la tête et le col du métatarsien correspondant sont altérés, mais dans ce cas seulement, il faut les enlever en même temps, quoique l'opération devienne alors plus grave et plus pénible.

A. — Amputation d'un orteil du milieu avec partie de son métatarsien.

Le point étroit et faible des métatarsiens est situé entre le tiers antérieur et le tiers moyen de ces os. A ce niveau, la scie à chaîne ou le fil de Gigli passe facilement, les mors pointus de la cisaille peuvent s'engager à une profondeur suffisante. En arrière la section osseuse devient difficile et même impossible, car les métatarsiens s'élargissent et se rapprochent avant de se toucher complètement. De sorte que, pour ne laisser en place que la base d'un métatarsien du milieu, il faut couper cet os par nécessité au lieu d'élection ou à courte distance en arrière ; et ensuite, avec un davier tranchant, une dent de castor agissant dans le sens de l'épaisseur du pied, ronger et raccourcir peu à peu le fragment postérieur.

Je ne saurais trop souvent répéter qu'afin d'éviter les *hémorragies* et les fusées, ce genre d'opération doit être conduit avec la plus grande prudence. Pour que le bistouri rase les os, l'opérateur est obligé d'en incliner le manche de manière que la pointe en soit toujours appliquée *à plat* sur la surface dure, comme s'il s'agissait de l'y émoudre. Bref, avec les os extirpés il ne doit venir que le périoste, et encore (?). Pas une échappade, si minime soit-elle, n'est permise dans les parties molles.

Raquette.

L'incision en raquette à longue queue dorsale est évidemment indiquée. Chaque lèvre de la plaie est d'abord disséquée et les flancs

du métatarsien prudemment dépouillés des parties molles jusqu'au point où l'on veut pratiquer la section osseuse. A ce moment, les os ne sont pas encore séparés des chairs de la plante ; le ligament transverse métatarsien antérieur (intercéphalique) n'est point encore coupé. Deux partis sont à prendre : ou bien, avant de diviser l'os avec la cisaille ou la scie, insinuer la lame du couteau le long du flanc droit de l'os, la faire passer dessous et la faire ressortir le long du flanc gauche, afin de détacher complètement les chairs (coup de Liston) ; ou bien, au contraire, couper d'abord le métatarsien d'un coup de cisaille ou de quelques traits de scie flexible, saisir avec un petit davier l'extrémité du fragment antérieur, l'attirer en haut en la redressant pour permettre à la pointe de détruire, d'arrière en avant, les adhérences plantaires, à mesure que l'extraction progressive les rend accessibles.

B. — Amputation du petit orteil, chef de file externe, avec partie de son métatarsien.

L'amputation dans la continuité des métatarsiens chefs de file (premier et cinquième) exige certaines précautions particulières relatives à la situation de la cicatrice, ainsi qu'à la forme de la saillie qui résultera de la section osseuse et sera exposée à la pression du sol et de la chaussure.

Le cinquième métatarsien, aplati de haut en bas, demande à être saisi en ce sens par la cisaille de Liston. Il est bon de le couper obliquement d'arrière en avant et de dehors en dedans, pour émousser la saillie du moignon qui, malgré le petit volume du corps de l'os et l'épaisseur des téguments, serait peut-être à la fois difforme et douloureux.

Une incision longitudinale, commencée au niveau de la future section osseuse, suivra d'arrière en avant le bord externe du pied et viendra former raquette en contournant le dessus et le dessous de la racine du petit orteil. (Voy. plus loin : Ablation totale du cinquième métatarsien.)

C. — Amputation du gros orteil avec partie de son métatarsien, amputation partielle du premier métatarsien.

L'amputation dans la continuité du premier métatarsien est une de celles que, dans les examens, l'on devrait faire exécuter le plus souvent, puisque c'est par cette opération que l'on remédie aux fréquentes altérations pathologiques de l'articulation métatarso-phalangienne du gros orteil.

Ledran, le promoteur de cette opération, sacrifiait les téguments dorsaux, mais gardait ceux du bord interne et de la plante sans inciser celle-

ci. L'os, largement découvert, était facile à scier sur une lame protectrice passée dessous; mais la plaie restait béante par insuffisance de téguments.

Une incision en raquette, à queue droite interne ou dorsale, dont le cercle entoure la racine de l'orteil, permet d'amputer le premier métatar-



Fig. 347. — Ablation du gros orteil avec partie de son métatarsien. Raquette à longue queue droite et interne.

sien, à la condition que l'incision débute à un doigt au moins au delà de la future section osseuse (fig. 347).

Mieux vaut recourir aux variantes de cette raquette obtenues en recourbant, en dedans ou en dehors, la racine de la queue, afin d'avoir une incision transversale qui découvre l'endroit où la scie attaquera le métatarsien. Cette inflexion, anguleuse ou arrondie, de la queue de la raquette, crée un véritable lambeau, ou plutôt une valve, dorsale ou interne, qui s'abaisse ou se relève et s'applique commodément.

Quant au cercle de la raquette, il entoure nécessairement la racine de l'orteil. Doit-il passer dans la partie terminale interne et fruste du pli digito-plantaire, ou plus en avant, près de l'articulation phalango-phalangettienne? Cela dépend de l'*état des téguments*.

En général, ceux de la face interne de l'orteil sont altérés par les fis-

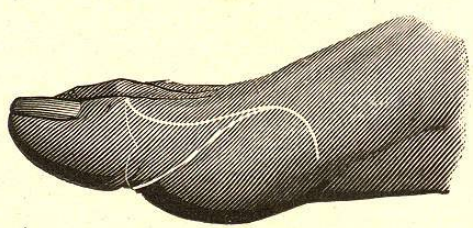

Fig. 348. — Ablation du gros orteil avec partie de son métatarsien. Tracé pour le cas où, les téguments internes de la racine de l'orteil étant altérés, il faut garder la peau dorsale pour compenser le défaut que présentera la valve interne dans sa partie antérieure.

tules des ostéo-arthrites; c'est quelquefois une raison pour les sacrifier. Mais comme, en le faisant, la valve interne de la plaie devient trop courte

pour aller, vers la base du deuxième orteil, s'unir à la peau de la commissure et du dos du pied, on pare à cet inconvénient en gardant une partie notable des téguments dorsaux externes de l'orteil enlevé (fig. 348).

Quand les téguments de la face interne du gros orteil sont en bon état, on obtient un bel et bon résultat en opérant d'après le tracé de la figure 349, c'est-à-dire en faisant passer l'incision qui cerne l'orteil à un

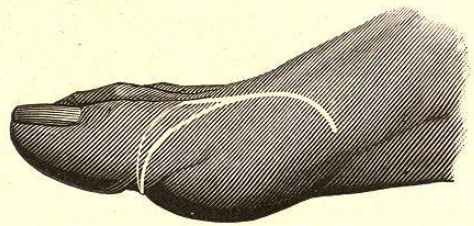

Fig 349. — Ablation du gros orteil avec partie de son métatarsien. Tracé de la *valve interne*. Très beau résultat.

doigt au moins en avant de la terminaison interne du pli digito-plantaire.

Quelle que soit la forme de l'incision des parties molles, il faut ensuite énucléer, dénuder les os, en les rasant de très près, car c'est la meilleure manière d'*éviter les blessures des vaisseaux* et la dévastation des parties molles. Pour ce faire il est commode d'inciser de l'orteil vers le talon, de gauche à droite comme toujours; c'est pourquoi le chirurgien est mieux placé au bout et en dedans du pied droit, au bout et en dehors du pied gauche renversé sur son bord externe, et par-dessus lequel il opère.

Tenez compte de ces indications relatives aux attitudes.

Depuis Richerand, on scie le premier métatarsien obliquement d'arrière en avant et de dedans en dehors.

Faut-il conserver les os sésamoïdes? L'habitude est d'enlever d'un bloc tout le squelette articulaire. Cependant je me demande si, dans les cas où le mal ne dépasse pas la tête métatarsienne, des os sésamoïdes *sains* ne pourraient pas reconstituer un excellent point d'appui antéro-interne, en rétrogradant, par l'influence de leurs muscles, jusque sous l'extrémité antérieure du fragment osseux conservé.

Le chirurgien qui prend le bistouri pour une ostéo-arthrite, ne connaît pas toujours l'étendue du sacrifice qu'il aura à faire. S'il a résolu de se mettre à l'aise en recourbant dans un sens ou dans l'autre la queue de la raquette, il doit, en premier lieu, faire une incision en raquette à queue droite et courte, pour se rendre compte de l'état du squelette. Cette exploration permet de déterminer le lieu où devra être appliquée la scie, de prolonger et de recourber l'incision en conséquence. Guersant fils se louait d'avoir suivi cette prudente méthode plusieurs fois sur le vivant.

En résumé, dans l'ablation du gros orteil avec partie de son métatar-

sien, c'est l'état des téguments de la partie interne de l'articulation qui détermine le choix entre les tracés de l'incision qui cerne l'orteil, représentés figures 348 et 349. C'est le chirurgien qui, après avoir estimé la longueur d'os à enlever, décide de recourber la queue de sa raquette, pour être à l'aise, ou bien de se contenter de la prolonger rectiligne.

S'il opte pour cette dernière incision et s'il veut scier bien et commodément, il la fera longer le bord interne de l'os et suivre, autour de la racine de l'orteil, le tracé de la figure 347. C'est presque l'incision ovalaire de Béclard : on va le voir par la description suivante.

A. — Raquette à queue droite et interne.

L'aide, inutile d'abord, est placé au côté gauche du chirurgien. Celui-ci, au bout du pied, en a le bord interne sous les yeux et saisit le gros orteil pour le manœuvrer lui-même.

1° *Incision tégumentaire.* — A un doigt au delà du point où la scie devra être appliquée, sur la face interne du métatarsien, très près de son bord interne, commence une incision qui, d'abord longitudinale, marche d'arrière en avant, s'incline ensuite à droite pour contourner l'orteil en passant : pied droit, dans le pli digito-plantaire ; pied gauche, sur le dos de l'orteil, en avant du niveau de ce pli (**a**). Le couteau, ramené par-dessus l'orteil, reprend et termine suivant le tracé de la figure 347. Le tendon long extenseur a pu être coupé en même temps que la peau. Il doit l'être maintenant et la peau libérée. La section du tendon fléchisseur est faite ou différée, différée sur le cadavre.

2° *Dissection des chairs.* — L'opérateur, se plaçant de côté, de manière à avoir les orteils à sa gauche et le genou à sa droite, confie le gros orteil à son aide qui le tient allongé ; il fait renverser le pied sur le bord externe, saisit du bout des doigts gauches la valve inféro-interne de la plaie et commence à la décoller en rasant les os de gauche à droite, de l'orteil vers le talon (**b**). Il continue dans le même sens, sous la face inférieure de la phalange, sous le premier osselet en arrière duquel il tranche tout de suite et ses muscles et le tendon long fléchisseur pour atteindre et raser la face plantaire du métatarsien. Il termine en repassant de même, mais plus profondément, de manière à libérer toute la largeur de la phalange et enfin le deuxième osselet dont il traite les muscles comme il a traité ceux du premier.

Alors il saisit la lèvre supéro-externe de la plaie, peau et tendons, et la détache de la face dorsale, puis de la face externe des os, avec le même soin et en coupant toujours des orteils vers le talon. Le bout de l'index gauche, cherchant à faire le tour de la tête métatarsienne, indique à l'opérateur si les os sont complètement isolés et, spécialement, si le ligament transverse intercéphalique des métatarsiens est coupé. Il doit l'avoir été ainsi que les insertions musculaires sésamoïdiennes externes ; mais s'il en reste quelque chose, la pointe, contournant le débordant sésamoïde externe, en a vite raison et peut alors faire le tour du squelette sans rencontrer de résistance. — La dénudation du métatarsien sera faite en prévision du trajet oblique que suivra la scie.

3° *Sciage.* — Un ruban métallique flexible, un écarteur engagé par le milieu, ou ma sonde cannelée à résection, sera passé sous le métatarsien, pour écarter et protéger les deux lèvres de l'incision. Une anse élastique, tirée ou nouée derrière le talon (voy. au verso, fig. 350), créera l'obliquité nécessaire au sciage. L'opérateur saisira et fixera, de la main gauche, le gros orteil et la tête du métatarsien. De la main droite armée de la scie il attaquera le bord interne de cet os et fera marcher la lame dans un plan perpendiculaire à la plante du pied, mais oblique à 45 degrés d'arrière en avant et en dehors.

La plaie est véritablement fermée par deux valves, l'une inféro-interne, l'autre supéro-externe. L'hémostase n'est facile que si l'on a rasé les os de très près.

Notes. — (a) Les téguments dorsaux se rétractent beaucoup ; c'est pour cela que le parcours de l'incision sur le dos et sur la face externe de l'orteil doit être plutôt antérieur que postérieur relativement au parcours sous-jacent qui suit le pli digito-plantaire.

(b) L'opérateur est placé en dedans du pied droit, en dehors du pied gauche tenu renversé sur son bord externe et *par-dessus lequel* il opère on ne peut plus commodément.

B. — Valve interne.

C'est une raquette à queue courte et recourbée en dedans avec conservation des téguments de la face interne de la racine de l'orteil.

1° A partir du point où l'on suppose devoir scier le métatarsien, sur sa face interne-supérieure, très près de son bord supérieur,

c'est-à-dire de l'espace interosseux, au contact du tendon extenseur, on commence à tirer une incision longitudinale jusque sur l'interligne métatarso-phalangien. L'opérateur la conduit alors à sa droite — en dedans pied droit, en dehors pied gauche — pour contourner la phalange jusque sous la face plantaire. A l'aide d'une reprise par-dessus l'orteil, l'incision est ramenée à la queue longitudinale initiale, sur l'interligne métatarso-phalangien. Elle coupe transversalement les téguments plantaires, tangente au coussinet sous-phalango-phalangettien et entame de même les bords de l'orteil, perpendiculairement, afin de dessiner une croupière fortement coudée comme celle de la figure 349, page 445.

Cela fait, l'étendue de la lésion osseuse est appréciée et la queue de la raquette, prolongée s'il le faut, est recourbée en dedans dans l'étendue d'un bon travers de doigt (**a**).

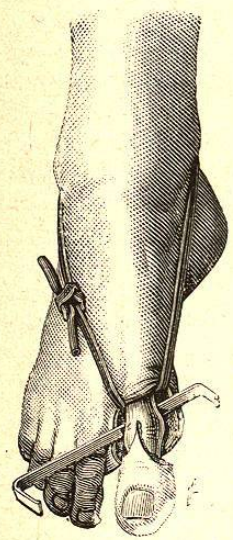

Fig. 350. — Ablation du gros orteil avec partie du premier métatarsien. Manière d'écarter les chairs et de rétracter le tégument dorsal pour permettre de scier obliquement.

2° Le squelette est mis à nu avec le même soin que dans le procédé précédent (**b**).

3° Section osseuse. Sous l'os bien découvert dans le sens transversal, l'instrument protecteur des chairs est facilement placé ; mais il faut en plus, par un artifice quelconque, rétracter fortement le tégument dorsal laissé intact sur la face interne-supérieure du corps du métatarsien, afin que la peau, une fois l'opération terminée, revienne former un petit capuchon au contour de la coupe de l'os.

L'emploi du tube de caoutchouc représenté figure 350 est commode et suffisant.

Notes. — (a) On peut exécuter autrement ces incisions en suivant une marche inverse, en commençant sous l'orteil ; c'est très commode pour le pied droit. On peut aussi, spécialement sur le pied gauche, en se plaçant en dedans, débuter en arrière par l'extrémité de la partie recourbée de l'incision, et marcher ensuite sur la face interne et inférieure de l'orteil ; une reprise sur la face dorsale puis externe achèverait l'incision.

(b) Néanmoins, sur le pied gauche, le chirurgien est tenté de se placer en dedans et de décoller les chairs d'arrière en avant : cela va très bien en commençant, mais c'est le moyen d'ébrécher son couteau sur les os sésamoïdes et de les séparer du métatarsien ; je préfère me mettre en dehors de ce pied couché sur son bord externe et opérer par-dessus, en détachant les chairs toujours des orteils vers le talon. Il faut un tranchant court, solide, bien aiguisé et tenu ferme par le plat du talon de la lame.

Remarque. — Je devrais, considérant la coupe des parties molles, parler maintenant des amputations totales de chaque métatarsien en particulier. Mais comme, au point de vue de la séparation des os, ces opérations exigent une connaissance parfaite de tous les détails de l'articulation tarso-métatarsienne, je ne les décrirai que plus tard et j'en ferai les préliminaires de la désarticulation totale du métatarse dite de Lisfranc.

ARTICLE II

AMPUTATIONS TRANSVERSALES DU BOUT DU PIED

La désarticulation des cinq orteils à la fois et l'amputation à travers le métatarse vont être traitées dans cet article.

Ces deux opérations donnent un excellent moignon, pourvu que des téguments plantaires aient été ménagés en quantité suffisante.

Le pied, qu'on ne l'oublie jamais, travaille du bout, lorsque vers la fin du pas il s'étend sur la jambe et presse le sol avant de le quitter, afin de chasser le corps en avant.

Pour qu'un amputé des orteils se tienne debout, il suffit que la cicatrice ne soit pas sous la plante ; pour qu'il marche bien, il faut encore qu'elle ne soit ni sous la plante ni sur le bout du moignon, près de la plante.

La cicatrice arrive-t-elle à toucher le sol, lorsque le pied s'étend, dans la marche à grands pas ou la course, elle devient douloureuse. Alors, instinctivement, le pied, ne voulant marcher que sur le talon, tourne sa pointe en dehors, pour éviter les surprises. Dans ces conditions, la jambe et le pied vont tout d'une pièce en fauchant, comme s'ils étaient ankylosés, emprisonnés dans un appareil inamovible ou chaussés d'une botte inflexible.

En raison de la forme aplatie de l'avant-pied, du rôle du moignon dans la marche et de l'épaisseur des parties molles de la plante, toutes les amputations transversales antérieures exigent qu'on recouvre les os principalement avec un grand lambeau plantaire et accessoirement avec un petit lambeau dorsal.

A. — Désarticulation simultanée des cinq orteils.

Dans la désarticulation de tous les orteils à la fois, même en coupant rigoureusement dans le pli digito-plantaire, le lambeau inférieur serait très