cinquième ou le premier métatarsien, suivant le côté opéré. Je conseille de commencer toujours par le premier métatarsien, afin qu'avant tout il soit scié convenablement et en bon lieu.

Il est possible de tailler l'enveloppe du moignon de plusieurs manières différentes. Quelques-unes méritent d'être signalées.

D'abord, il est évident qu'on peut faire l'incision dorsale aussitôt après avoir dessiné le lambeau plantaire ou même avant, pourvu qu'on prenne bien garde de ne pas entamer les bords de la plante du pied.

On peut aussi se voir obligé de faire un lambeau supérieur aussi long que l'inférieur, sinon sur toute sa largeur, du moins au droit des pertes de substance du tégument plantaire.

Un lambeau dorsal semi-lunaire a l'inconvénient de sacrifier, sur les bords du pied, un angle de peau qu'il vaut toujours mieux ne pas enlever.

Chaque fois que les téguments ont conservé leur mobilité et que, par suite, la dénudation des os est facile, il est même préférable d'opérer de la manière suivante (fig. 356) : Couper sur le dos du pied, à un doigt en avant de la future section des os; faire aboutir les deux branches de l'incision qui circonscrit le lambeau plantaire dans les extrémites de l'incision dorsale, et ne pas les prolonger plus loin en arrière. Le lambeau étant disséqué, il faut en outre dépouiller les os de toutes parts, sur une longueur d'un bon centimètre, en faisant rétracter les parties molles comme dans la méthode circulaire. On évite ainsi, de chaque côté, un petit bout d'incision, assez mal placé au voisinage des os chefs de file exposés à la compression du soulier.

ARTICLE IV

DÉSARTICULATIONS DES MÉTATARSIENS EN PARTICULIER

Ces opérations présentent la plus grande analogie avec les désarticulations des métacarpiens. Au pied, comme à la main, les os dont il s'agit sont aussi étroitement unis entre eux qu'avec les pièces de la dernière rangée du tarse. Les différences qui existent résultent des dispositions anatomiques dont l'étude indispensable va nous fournir les moyens de reconnaître les jointures, d'attaquer leurs principaux ligaments et de choisir, d'une manière avantageuse pour l'opéré et l'opérateur, la forme et la situation à donner aux incisions des parties molles. Il n'est besoin « d'adresse ni de génie », comme le croyait Garengeot, « pour conduire un bistouri entre les os du métatarse » ; mais *il faut* des connaissances anatomiques précises.

Anatomie. — Les extrémités postérieures des métatarsiens sont appareillées comme les os de la deuxième rangée du tarse, pour former une arcade transversale. Celles des métatarsiens du milieu sont taillées en coin

comme les pierres d'une voûte. L'extrémité postérieure du deuxième métatarsien surtout est nettement cunéiforme, sa face dorsale étant beaucoup plus large que sa face plantaire. Le deuxième métatarsien s'articule avec le premier cunéiforme, mais, sauf exceptions assez rares, nullement avec le premier métatarsien, dont il est cependant très rapproché.

Lorsque la plante d'un pied normalement arqué repose sur le sol, l'extrémité postérieure du cinquième métatarsien, pilier externe de la voûte transversale oblique, n'est pas loin de toucher le point d'appui ; le pilier interne, l'extrémité postérieure du premier métatarsien, reste en l'air. Les joints des diverses pièces de cette voûte transversale, c'est-à-dire les

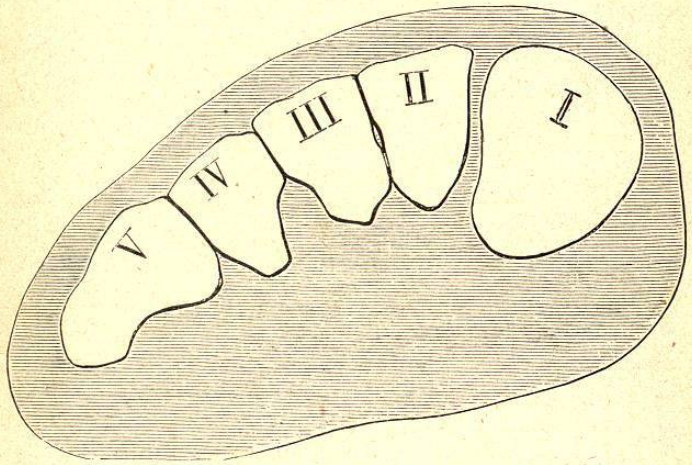

Fig. 358. — Coupe oblique du pied à travers les bases des cinq métatarsiens, pour montrer l'appareil en voûte et l'inclinaison progressive des jointures en allant du premier (I) au cinquième (V).

articulations des métatarsiens entre eux, rayonnent vers le centre de courbure. Dans l'attitude de la station debout, vient-on à introduire la lame d'un scalpel entre le flanc interne de la base du deuxième métatarsien et les os voisins (premier métatarsien et premier cunéiforme), l'instrument reste à peu près vertical. Introduit de force dans l'intervalle des bases des quatrième et cinquième métatarsiens, un deuxième scalpel se tient incliné à 45 degrés environ. (Voy. la fig. 358.)

Comme l'obliquité des articulations intermétatarsiennes marche progressivement de dedans en dehors, ces deux chiffres extrêmes, 90 et 45 degrés, suffisent à éclairer l'opérateur sur l'inclinaison qu'il devra donner à son couteau pour couper facilement les ligaments interosseux.

Quelques particularités des deux métatarsiens extrêmes doivent être

mises en relief. L'extrémité postérieure du cinquième, aplatie de haut en bas, est plus large qu'elle n'est épaisse, plus large surtout que la facette articulaire que lui offre le cuboïde. Aussi présente-t-elle une *tubérosité* saillante en dehors et en arrière, qui déborde le cuboïde (fig. 359, 16 et 360), supporte la pression de l'empeigne et qu'il faut doubler avec la pointe du couteau si l'on veut pénétrer, d'arrière en avant, dans l'articulation cuboïdo-métatarsienne.

La base du premier métatarsien, très grosse, ressemble à un chapiteau à trois cornes (fig. 359 à 361). La corne péronière qui fait suite au bord externe est la plus développée : c'est la *tubérosité* d'attache du long péronier. Elle se prolonge assez pour devenir sous-jacente au deuxième métatarsien, ce qui oblige à incliner le manche du couteau en dedans lorsqu'on a besoin d'en introduire la pointe profondément entre les deux premiers os du métatarse.

La corne dorsale ne mérite pas de nous arrêter.

Quant à l'interne, quoique moins considérable que l'externe, elle doit retenir davantage notre attention : c'est *le tubercule* (fig. 359, 20).

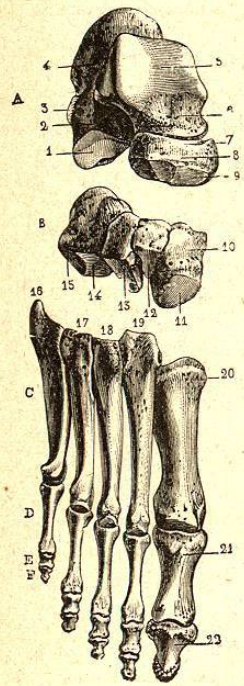

Fig. 359. — Squelette du pied droit, face dorsale.

A. Première rangée du tarse : 1, 2, 3, 4, calcanéum; 5, 6, astragale ; 7, 8, 9, scaphoïde.

B. Seconde rangée : 10, 11, premier cunéiforme ; 12, le second ; 13, le troisième ; 14, 15, les deux facettes métatarsiennes du cuboïde.

C. Métatarsiens : 16, base et tubérosité du cinquième ; 17, le quatrième ; 18, le troisième ; 19, le second qui s'enclave ; 20, le premier, le tubercule de son cercle.

D. Phalanges : quatre grêles, une grosse, celle du gros orteil, 21.

E. Phalangines : quatre très courtes.

F. Phalangettes, unguéales, cinq : celle du gros orteil, 22, volumineuse.

A vrai dire, il existe un cercle rugueux et saillant tout autour de l'extrémite postérieure du premier métatarsien, au niveau du plan où s'est faite l'union de la diaphyse avec le plateau épiphysaire. Mais ce cercle n'est bien marqué que sur le prolongement du bord interne de l'os. Cette saillie facile à saisir entre la pulpe et l'ongle du bout du doigt glissé d'avant en arrière, le long du bord inféro-interne de l'os, s'appelle, ai-je dit, le tubercule ; à quelques millimètres en arrière est l'articulation cunéo-métatarsienne.

Continuant sur le squelette du pied l'étude de l'articulation des métatarsiens avec les os du tarse, nous devons examiner maintenant la voûte

BIBLIOTECA FAC. DE MED. U.A.N.L.

formée par les trois cunéiformes et le cuboïde. Il n'y a ici que trois articulations : deux intercunéennes et une cunéo-cuboïdienne. Il est exceptionnel de voir le premier cunéiforme complètement divisé en deux, superposés. L'on m'en a montré des cas et j'en ai trouvé (voy. fig. 399, p. 501).

Les articulations de la seconde rangée tarsienne rayonnent dans le sens de l'épaisseur du pied et convergent vers la plante comme les trois premières articulations intermétatarsiennes représentées (fig. 358). Mais leur direction antéro-postérieure, au lieu d'être parallèle à l'axe du pied, est oblique d'avant en arrière et en dedans (regardez au verso).

Essayons de fendre, à pleine lame introduite avec l'inclinaison nécessaire, l'un ou l'autre des trois premiers espaces interosseux. Pour séparer les deux métatarsiens voisins totalement, le tranchant marchera directement d'avant en arrière ; il s'inclinera même un peu vers la malléole péronière, mais sera arrêté par l'os tarsien (voy. fig. 360) ; et, pour le faire pénétrer dans l'articulation intercunéenne ou cunéo-cuboïdienne, nous devrons changer de direction, tourner le tranchant en dedans vers la malléole tibiale. Toutes ces notions sont absolument indispensables à qui veut enlever ou ne pas enlever, avec l'un des trois premiers métatarsiens ou avec les deux derniers, l'os tarsien correspondant.

J'ajouterai, pour en finir avec le squelette de la deuxième rangée du tarse, que l'épaisseur de cette rangée est une fois plus considérable en dedans qu'en dehors, puisque le front du grand cunéiforme a plus de 3 centimètres, tandis que celui du cuboïde n'en a pas 2. Cela est à retenir pour donner aux lambeaux une longueur proportionnelle.

Connaissant la construction de chacun des arcs tarsien et métatarsien, il nous reste à étudier la manière compliquée dont ils s'engrènent, c'est-à-dire à suivre, sur le dos du squelette du pied avec la pointe d'un scalpel, ou sur la figure 360 qui le représente, avec la pointe d'un crayon, la direction générale et les brisures de l'interligne tarso-métatarsien.

La direction générale est oblique, parce que l'extrémité interne est située à plus de 2 centimètres devant l'extrémité externe ; en d'autres termes, parce que l'entrée de l'interligne sur le bord externe du pied, se trouve au même niveau transversal que l'entrée de l'articulation scapho-cunéenne sur le bord interne ; de sorte que le diamètre antéro-postérieur du premier cunéiforme représente la différence de niveau entre les deux bouts de l'interligne tarso-métatarsien.

Ce qui nous frappe tout d'abord en examinant la ligne articulaire sur le dos du pied, c'est que, sans la pénétration du deuxième métatarsien dans le tarse, cette ligne serait une courbe presque régulière, légèrement convexe en avant, comme le front des têtes métatarsiennes. En effet, en la suivant de dedans en dehors, voyez-la se porter d'abord un peu en avant, dans la direction du *milieu du cinquième métatarsien*, puis se recourber en dehors au moment de rencontrer la base enclavée du

BIBLIOTECA
FAC. DE MED. U.A.N.L.

deuxième métatarsien. Si maintenant vous suivez cette courbe articulaire brisée, de dehors en dedans, vous la trouvez, dans sa première partie (cinquième métatarsien), très oblique en avant, dirigée devant le *milieu du premier métatarsien*, moins oblique dans sa deuxième partie, et dans

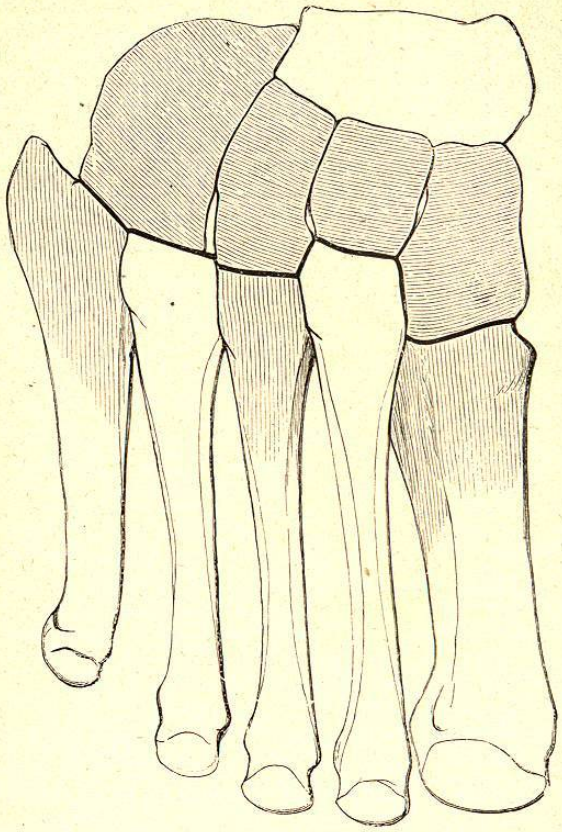

Fig. 360. — Interligne articulaire tarso-métatarsien, pied droit, face dorsale. Parcourez-le, dans les deux sens, avec la plume sèche ou le crayon.

sa troisième moins oblique encore, presque transversale. Ces deux parties interne et externe de l'interligne marchent à la rencontre l'une de l'autre. Sur certains pieds, elles se rejoindraient presque bout à bout, si on les prolongeait, par la pensée, par-dessus la base du métatarsien enclavé.

En pénétrant dans l'intervalle des premier et troisième cunéiformes, le deuxième métatarsien se rétrécit à mesure, surtout aux dépens de son

flanc externe. Il en résulte que son articulation avec le troisième cunéiforme prend nettement la direction oblique vers la malléole tibiale des articulations intercunéennes, au lieu de conserver, comme son articulation avec le premier cunéiforme, la direction antéro-postérieure légèrement oblique vers la malléole péronière des articulations intermétatarsiennes.

Quelle est la profondeur de cette mortaise ? Elle varie énormément d'un sujet à l'autre. Sur un pied adulte et de bonne taille, on peut dire que le deuxième cunéiforme est de 8, 9 ou 10 millimètres en retraite sur le premier et de 4 à peine sur le troisième. La mortaise est plus d'une fois plus profonde en dedans qu'en dehors.

Regardez encore la figure 360, car il est une autre petite irrégularité de la ligne articulaire. Des quatre os de la deuxième rangée du tarse, deux sont en retraite : le deuxième cunéiforme et le cuboïde ; deux sont en saillie : le premier et le troisième cunéiforme. Celui-ci s'enclave en effet dans l'intervalle des deuxième et quatrième métatarsiens, mais à une faible profondeur, puisqu'il saille à peine devant le cuboïde, et de 4 millimètres seulement devant le second cunéiforme.

Quand on a affaire à un pied robuste, il faut connaître tous ces détails que je résumerai ainsi : les quatre os de la deuxième rangée du tarse et les quatre premiers métatarsiens s'emboîtent alternativement, à une profondeur qui décroît en allant de dedans en dehors, comme la progression géométrique décroissante 8, 4, 2, 1.

Connaissant les différentes pièces du squelette et leur agencement, voyons-en les moyens d'union.

Les quatre derniers métatarsiens sont unis entre eux par des *ligaments transverses*, dorsaux, interosseux et plantaires. Ceux-ci sont pour ainsi dire confondus, tissés, avec les insertions des muscles court fléchisseur et abducteur oblique du gros orteil, avec les expansions du tendon jambier postérieur, avec les fibres profondes et superficielles venues du ligament calcanéo-cuboïdien inférieur, etc. Aussi, l'extirpation totale d'un de ces os est-elle très difficile. On arrive bien, avec la lame introduite de champ de chaque côté de la base d'un métatarsien, à couper les fibres intermétatarsiennes, mais on a de la peine à diviser les fibres plantaires tarso-métatarsiennes au fond d'une mortaise qui peut à peine s'entr'ouvrir. On le fait cependant sur le cadavre. Il faut, de plus et ensuite, détacher la face plantaire de l'os des insertions tendineuses ou musculaires.

Les os de la deuxième rangée tarsienne ont des moyens d'union analogues aux liens transversaux des métatarsiens.

Mais les ligaments qui nous intéressent le plus sont ceux qui unissent le tarse et le métatarse, les *ligaments tarso-métatarsiens*.

Outre les expansions plantaires du jambier postérieur, et le tendon dorsal péronier antérieur, trois tendons concourent à cette union : 1° le court péronier latéral, qui s'attache à la tubérosité du cinquième méta-

tarsien ; 2° la partie du tendon du jambier antérieur qui se fixe au tubercule du premier métatarsien et joue en dedans le rôle de ligament interne, comme le court péronier joue en dehors celui de ligament externe ; 3° le tendon du long péronier latéral qui, réfléchi devant la tubérosité sous-cuboïdienne passe obliquement sous l'articulation et sous les métatarsiens troisième et deuxième, pour venir s'insérer à la tubérosité du premier et accessoirement à la base du gros cunéiforme. En désarticulant le premier métatarsien, je crois qu'on ouvre toujours la synoviale tendineuse

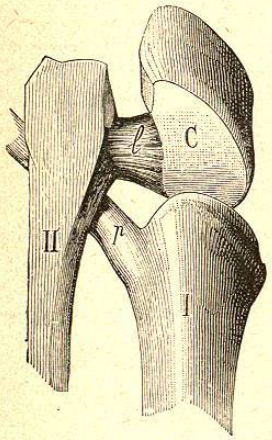

Fig. 361.

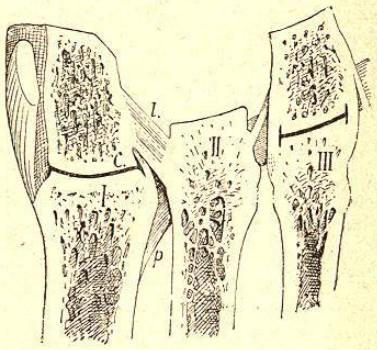

Fig. 362.

Fig. 361. — Partie interne de l'articulation tarso-métatarsienne *droite* disloquée. — C, premier cunéiforme; I, premier métatarsien; II, deuxième métatarsien; *p*, tendon du long péronier attaché à la tubérosité du premier métatarsien; *l*, ligament de Lisfranc, semblant allongé par l'écartement des os. — Le dos de la pointe du couteau doit s'appuyer sur *p* pour que le tranchant morde les fibres *l*.

Fig. 362. — Sciage horizontal de la même articulation du côté opposé, le *gauche*. Les lettres et les chiffres ont la même signification. Voyez *l* le ligament de Lisfranc ne donner que quelques fibres, sans intérêt pour le chirurgien, au premier métatarsien; et, plus en dehors, se détacher des flancs du troisième cunéiforme des faisceaux qui s'avancent au métatarsien III sans négliger son voisin II ni son voisin IV non figuré. Ces faisceaux sont quelquefois assez forts pour exiger un coup de couteau.

péronière; c'est donc comme si elle communiquait avec la séreuse articulaire.

Si l'on introduit de haut en bas la lame d'un scalpel, le tranchant vers la jambe, entre les bases adjacentes des deux premiers métatarsiens (revoy. fig. 360), en inclinant le manche en dedans pour éviter la tubérosité, la pointe heurte néanmoins cette tubérosité ou rencontre le dur tendon long péronier qui l'empêche de pénétrer plus avant. Mais si, tout en l'in-

clinant en dedans, on tient le manche abaissé sur le gros orteil, la pointe se trouve dirigée vers le talon et pénètre facilement, derrière le tendon long péronier, à une assez grande profondeur. Elle est alors fixée comme dans un étau, le dos appuyé sur le tendon, les flancs serrés entre les os; on la croirait dans une impasse, elle est dans le défaut de la cuirasse. Car son tranchant regarde en arrière, prêt à s'engager entre le premier cunéiforme et le deuxième métatarsien. Il s'y engage en effet, si vous relevez le manche du scalpel, et tranche les fibres cunéo-métatarsiennes nombreuses et profondes qui unissent ces deux os et constituent la clef de l'articulation de Lisfranc (fig. 361 et 362, *l*). De ces fibres, toutes attachées à la face externe du grand cunéiforme, les unes vont à la face interne, les autres à la face plantaire de la base du deuxième métatarsien.

C'est à Lisfranc que nous devons la connaissance de ce ligament et la manœuvre que je viens d'indiquer, le *coup de maître* qu'il faut faire pour le diviser, quand on l'attaque par le dos du pied, comme c'est l'habitude.

Écrivant pour les opérateurs, je dirais volontiers qu'il n'y a pas d'autres ligaments tarso-métatarsiens. Cependant il existe de minces bandelettes nacrées qu'on appelle ligaments dorsaux : en suivant l'interligne, le couteau les divise sans peine, peu importe leur nombre.

Outre le ligament de Lisfranc, il faut cependant connaître deux autres ligaments interosseux à fibres longitudinales ou peu obliques, qui sortent des intervalles des pièces de la voûte tarsienne et pénètrent dans les intervalles intermétatarsiens correspondants (fig. 362). Le premier est celui dont il vient d'être question; très épais, né de la face externe du grand cunéiforme, il fournit quelques fibres au premier métatarsien et donne toutes les autres obliques en dehors, à la face interne du second métatarsien, pour constituer le véritable ligament de Lisfranc, deux fois figuré ci-contre, à droite et à gauche.

Les autres ligaments interosseux tarso-métatarsiens longitudinaux sont, réduits à leurs seules forces, trop faibles pour résister à la main cherchant à abaisser l'avant-pied. Du reste, quand l'articulation est entr'ouverte, on les voit nés des flancs du troisième cunéiforme, se diriger vers les intervalles qui séparent la base du troisième métatarsien des bases voisines (fig. 362) : la pointe en a vite raison.

Enfin, il existe de solides ligaments tarso-métatarsiens plantaires : des fibres cuboïdo-métatarsiennes et cunéo-métatarsiennes; des expansions du ligament calcanéo-cuboïdien, de la gaine du long péronier, du tendon jambier postérieur, des insertions du muscle abducteur oblique, etc. Dans la désarticulation totale du métatarse, on désinsère tout cela facilement au fond de l'articulation rendue béante par l'abaissement de l'avant-pied, après la destruction des autres ligaments préalablement rencontrés. Le tendon du long péronier seul est dur au couteau.

Il y a généralement trois cavités *synoviales* isolées dans l'articulation de Lisfranc : une pour l'articulation du premier métatarsien ; une pour celle des deux derniers avec le cuboïde, car le troisième ligament interosseux longitudinal peut former une cloison complète ; une autre pour les articulations intermédiaires. Celle-ci communique fréquemment, par les intervalles des cunéiformes, avec la synoviale de l'articulation de ces os et du

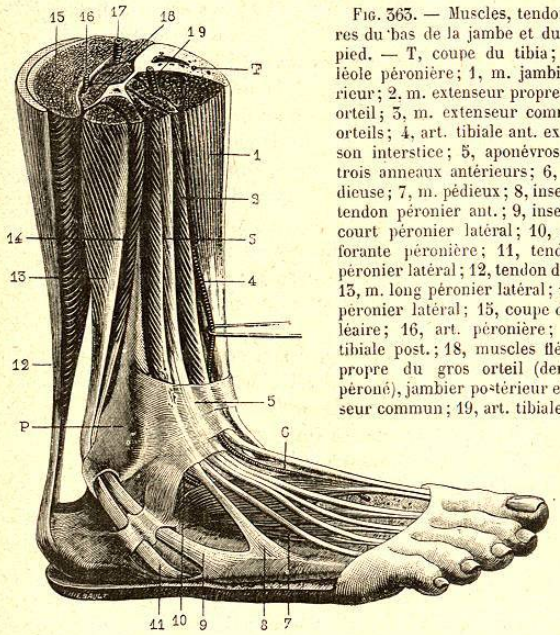

Fig. 363. — Muscles, tendons, artères du bas de la jambe et du dos du pied. — T, coupe du tibia ; P, malléole péronière ; 1, m. jambier antérieur ; 2, m. extenseur propre du gros orteil ; 3, m. extenseur commun des orteils ; 4, art. tibiale ant. extraite de son interstice ; 5, aponévrose et ses trois anneaux antérieurs ; 6, art. pédieuse ; 7, m. pédieux ; 8, insertion du tendon péronier ant. ; 9, insertion du court péronier latéral ; 10, art. perforante péronière ; 11, tendon long péronier latéral ; 12, tendon d'Achille ; 13, m. long péronier latéral ; 14, court péronier latéral ; 15, coupe du m. soléaire ; 16, art. péronière ; 17, art. tibiale post. ; 18, muscles fléchisseur propre du gros orteil (derrière le péroné), jambier postérieur et fléchisseur commun ; 19, art. tibiale ant.

scaphoïde. Je crois qu'elle n'est pas non plus toujours séparée de la synoviale cuboïdo-métatarsienne.

Les *parties molles* qui environnent les métatarsiens et leur articulation postérieure ne nous arrêteront pas longtemps. Sur le dos du pied, il y a des tendons et les faisceaux du pédieux ; dans les espaces interosseux dont la moitié postérieure est excessivement étroite, sont les muscles interosseux ; du côté de la plante, enfin, existe une semelle épaisse, complexe mais précieuse, qu'il est inutile d'analyser.

Une assez grosse artère, la pédieuse, s'enfonce dans l'extrémité postérieure du premier espace interosseux pour gagner la plante ; on est très exposé à l'ouvrir quand on extirpe le premier ou le deuxième métatarsien. Du côté de la plante, nous trouvons, accolée à la face profonde des métatarsiens, l'arcade formée par la plantaire externe qu'il est facile de blesser

quand on ampute, en partie ou en totalité, un des derniers métatarsiens.

Cette artère croise obliquement l'articulation des cinquième et quatrième

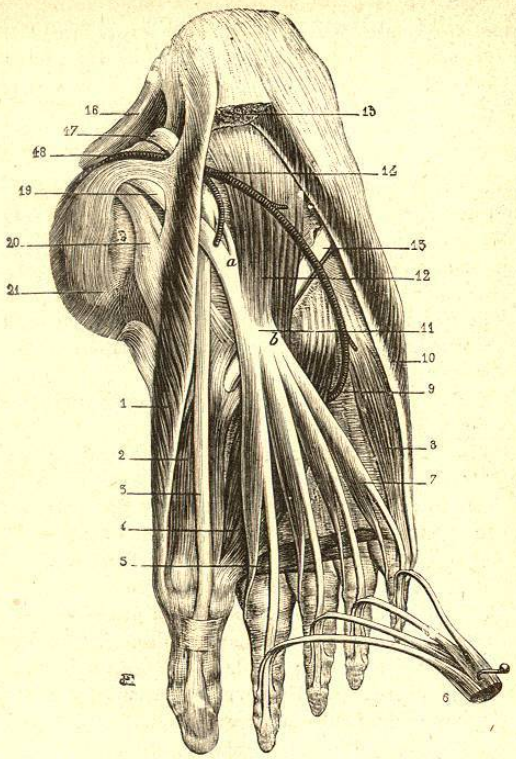

Fig. 364. — Les muscles, les tendons et les troncs artériels de la plante du pied.

1, m. adducteur ; 2, m. court fléchisseur ; 3, tendon long fléchisseur ; 4, m. abducteur oblique ; 5, m. abducteur transverse du gros orteil ; 6, m. fléchisseur commun coupé et rabattu ; 7, m. quatrième lombrical ; 8, court fléchisseur du petit orteil ; 9, origine de l'arcade artérielle plantaire ; 10, m. abducteur du petit orteil ; 11, tendon long fléchisseur commun recevant en *a* l'expansion du fléchisseur propre ; 12, m. accessoire du long fléchisseur s'insérant dessous en *a* et dessus en *b* ; 13, tendon long péronier latéral ; 14, origine des artères plantaires externe et interne ; 15, coupe du m. court fléchisseur commun ; 16, tendon d'Achille ; 17, tendon long fléchisseur propre du gros orteil ; 18, art. tibiale postérieure ; 19, tendon long fléchisseur commun des orteils ; 20, insertion scaphoïdienne du m. jambier post. ; 21, malléole tibiale.

métatarsiens (fig. 364, 9) ; à mesure qu'elle se porte en dedans, elle devient un peu plus antérieure et s'éloigne par conséquent de l'extrémité postérieure des os pour se rapprocher de leur milieu.

Les *téguments* de l'avant-pied sont maigres, minces et mobiles sur la face dorsale. Sur la plante, ils sont beaucoup plus épais, endurcis par l'épiderme, matelassés et fixés à l'aponévrose et aux muscles sous-jacents.

Les chairs du membre inférieur se gangrènent facilement; il faut donc se méfier des lambeaux étroits et des incisions de commodité qui affaiblissent toujours la vitalité des téguments, etc.

Exploration. — Il nous reste à apprendre comment, sur un pied intact de mort ou de vivant, on arrive par l'exploration à déterminer le siège des articulations du premier et du cinquième métatarsien, qui servent ensuite de repères pour tracer l'ensemble et les détails de l'interligne.

Voici d'abord une donnée bien simple et suffisamment juste: *au milieu* du bord interne du pied comme *au milieu* de son bord externe, aboutit l'interligne de Lisfranc. Pour utiliser cette donnée, il faut mesurer, avec un fil ou un ruban ou le bord d'un tablier, la distance qui sépare soit le bout du gros orteil, soit celui du petit, du profil postérieur du talon, et plier en deux pour avoir le milieu.

L'exploration par le doigt, qui n'est presque jamais impossible, donne des résultats plus précis.

Facilement, en effet, le doigt promené le long du bord externe du pied, trouve la tubérosité du cinquième métatarsien dont on connaît les rapports avec l'extrémité externe de l'articulation (fig. 360). Une ligne transversale, menée à deux petits travers de doigt en avant de cette tubérosité, vient tomber en dedans sur le tubercule du premier métatarsien.

Ce *tubercule*, on le sent toujours sur un pied sain ou modérément gonflé pourvu qu'on le cherche bien: le bout du pouce, fortement fléchi, se place *sous* le bord interne du métatarsien, derrière l'articulation phalangienne, et marche en arrière; l'ongle raclant *sous* le bord interne de l'os, rencontre le tubercule, le dépasse et tombe dans le fossé articulaire: le tubercule est alors senti entre la pulpe et l'ongle. — Si le pouce continue sa marche en arrière, et il le faut, il franchit une vague éminence (la base du premier cunéiforme) de plus de 2 centimètres d'étendue, avant de tomber dans le fossé de l'articulation scapho-cunéenne, saute ensuite la saillie du scaphoïde, et finalement s'enfonce dans le creux de l'articulation astragalo-scaphoïdienne, creux que remplit la tête astragalienne décoiffée dans l'attitude ordinaire, *a fortiori* dans celle du valgus, mais qui devient vide et profond lorsqu'on donne au pied l'attitude du varus; alors il n'y a plus place que pour le bout du pouce entre le scaphoïde et la malléole tibiale. C'est donc dans cette attitude, dans l'adduction avec torsion légère, qu'il faut toujours tenir le pied pendant l'exploration, pour éviter de prendre le change que pourrait donner la tête de l'astragale rendue saillante par l'attitude inverse.

Il y a donc sur le bord interne du pied trois saillies osseuses: le petit tubercule du métatarsien et les deux larges éminences du cunéiforme et du scaphoïde. C'est derrière la première saillie, le *petit* tubercule, qu'est l'articulation du premier métatarsien avec le grand cunéiforme.

Usages des moignons. — A la suite des amputations totales d'un ou de plusieurs métatarsiens, qu'on ait enlevé ou conservé les petits os tarsiens correspondants, le pied mutilé peut garder à peu près sa forme et sa direction normales; il peut aussi se contourner et devenir impotent.

La section de certains tendons, la destruction de quelques ligaments articulaires, la *suppression d'un point d'appui*, la *rétraction du tissu cicatriciel*, la direction donnée au moignon pendant la cure et lors des premiers pas, telles sont vraisemblablement les causes de la déformation. Comme les observateurs n'ont pas pris soin de nous édifier sur l'intervention occasionnelle de ces causes, on s'étonne quelquefois de lire qu'à la suite d'une même opération, tel malade marche très bien avec un pied mutilé resté ou établi en bonne direction, tandis que tel autre fauche disgracieusement avec un membre dévié, contourné et douloureux,

L'ablation d'un ou de deux métatarsiens du milieu n'altère pas notablement la forme du pied et n'entrave pas la marche. Celle du cinquième paraît également innocente, malgré la suppression fâcheuse de la tubérosité. La cicatrice qui résulte de cette opération sollicite bien le quatrième orteil en dehors, mais elle est sans influence sur l'ensemble du bout du pied, qu'étaye solidement le quatrième métatarsien appuyé sur le cuboïde.

L'extirpation du premier métatarsien peut avoir deux conséquences bien différentes au point de vue de la marche: la tendance au varus, qui est bonne, et la tendance au valgus, qui est fâcheuse. Dans certains cas (Robert, W. Fergusson, p. 149, etc.), sans doute la cicatrice aidant, le deuxième orteil devenu chef de file, s'incline en dedans; le bout du pied tout entier le suit dans ce mouvement et se tord en varus peu prononcé; les malades marchent bien. Dans d'autres cas, le pied, peut-être parce qu'il est incapable de fournir un bon point d'appui en avant, se dévie en dehors et entraîne la jambe et la cuisse dans sa rotation. En même temps, il se tord en valgus et son bord interne seul appuie sur le sol, comme si le jambier antérieur n'existait plus: les malades fauchent péniblement.

Une déformation analogue se produit quelquefois après l'ablation des quatre, trois ou même deux derniers métatarsiens. La cicatrice attire en dehors les métatarsiens conservés; l'avant-pied forme avec le tarse un angle saillant en dedans au niveau du premier cunéiforme. Jusque-là il n'y a pas grand mal; mais l'exercice de la marche peut exagérer encore cette déviation, et le pied, renversé sur son bord interne, finir par se fixer dans l'abduction, probablement pour éviter de travailler avec sa partie métatarsienne incapable. On sait qu'une jambe dont la pointe du pied est tournée en dehors ne vaut guère mieux pour la marche qu'un membre ankylosé à la fois au genou et au cou-de-pied.

Cependant, aux faits rapportés par Legouest, Salleron, etc., on peut opposer quelques succès. Hancock en rapporte trois, et ne dit rien de l'opéré de Key, dont le moignon est représenté dans le manuel de Bryant[1].

Remarques et indications opératoires. — De tout cela se dégagent les préceptes suivants. Dans les ablations des métatarsiens des bords du pied, respecter les liens des articulations voisines; garder beaucoup de téguments pour avoir une cicatrisation rapide et linéaire ; veiller à l'attitude du membre pendant la cure et diriger ses premiers exercices ; surveiller la contractilité des muscles de la jambe, etc.

Tout compte fait, je pense que, même dans les cas traumatiques, il vaut mieux supprimer tout l'avant-pied, ce qui donne un moignon excellent, que d'enlever plus de deux métatarsiens. Je ne parle ici qu'au point de vue des qualités du moignon, car il n'y a plus lieu de discuter la mortalité comparée de ces diverses opérations.

Je l'ai déjà répété d'après la majorité des chirurgiens et surtout d'après Verneuil: au pied, il ne faut pas être trop conservateur. Dans les cas pathologiques principalement, une première amputation ou résection insuffisante nécessite plus tard une mutilation complémentaire, quelquefois deux, quelquefois quatre, au détriment de la santé et du temps du malade, qu'une seule opération radicale eût plus tôt guéri. Hyrtl (*Topographischen Anatomie*) fut, au début de sa carrière, acteur et témoin dans un cas de cette nature; il raconte avec son *humour* habituel, car il en avait, quoique allemand, que depuis cette déconvenue il n'a jamais tenu un bistouri.

Le souvenir précis des notions anatomiques qui précèdent et de la description déjà faite des amputations partielles des métatarsiens, va nous permettre de décrire rapidement l'extirpation totale de chacun de ces os en particulier. En quelques mots, nous indiquerons ensuite comment on peut enlever ensemble un certain nombre de métatarsiens voisins.

Malgré la valeur douteuse ou négative de la plupart de ces extirpations de métatarsiens, elles constituent un si bon exercice d'amphithéâtre, que j'engage fortement les élèves à se familiariser avec leur exécution, *avant* d'aborder la désarticulation totale du métatarse, l'opération de Lisfranc réputée impossible pour quiconque a oublié ou n'a jamais su l'ostéologie et l'arthrologie du pied.

Voici deux tracés différents pour désarticuler le premier métatarsien.

1. Voy. Robert, *loc. cit.*; Legouest, *loc. cit.*; Bénéchi, th. Paris, 1869. — Hancock, *On the opérative Surgery of the foot and ankle-joint*; Chauvel, rapport sur Nimier, *Bull. Soc. de chir.*, 1888, p. 225. Il y a des figures dans presque tous les ouvrages anglais. — Voyez aussi Duchenne de Boulogne, *Physiologie des mouvements.*

Les légendes vont vous expliquer dans quel cas l'un ou l'autre convient.

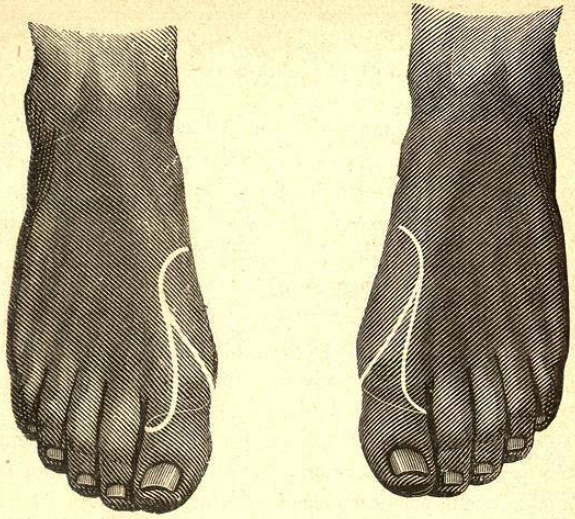

Fig. 365 et 366. — Désarticulation du premier métatarsien. Tracé pour les cas où les téguments internes de la racine du gros orteil sont détruits.

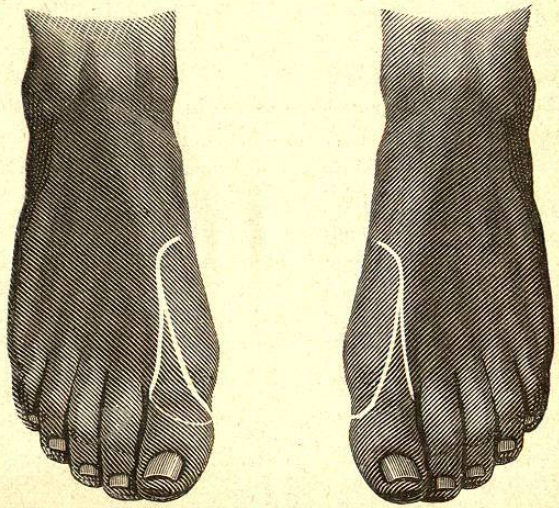

Fig. 367 et 368. — Même opération. Tracé pour les cas où les téguments internes de la racine du gros orteil sont intacts et utilisables. Valve interne.