lambeaux étant relevés, l'articulation devient accessible en dessus, en dessous et par les côtés[1].

M. Duval attaquait en dessous le tendon long péronier et la clef de l'articulation qu'il divisait d'un coup de pointe, à ciel ouvert; le coup de maître est ainsi supprimé ou, si l'on veut, mis à la portée du premier venu... anatomiste. Pour trouver l'articulation du premier métatarsien, le même chirurgien conseille de saisir cet os d'une main, de le faire jouer sur le premier cunéiforme pendant que l'autre main explore la région articulaire.

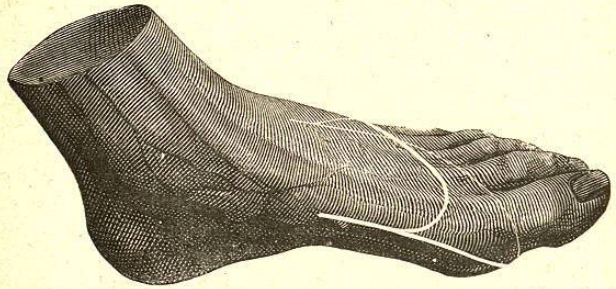

Fig. 400. — Désarticulation tarso-métatarsienne. Deux lambeaux de Marcellin Duval, excellent procédé.

Évidemment, ce procédé savamment combiné ne peut donner qu'un bon résultat et il a pour lui la sanction de l'expérience. Les défauts que je lui reconnais sont minimes; les chirurgiens qui trouveront la désarticulation ainsi faite plus facile pourront sans crainte y recourir sur le vivant, car deux lambeaux valent mieux qu'un.

Ce ne sont pas seulement ces procédés rationnels qui ont été indiqués pour désarticuler le métatarse. Baudens, Soupart, d'autres encore, ont cru possible de réaliser un moignon utile avec des lambeaux empruntés au dos ou aux bords du pied. En 1865, à Leeds, un homonyme de Hey dit avoir obtenu un bon résultat, sous tous les rapports, avec deux lambeaux latéraux (Hancock, *loc. cit.*). Chez un adulte, je n'oserais pas chercher ailleurs qu'à la plante du pied le principal lambeau.

Je ne crois pas recommandable de scier pour la laisser en place la partie enclavée du deuxième métatarsien; mais je ne vois aucun inconvénient à retrancher l'angle antéro-supérieur du grand cunéiforme, toutes les fois qu'il n'est pas bien recouvert. Un trait de scie oblique respecte à la fois les deux tendons, jambier antérieur et long péronier, qui adhèrent encore, le premier surtout, à la base de l'os après une opération bien faite.

1. En opérant ainsi, l'on est toujours tenté de traverser l'articulation d'un côté à l'autre avec le milieu d'une lame assez étroite pour séparer le métatarse à la manière d'une scie à découper qui suit un dessin tracé sur la planche. Beaucoup l'ont essayé, depuis Hey jusqu'à moi-même : cela ne réussit que sur des pieds d'enfant.

ARTICLE VI

DÉSARTICULATION MÉDIO-TARSIENNE OU DE CHOPART[1]

Lisfranc a montré qu'il était juste de conserver à cette opération le nom de Chopart (de son vrai nom Turlure), qui, le premier, l'a pratiquée d'une façon régulière en 1787 ou 1791. Lafiteau la décrivit dans le *Journal de Fourcroy* (1792), sur les pressantes instances de Boyer.

L'opération de Chopart n'est devenue vulgaire en Angleterre, que plusieurs années après le voyage de Roux à Londres (1814).

Elle fut pratiquée en Allemagne, depuis 1809, par Walther, Gräfe, Rust, Zang, Langenbeck senior, Chélius et la plupart des modernes, etc., etc.

Aujourd'hui, elle a été exécutée un grand nombre de fois dans le monde entier, et malgré cela cette opération reste encore aléatoire.

Je ferais une pitoyable besogne si je décrivais purement et simplement le procédé opératoire, sans prévenir le lecteur des nombreuses précautions qui ont été conseillées par d'autres et par moi-même pour permettre au malade, une fois guéri, de marcher sur son moignon.

L'amputation de Chopart consiste à ne conserver du squelette du pied que les deux plus gros os, l'astragale et le calcanéum, et à garder, pour recouvrir leurs extrémités antérieures, toute l'épaisseur, toute la largeur et la plus grande partie de la longueur de la plante du pied. On obtient ainsi un moignon primitivement magnifique, reposant sur le sol par la face plantaire du talon et présentant sa cicatrice très haut placée en avant.

Renversement du moignon. — Quelquefois, je ne suis pas sûr que ce soit dans la moitié ni même dans le tiers des cas, le moignon reste en bonne attitude ; le malade marche très bien sur le bord externe de la face inférieure du calcanéum, devenue horizontale. Quelquefois aussi, et cela jusqu'à présent a été trop fréquent, le moignon se renverse dans l'extension forcée; le talon semble entraîné derrière la jambe par le tendon d'Achille. Ce n'est plus la face inférieure du calcanéum qui touche le sol, mais la grande apophyse de cet os et, en de certains cas, la tête de l'astragale. Dans ces conditions, même lorsque la cicatrice est exempte de toute pression, de tout tiraillement, au bout de plusieurs mois ou de plusieurs années, la marche devient difficile et douloureuse ; les téguments peuvent même s'ulcérer, et les os percer la peau. Il n'y a de ressource certaine que dans une nouvelle amputation.

1. Voy. Lisfranc, *Méd. op.*, t. II, p. 307. — Hancock, *On the operative Surgery of the foot ankle-joint*, p. 350. — Wenzel von Linhart, *loc. cit.*, p. 363. — Günther, *loc. cit.*, in-4. — Sédillot, *Contribution à la chir.*, II, 16. — Jousset, *Bull. de thérap.*, 1876. — Verneuil, etc., *Bull. de la Soc. de chir.*, passim et notamment 1856-1860. — Duchamp, thèse de Lyon, 1879. — Larger, *Soc. de chir.*, 1880. — Lapointe, *deRev. 01. chir.*, 19

Ces cas malheureux sont loin d'être rares; c'est pourquoi j'ai écrit: si, par l'amélioration du procédé, du pansement, de l'appareil prothétique ou par tout autre moyen, on n'arrive pas bientôt à empêcher le renversement du talon, l'opération de Chopart devra être abandonnée.

Elle donnait avant l'antisepsie, d'après la statistique importante de M. Schede (*Sammlung klin. Vortræge* et *Revue des sc. méd.*, 1874), plus de morts (13 0/0) que la désarticulation tibio-tarsienne de Syme (11 0/0)

Son infériorité, surtout si l'on défalque les *nombreux cas d'amputation antéscaphoïdienne ou tarsienne antérieure* confondus avec les véritables

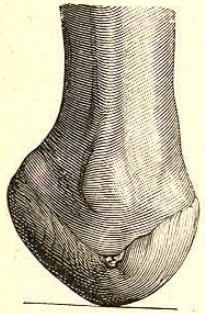

Fig. 401. — Moignon d'une amputation médio-tarsienne. — Côté droit, face externe. — Renversement.

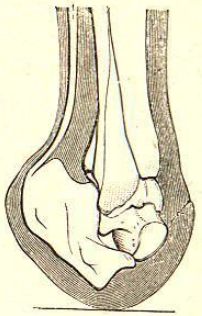

Fig. 402. — Squelette du même moignon. — C'est le bec du calcanéum qui appuie sur le sol.

amputations de Chopart, est bien plus grande sous le rapport du fonctionnement du membre.

On dit qu'avec certaines précautions on peut éviter le renversement du moignon.

Boyer, Blandin le proclamaient déjà; A. Guérin le répète volontiers. Blandin, cependant, au dire de Guérin qui fut son interne, avait des résultats déplorables; et pourtant il déclare l'amputation de Chopart préférable à celle de Lisfranc! Que l'on croie si l'on veut, avec Max Schede, que, sur 168 cas *ressemblant plus ou moins* à l'opération de Chopart, on n'a vu en Allemagne que 3 renversements. Mais que l'on n'oublie pas qu'en France, au commencement du XIXe siècle, 15 invalides amputés ainsi ont dû être réamputés! Si les chirurgiens des armées de Napoléon manquaient d'agents antiseptiques pour assurer la réunion rapide, les Allemands cités par Max Schede n'en avaient pas non plus.

Je vais chercher, à l'aide de ce que j'ai lu et de ce que j'ai vu, à mettre toutes les chances du côté de l'opérateur. L'étude des causes présumées du renversement du moignon est seule capable de nous guider dans la recherche des améliorations à apporter à l'opération de Chopart: faisons d'abord cette étude.

Sur un pied bien conformé et entier, le calcanéum, fortement relevé en avant, ne touche le sol que par ses tubérosités postérieures. Après la désarticulation de Chopart, l'extrémité antérieure du calcanéum, n'ayant plus de soutien en avant, s'abaisse au contact du sol, *s'accommode*.

Si le *pied* était *plat*, l'abaissement est minime: l'appui du tibia sur l'astragale est à peine modifié; les téguments sous-calcanéens antérieurs, habitués à la pression de longue date, souffrent peu de la faible augmentation de cette pression.

Si le *pied* était *creux*, bien arqué d'avant en arrière, l'abaissement de l'apophyse antérieure du calcanéum est considérable. Ces mêmes téguments sous-calcanéo-cuboïdiens, qui avaient jusqu'ici échappé à toute pression, supportent maintenant une grande partie du poids du corps. Les surfaces qui soutiennent l'astragale s'inclinent en avant, et cet os, chassé dans le même sens par la pression qu'exerce le tibia sur la partie postérieure de la poulie, glisserait rapidement s'il n'était retenu par des ligaments très puissants. L'astragale, chassé par le poids du corps, ne tend pas seulement à glisser en avant, mais aussi à pencher en dedans, car la tête de l'os repose en partie sur l'apophyse interne ou petite du calcanéum, véritable tablette *sustentaculum* qui elle-même ne repose sur rien.

Le calcanéum peut obéir ou résister à cette impulsion latérale. S'il obéit, le renversement du moignon s'exagère, et la tête de l'astragale, au lieu de rester supendue, arrive à toucher le sol; s'il résiste, le moignon, au lieu de tomber sur sa partie antéro-interne, la tient relevée et n'appuie sur le sol que par son bord externe. Cette dernière attitude est très favorable, parce que le corps de l'astragale et sa tête trouvent un point d'appui large et d'aplomb sur le corps et sur la grosse apophyse de l'os du talon.

Sédillot a pensé que le *poids du corps* venant tomber très près ou en avant de l'extrémité antérieure du calcanéum des pieds creux, suffisait d'abord pour abaisser cette extrémité, ensuite pour faire basculer le talon en arrière et en haut. La première de ces assertions est vraie. La seconde est douteuse: si elle était vraie, il faudrait réserver exclusivement aux pieds plats la désarticulation médio-tarsienne et ne jamais la pratiquer sur un pied creux.

Mais il est bien d'autres causes probables du renversement du moignon.

D'abord, un renversement modéré est l'*attitude de repos* de l'articulation tibio-tarsienne. Condamnez un pied à l'inaction, et vous le verrez toujours se fixer et s'enraidir dans un certain degré d'équinisme. Tous ceux qui, ayant eu à soigner une fracture du membre inférieur, n'ont pas tenu le pied à angle droit sur la jambe, savent combien de temps il a fallu ensuite pour rétablir la flexion normale. A. Nélaton a, depuis longtemps, fait remarquer que l'immobilité prolongée due à une tumeur blanche de l'avant-pied avait des conséquences pareilles.

Il est certain que cette tendance qu'a le pied à se mettre en extension modérée, tient en partie à la *conformation des surfaces articulaires* tibio-

astragaliennes et aux ligaments qui les maintiennent en rapport. A cela nous ne pouvons rien.

Il est plus que probable, en outre, que la *prédominance des muscles postérieurs* de la jambe n'est pas sans influence,

Après l'opération de Chopart, les muscles antérieurs, ceux qui pouvaient s'opposer au renversement, sont tous sacrifiés, jambier antérieur, extenseur propre et commun, péronier antérieur. Quelquefois, mais c'était l'exception peut-être, leurs tendons contractent d'heureuses et solides adhérences avec la cicatrice profonde et retiennent le moignon dans une attitude favorable à la marche. Ce résultat doit être cherché par tous les moyens.

Des tendons postérieurs, l'un n'est pas même touché, le tendon d'Achille; la plupart des autres sont coupés assez longs pour qu'ils puissent se réunir solidement à la base du lambeau et solliciter constamment le moignon à se renverser. Quelquefois, l'inflammation envahit leurs gaines ainsi que le tissu cellulaire rétro-tibial et sus-calcanéen, et engendre là une *gangue rétractile* qui rapproche énergiquement la face supérieure du calcanéum de la face postérieure du tibia.

On a beaucoup incriminé les muscles gastro-cnémiens, et certainement avec raison; cependant on a trouvé le tendon d'Achille flasque et relâché; il ne prend donc pas toujours part à l'ascension du talon. On l'a souvent coupé, soit pour prévenir, soit pour réprimer le renversement du moignon et, la section faite, le talon s'est laissé généralement abaisser; pas toujours cependant, ce qui semble bien prouver que les muscles profonds jouent un rôle important. La section du tendon d'Achille n'est qu'une suspension *momentanée* de l'action élévatrice du triceps sural : l'amputé marche assez bien tant que ce muscle n'a pas recouvré sa puissance. La déformation du moignon n'est donc pas une simple question d'aplomb, une conséquence inévitable de la forme des os du pied. Après la tétonomie, si la raideur articulaire n'a pas fixé le moignon dans la bonne attitude, le renversement se produit de nouveau. De même, a dit Bouvier, vous pouvez momentanément redresser, en coupant le tendon d'Achille, un pied bot équin causé par la paralysie des muscles antérieurs, mais si vous ne parvenez pas à redonner la contractilité aux muscles paralysés, le tendon d'Achille cicatrisé, ne trouvant pas d'antagonistes, reproduira la déformation première.

De ces longues, mais indispensables considérations, nous pouvous tirer quelques *indications opératoires*. Le renversement du moignon est incontestablement dû, à la fois, à la conformation du squelette du talon, à l'action des muscles postérieurs ou des tissus rétractiles, à l'insuffisance des muscles antérieurs. J'y vais revenir.

Quant à l'issue des os à travers la peau, qui tend à se produire après le renversement, elle ne peut qu'être favorisée par la minceur du lambeau et la forme anguleuse de la grosse apophyse du calcanéum. Il faudra donc

toujours donner à la base du lambeau la plus grande épaisseur possible.

Faut-il abattre le bec calcanéen, l'angle ou rebord inférieur externe de la grosse apophyse? Je l'avais pensé après Malgaigne, mais je ne le conseille plus; la tête de l'astragale elle-même a pu percer la peau; et j'ai appris que le bec calcanéen avait été réséqué six fois en Angleterre par Moore et à son instigation, avec un nombre égal de succès et d'insuccès.

Imitant l'amputation *talo-calcanea*, c'est-à-dire astragalo-calcanéenne de Kern, Jager, Blasius, Velpeau et Mayor, Fergusson n'a pas craint, un jour qu'il avait fait des lambeaux trop courts, de scier à la fois le col de l'astragale et la grande apophyse calcanéenne. Roux l'avait déjà fait; mais comme il avait ouvert l'articulation tibio-tarsienne, son opéré mourut.

Au lieu de raccourcir le calcanéum, il vaudrait bien mieux l'allonger. On le peut quelquefois en conservant une partie du cuboïde, comme on peut quelquefois aussi allonger l'astragale en gardant le scaphoïde en partie ou en totalité. Mais cette modification, conseillée par Hayward, Hancock et tant d'autres, toute recommandable qu'elle est, n'est plus le désarticulation médio-tarsienne.

Après celle-ci, il n'y a qu'un moyen d'allonger les os en avant, c'est de provoquer dans la base du lambeau la formation d'un bourrelet fibreux et dur, fixé aux extrémités osseuses et formant comme une espèce d'avant-pied. Visant ce but, il faut, en opérant, garder un lambeau très long pour qu'il puisse se doubler lui-même, et raser avec soin la face inférieure des os cuboïde et scaphoïde, afin de ne sacrifier aucune des fibres du puissant ligament calcanéo-cuboïdo-scaphoïdien inférieur ni des expansions du jambier postérieur, etc. Quelqu'un avait proposé de faire suppurer longtemps l'intérieur du moignon, afin d'y obtenir une masse sarcomateuse qui englobe et allonge les extrémités osseuses. Je ne cite ce fait que pour convaincre mon lecteur de l'utilité, reconnue par tout le monde, d'avoir un lambeau très épais à la base.

C'est tout ce que nous pouvons faire pour combattre la mauvaise conformation du squelette du moignon. Peut-être serons-nous plus puissants pour rétablir l'action des muscles antérieurs et affaiblir celle des muscles postérieurs.

Pour conserver l'action des muscles antérieurs, on a proposé sagement et j'ordonne de garder de longs bouts de leurs tendons et de chercher à les faire adhérer au lambeau inférieur, par la *suture* (Delagarde, Ollier, etc.) et autres moyens adjuvants.

Pour détruire l'action défavorable des muscles profonds et postérieurs, on a conseillé de réséquer leurs tendons pour qu'ils ne puissent s'unir aux chairs de la plante du pied. Est-ce utile? Je ne crois pas bon d'agir ainsi à l'égard du tendon jambier postérieur qui peut et doit conserver des adhérences au ligament calcanéo-scaphoïdien, capables de contribuer avec ce ligament à soutenir la tête de l'astragale dans une mentonnière et à lutter contre le renversement du moignon sur son bord interne.

Faut-il couper le tendon d'Achille par mesure préventive, bien qu'il doive plus tard recouvrer sa puissance ? Non, si l'on croit par là se mettre sûrement à l'abri du renversement ultérieur. Oui, si l'on ne peut favoriser autrement la réunion des tendons antérieurs au lambeau plantaire, ni obtenir la cicatrisation dans une attitude favorable. Oui encore, si l'on croit pouvoir ankyloser l'articulation, car la section sous-cutanée du tendon n'a aucune gravité.

Ce serait peut-être un moyen de mettre les muscles postérieurs de la jambe dans l'impossibilité de nuire, que de réséquer la nerf sciatique poplité interne. Tout en ayant réfléchi aux inconvénients de l'anesthésie de la face inférieure du moignon, je m'étonne qu'on n'ait jamais songé à mettre cette idée en pratique, dans les cas malheureux qui ont exigé une seconde amputation.

Bien des conseils judicieux ont été donnés pour diriger la cicatrisation après la désarticulation médio-tarsienne : coucher la jambe demi-fléchie, pour relâcher les jumeaux ; sur sa face externe, pour faciliter l'assèchement du foyer ; comprimer le membre dans du coton ; tenir le moignon immobile et fortement fléchi, etc. Aussitôt l'amputation faite, je crois qu'il est bon d'appliquer, pour des semaines, une attelle-gouttière postérieure en feutre plastique, en plâtre ou en gutta-percha, le moignon étant, bien entendu, fixé dans la flexion forcée et légèrement tordu en dedans, pour le préparer à marcher sur le bord externe.

On obtiendrait ainsi une certaine raideur articulaire dans une attitude favorable, et si, à l'aide d'une guêtre *moulée* et suffisamment rigide, on continuait à maintenir le moignon pendant plusieurs mois, on arriverait peut-être à une ankylose (l'arthrodèse tibio-astragalienne la donnerait plus sûrement) suffisante pour mettre à l'abri de tout renversement ultérieur. Ce ne serait pas l'idéal, le mieux, mais ce serait le bien. En tout cas, l'immobilisation du moignon jusqu'à ce que la cicatrice soit absolument solide dans la profondeur, est une condition *sine qua non* de la bonne réinsertion des tendons antérieurs, de même que l'électrisation des muscles correspondants peut être assez tôt indiquée pour en combattre l'atrophie.

On a conseillé pour empêcher, non seulement le renversement, mais le simple abaissement de l'extrémité antérieure du calcanéum au contact du sol (c'est trop demander !), de faire soutenir cette extrémité par un coussin cunéiforme introduit dans la chaussure.

Lorsque le renversement reste modéré, la marche est généralement possible. Il peut être indiqué alors de donner comme appui à la face inférieure du calcanéum un plan incliné en avant, et d'empêcher le moignon de glisser sur cette pente à l'aide d'une courroie qui, fixée au quartier ou talon de la chaussure, viendrait se boucler devant le cou-de-pied au-dessus de la cicatrice.

Quelle que soit l'attitude du moignon, je pense qu'il faut souvent le chausser étroitement, d'un appareil *moulé* et rigide qui l'immobilise presque complètement sur la jambe, et soit pourtant assez mince pour se loger dans un soulier quelconque. C'est l'enraidissement artificiel.

Les *indications* de l'amputation médio-tarsienne sont les mêmes que celles des autres amputations partielles étudiées jusqu'ici. Comme celles-ci, elle donne de mauvais résultats au point de vue de la guérison définitive, à la suite des tumeurs blanches de longue date. Elle exige que le traumatisme ait respecté presque toute la plante du pied.

L'amputation de Chopart ressemble singulièrement à celle de Lisfranc sous le rapport de la coupe des parties molles ; mais elle en diffère naturellement tout à fait au point de vue de la désarticulation proprement dite. Celle-ci a passé longtemps pour difficile, elle l'est encore pour quelques-uns, si j'en crois Maunder (*Operative Surgery*).

L'*étude anatomo-physiologique* que nous allons faire, mettra l'opérateur le plus novice en mesure d'ouvrir sûrement et rapidement l'articulation médio-tarsienne.

Je n'insiste pas sur les surfaces osseuses : celle de l'astragale et du scaphoïde forment, dit-on, une enarthrose ; celles du calcanéum et du cuboïde, un emboîtement réciproque peu prononcé. Les synoviales articulaires ne communiquent pas ensemble. Après la désarticulation, on aperçoit la surface cartilagineuse de l'astragale au-dessus et en dedans de celle du calcanéum. Toutes deux semblent avoir fait partie d'une même articulation en charnière, dont l'axe serait oblique en bas et en dehors. C'est pour cela que Sédillot a proposé son procédé à lambeau interne et plantaire dont l'adaptation est véritablement facile et rationnelle et qui, bien exécuté, peut être employé dans certains cas de traumatisme.

L'interligne articulaire médio-tarsien est transversal. Cependant les deux os du talon ne s'avancent pas chez tous les individus au même niveau et, dans l'extension-adduction, qui est l'attitude donnée au pied lors de la désarticulation, le calcanéum saille presque toujours de plusieurs millimètres au-devant de l'astragale.

Ces variations n'ont, on le verra plus loin, qu'une importance médiocre au point de vue de l'ouverture de l'articulation, si l'on opère comme je l'indiquerai. La partie astragalo-scaphoïdienne de l'interligne est concave en arrière, la partie calcanéo-cuboïdienne est concave en avant. On le voit bien quand l'articulation est entr'ouverte ; et pour l'entr'ouvrir il suffit, je le répète, de savoir que l'interligne médio-tarsien est transversal.

Sur le bord externe du pied, rien n'indique le siège de l'articulation : elle est à un petit travers de doigt derrière la tubérosité du cinquième métatarsien. Du côté interne, l'énorme tubercule du scaphoïde signalé comme repère par Richerand, et que nous avons appris à trouver (voy. p. 470), sert de guide. Mais il faut savoir qu'une ligne droite passant sur le

dos du pied au niveau de la double articulation médio-tarsienne tombe sur ce tubercule et non pas derrière, surtout dans les cas assez fréquents où il se prolonge en arrière plus loin que de coutume.

Quand on cherche le *tubercule scaphoïdien* d'arrière en avant, en partant de la malléole interne, il faut se défier de la saillie que fait, sur certains sujets, la tête de l'astragale doublée du tendon jambier postérieur, lorsque le pied est dans une attitude normale. Dans cette attitude, on peut mettre deux doigts entre la malléole et la saillie du scaphoïde et l'on sent plus ou moins la tête de l'astragale. Si, au contraire, le pied a été porté dans

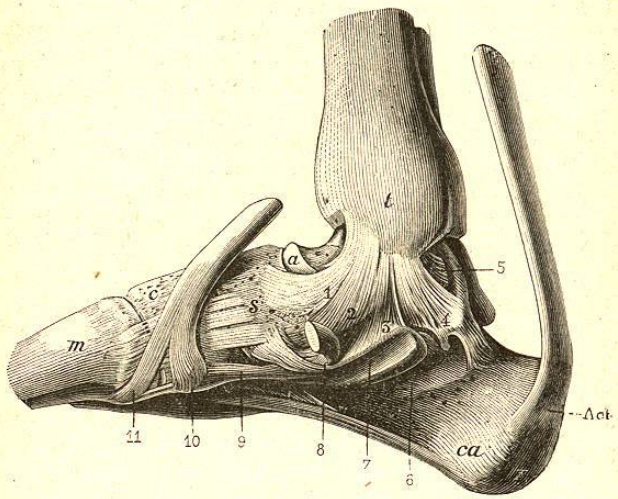

Fig. 403. — Articulations du cou-de-pied, côté droit, face interne.
a, tête astragalienne ; *s*, scaphoïde ; 8, tendon jambier post. ; 10 et 11 jambier ant.

l'extension et l'adduction, tordu en varus, le scaphoïde n'est plus qu'à un doigt de la malléole : il a coiffé en dedans la tête de l'astragale et la rend tout à fait insensible.

En raison de la minceur relative et surtout de l'accessibilité de son unique *ligament* dorsal, on peut presque dire que l'astragale n'a pas de ligaments qui le rattachent à l'avant-pied ; il n'en est pas de même du calcanéum. De la face inférieure de cet os et du bord antérieur de la petite apophyse on voit se détacher un énorme plan fibreux qui se rend, d'une part, sous le cuboïde et plus en avant ; d'autre part, au bord inférieur de la face concave du scaphoïde où il fait cavité glénoïde pour la tête de l'astragale, avec des fibres venues du tibia et le tendon jambier postérieur épaissi d'un noyau cartilagineux.

Ce n'est pas tout : il existe un ligament interosseux qui n est pas autre qu'une cloison longitudinale placée de champ entre les articulations astragalo-scaphoïdienne et calcanéo-cuboïdienne. Le bord supérieur de cette cloison est très solide, grâce à de nombreuses fibres ligamenteuses qui s'insèrent ensemble, principalement en dedans de la grosse apophyse calcanéenne, et viennent en avant se distribuer, partie au cuboïde et partie

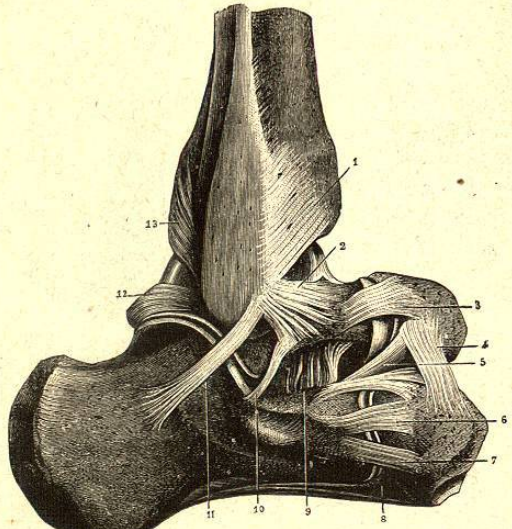

Fig. 404. — Articulation du cou-de-pied, côté droit, face externe.
5, ligament en Y, sa branche scaphoïdienne, et d'ici se voit sa branche cuboïdienne 3 et 6, ligaments dorsaux faciles à couper.

au scaphoïde, en formant ce qu'on appelle le *ligament en Y* (fig. 404, 5). Je ne saurais trop répéter que ce ligament interosseux, cette clef de l'articulation de Chopart, est une *cloison* à deux lames placée de champ, que le couteau devra diviser dans toute sa hauteur, c'est-à-dire depuis le bord supérieur très fort, nettement dédoublé et très accessible, jusqu'au bord inférieur profondément situé et adhérent au ligament plantaire.

Le tendon jambier postérieur (fig. 403, 8), attaché au tubercule du scaphoïde, au ligament calcanéo-scaphoïdien et plus en avant au premier cunéiforme, au troisième, etc., constitue un véritable ligament interne pour l'articulation qui nous occupe. Jusqu'à un certain point, les tendons péroniers jouent le rôle analogue de ligament externe.

Ces divers moyens d'union ne sont pas faciles à diviser ; le ligament en Y est assez souvent ossifié et le tendon du jambier postérieur épaissi,