(Poullain, *Gaz. des hôp.*, 1844), *trois lambeaux* (Günther), *incision ovalaire* (Scoutetten), *incision losangique* (Blasius), etc., ont été proposés ou pratiqués. Ce n'est pas la peine de recourir à ces procédés médiocres ou mauvais pour compromettre davantage l'opération de Chopart.

Sous le nom d'**amputations médio-tarsiennes et tarsiennes**, on peut exécuter, comme cela a été fait souvent, volontairement ou accidentellement, depuis D. Larrey (*Clinique méd.*, III, 671) un certain nombre d'opérations sur le type de celles de Lisfranc et de Chopart.

On peut scier à la fois les trois cunéiformes et le cuboïde; — on peut désarticuler les trois cunéiformes et scier le cuboïde au niveau du front du scaphoïde ; — ou bien, conserver avec le scaphoïde toute la longueur du cuboïde; — ou encore, scier à travers ces deux os; — ou enfin enlever l'un et laisser l'autre en totalité ou en partie, etc. Inversement, on a porté la scie sur le col astragalien et la grande apophyse calcanéenne.

Toutes choses égales d'ailleurs, la meilleure amputation tarsienne paraît être celle qui conserve au moignon la plus grande saillie en avant des os de la jambe.

Tripier, de Lyon (Duchamp, th. Lyon 1879), a fait sur le cadavre (quelques-uns l'ont imité sur le vivant) des tentatives pour remplacer la désarticulation médio-tarsienne par une amputation intra-calcanéenne obtenue à l'aide d'un trait de scie *horizontal* passant immédiatement au-dessous de la petite apophyse du calcanéum. Mais ce n'est plus l'amputation de Chopart, ni comme procédé, ni comme résultat. Cela se rapproche bien plus de la désarticulation sous-astragalienne. C'est en effet la même coupe des parties molles. Seulement, il faut de toute nécessité détacher le lambeau, c'est-à-dire décortiquer le calcanéum en dehors, en arrière, en dessous, en dedans, jusqu'à ce que la scie puisse être appliquée horizontalement sous la petite apophyse. Il est avantageux de se débarrasser de l'avant-pied par la désarticulation médio-tarsienne avant de scier.

ARTICLE VII

DÉSARTICULATION SOUS-ASTRAGALIENNE[1]

Voici une opération relativement moderne. Proposée par de Lignerolles à Velpeau (*Méd. op.*, 2e édit., 1839), exécutée en Allemagne par Textor père en 1841, etc., en France par Malgaigne en 1845, en Angleterre par Simon en 1848, la désarticulation sous-astragalienne a dû sa vulgarisation

1. Vacquez. *Mémoire sur l'amputation de M. Malgaigne*, etc., thèse de Paris, 1859. — Chauvel, *Valeur relative des amputations sous-astragalienne, tibio-tarsienne et sus-malléolaire* (*Mém. Soc. de chir.*, t. VII, 1873. — Hancock, *loc. cit.* — Wenzel von Linhart, *loc. cit.* — M. Perrin, *Bulletin thérap.*, 1875, p. 257, et *Bulletin de l'Acad. de méd.*, 1875.

au Mémoire publié par Malgaigne en 1846, à la pratique de Nélaton et à l'enseignement technique de Verneuil prosecteur.

Je n'ai pas besoin de revenir sur les *indications* et *contre-indications* des amputations du pied. Quant à la fréquence des fusées purulentes jambières et à l'inflammation de l'articulation tibio-tarsienne, c'est de l'histoire ancienne. Ces amputations donnent souvent de mauvais moignons, spécialement lorsqu'on les pratique pour des ostéo-arthrites chroniques ou encore lorsqu'on garde des lambeaux mal situés, trop minces ou trop courts. L'exercice de la marche, surtout lorsqu'il est prématuré, fatigue beaucoup les os et les téguments de la face plantaire du moignon qui, pour supporter tout le poids du corps, doit être *large, matelassée* et *exempte de cicatrice*.

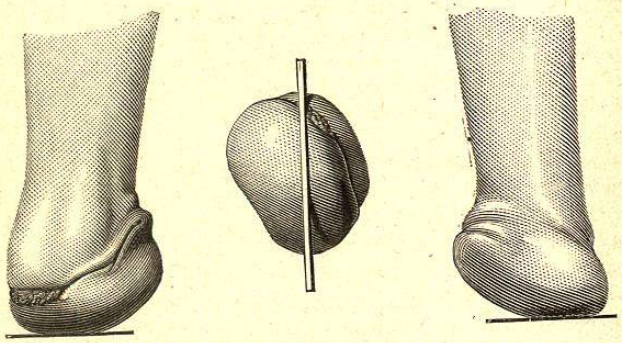

Moignon d'amputation sous-astragalienne, pied gauche, procédé ordinaire avec conservation totale de la coque talonnière maintenant exubérante, plissée, remontée derrière les os de la jambe et ne supportant pas le poids du corps.

Fig. 415. — Face externe, montre que le lambeau plantaire n'a pas été assez long pour fournir en avant une cicatrice linéaire.

Fig. 416. — Le dessous du moignon avec une règle et son ombre portée indiquant que la surface d'appui ne s'étend pas jusqu'en arrière.

Fig. 417. — Face interne; on y voit que le lambeau est à la fois entraîné en haut et déjeté en dedans.

La propagation de la suppuration le long des vaisseaux et nerf tibiaux postérieurs, dans la région jambière postérieure et profonde, était jadis très fréquente. On a longtemps dit : fusées dans les gaines tendineuses. Dolbeau disait : angioleucite profonde. Ce qui nous intéresse, c'est de savoir que le pus, quand il s'en forme, n'est pas seulement à l'intérieur, mais aussi à l'extérieur des gaines; qu'il remonte quelquefois bien au delà des limites des coulisses séreuses; qu'il est sous l'aponévrose profonde ordinairement et que, pour lui donner issue, c'est le tissu cellulaire sous-aponévrotique profond qu'il faut inciser ou drainer.

L'opération consiste, une fois les parties molles divisées, à ouvrir les

articulations astragalo-scaphoïdienne que l'on attaque par la *face dorsale*, et astragalo-calcanéenne dont le ligament interosseux dit vertical (la clef) ne peut être divisé qu'en introduisant la pointe du couteau *en dehors*, dans la partie large de la rainure sous-astragalienne où il est caché. On enlève d'un bloc tout le squelette du pied, excepté l'astragale qui reste enclavé dans la mortaise tibio-péronière. Cet os, après la guérison du moignon, appuiera sur le sol par sa face inférieure si, mobile ou ankylosé, il reste dans son attitude normale. Si, au contraire, l'astragale se renverse avec le lambeau sollicité incontestablement par le tendon d'Achille et les autres muscles postérieurs ou quelque gangue rétractile, ce sera la tête abaissée qui seule reposera sur le sol et transmettra le poids du corps (H. Larrey, *Bull. Soc. de chir.*, VII, p. 352. — Hancock, *loc. cit.*, p. 202. — Linhart, *loc. cit.* — Maisonneuve, *Gaz. hôp.*, 1849 et 1853, p. 22).

Ce renversement fréquent a le mince avantage de diminuer le raccourcissement du membre et l'inconvénient quelquefois grave de rétrécir la surface d'appui et de faire supporter le poids du corps à la partie primitivement antérieure du moignon sur laquelle doit se trouver nécessairement la cicatrice.

Hancock, en 1864, scia la tête de l'astragale afin de ne garder de cet os que la partie enclavée.

Baudens (*Gaz. des hôp.*, 1848, p. 90), dans une opération qui devint finalement une désarticulation totale du pied, avait d'abord porté la scie au-dessous de la pointe des malléoles et donné ainsi à la partie conservée de l'astragale une face inférieure large et plane. Nous verrons plus loin que l'opération, dite de Hancock, consisterait justement à souder à la face inférieure de l'astragale aplanie et avivée par un trait de scie, un fragment de calcanéum conservé à la Pirogoff.

Après la désarticulation sous-astragalienne pure et simple, il est probable que le moignon n'a rien à craindre des faibles anfractuosités de la face inférieure de l'astragale. On peut donc ne pas imiter Baudens, à moins qu'il n'y ait ankylose calcanéo-astragalienne. Si l'on enlève une partie de l'astragale, il faut s'appliquer à le faire sans ouvrir l'articulation du cou-de-pied.

Quant à la tête, si proéminente chez certains sujets, il vaut mieux la réséquer que de la mal couvrir, ce à quoi on est exposé lorsque, par nécessité ou par inattention, des téguments suffisants n'ont pas été conservés. Pour réséquer la tête de l'astragale, on la saisit avec mon davier à résection, du bout des dents et, appliquant sur le col la scie à chantourner, on dirige le trait en bas, puis en arrière, en arrondissant. Si l'on veut simplement enlever le cartilage, la même scie peut encore faire la majeure partie de la besogne. Mais un grattoir manié avec patience n'a pas l'inconvénient d'ouvrir le tissu spongieux de l'os. Dolbeau m'a dit : « J'ai fait six fois cette opération; cinq fois, n'ayant pas touché aux cartilages, j'ai vu une suppuration interminable; une fois, les ayant grattés, j'ai obtenu

la réunion par première intention. » Aujourd'hui, avec les nouveaux pansements, l'ablation des cartilages n'a plus la même importance.

Anatomie. — La première articulation qu'il faut ouvrir est facile à trouver pour celui qui sait tordre le pied en varus et faire saillir la tête de l'astragale au-dessus et en dehors du scaphoïde (fig. 409, p. 515). La seconde, l'astragalo-calcanéenne, que je suppose connue dans ses parties essentielles (fig. 418), présente pour le chirurgien trois ligaments :

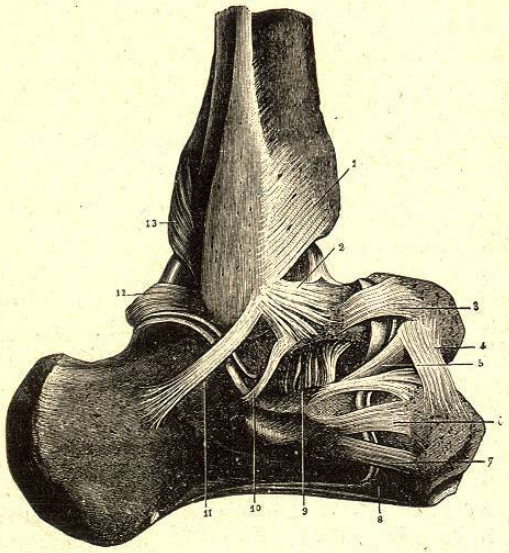

Fig. 418. — Articulation du cou-de-pied, côté droit, face externe.
5, branche scaphoïdienne du lig. en Y; 3, lig. dorsal astragalo-scaphoïdien; 9 et 10, haies ligamenteuses interosseuses calcanéo-astragaliennes.

deux latéraux et un interosseux dressé dans le tunnel astragalo-calcanéen. A vrai dire, les deux premiers ne sont que des ligaments latéraux de l'articulation tibio-tarsienne : en dehors, le ligament restiforme péronéo-calcanéen (fig. 418, 11) ; en dedans, tout l'éventail long, épais et large du ligament qui, du tibia, descend au-dessous de l'astragale, pour s'attacher à la petite apophyse calcanéenne, au ligament glénoïdien et au scaphoïde (fig. 403, 1, 2 et 3, p. 512). Il est évident qu'on ne peut séparer le calcanéum de l'astragale sans diviser ces deux ligaments transastragaliens qui rattachent le calcanéum aux malléoles.

Le ligament interosseux est impossible à atteindre par le côté interne de la jointure où il est court et étroitement logé. Du côté externe, au contraire, est le *défaut* de l'articulation : l'entrée du tunnel calcanéo-astra-

galien y est assez évasée pour accepter le bout du doigt qui la cherche et la pointe du couteau qui, introduite à plat, arrive à diviser le ligament dans toute sa profondeur.

En examinant attentivement la figure 418, on peut constater que le ligament dit vertical interosseux calcanéo-astragalien est en réalité double; une haie de trousseaux fibreux s'élève d'un os à l'autre immédiatement devant l'articulation postérieure (fig. 418, 10) et une autre plus serrée et plus résistante, immédiatement derrière l'articulation antérieure (fig. 418, 9). En dedans, ces deux cloisons fibreuses se rapprochent, se touchent et se confondent; en dehors, elles restent écartées et distinctes. La pointe du couteau, pour les couper d'un seul coup, ne devra pas être enfoncée dans leur intervalle, mais bien insinuée à plat, entre les surfaces de l'articulation qui est à la gauche de l'opérateur, pour marcher ensuite jusque dans l'articulation qui est à sa droite. Enfoncée un peu au hasard, mais à plat et horizontalement, entre le calcanéum et l'astragale, la lame divise toujours assez de fibres interosseuses pour rendre possible un écartement des os qui permet de se reprendre pour couper le reste facilement.

Les *parties molles* qu'il faut employer pour former le lambeau destiné à s'appliquer sous l'astragale sont évidemment celles de la face interne du talon où sont les vaisseaux, et celles de la plante du pied conformée pour supporter le poids du corps. Le lambeau n'est jamais trop épais. Les vaisseaux sont profonds et, à peu de chose près, en contact avec la paroi osseuse du canal calcanéen: ces deux raisons obligent l'opérateur à dépouiller soigneusement les faces inférieure, postérieure et interne du calcanéum par crainte de la gangrène. Il ne faut, en effet, diviser les vaisseaux que sur les limites extrêmes du lambeau. Encore n'est-ce pas une garantie absolue.

Les chairs de la plante du pied, en arrière comme en avant, sont nourries par des artérioles détachées des artères plantaires et surtout de l'externe, la plus grosse. Ces artérioles fournissent également au calcanéum. Un grand nombre d'entre elles sont intéressées par la dissection du lambeau et saignent ensuite abondamment et longtemps. Sans doute des veinules prennent aussi part à l'hémorrhagie. Mais certainement, beaucoup d'artérioles sont capables de jeter et d'embarrasser fort le chirurgien qui n'en peut saisir facilement l'extrémité rétractée dans les parties molles. Le lambeau contient dans son épaisseur le gros *nerf tibial postérieur qu'il faut réséquer*, les tendons des muscles fléchisseurs des orteils, tendons à raccourcir ultérieurement, mais que l'on ménage pendant la dissection, pour être plus sûr encore de ménager aussi les artères qu'ils protègent. Les extrémités postérieures des muscles plantaires font partie du lambeau: en les séparant du calcanéum, on doit raser les ligaments et le périoste, mais décoller ce dernier serait bien difficile et peut-être fâcheux.

Choix du procédé. — Les premiers opérateurs couvrirent l'astragale: avec deux lambeaux latéraux; avec le grand lambeau dorsal de Baudens;

avec le lambeau postérieur de Syme; avec un lambeau de moyenne grandeur, externe ou interne. Aujourd'hui, en France, les dérivés du procédé de J. Roux sont les plus employés. On conserve un lambeau plantaire à base interne et postérieure (fig. 434, p. 543, et 436, p. 545). On aborde le calcanéum par sa face externe; mais il faut ensuite énucléer l'extrémité postérieure de cet os, sa face plantaire, sa face interne: c'est très difficile, car la coque talonnière est dure, inextensible. L'expansion fibreuse que le tendon d'Achille donne comme doublure profonde au pannicule graisseux, est la cause principale de cette inextensibilité qui nous intéressera davantage lorsque nous étudierons la désarticulation totale du pied avec lambeau talonnier de Syme.

Je vais, en premier lieu, décrire un procédé facile que l'on appréciera certainement après l'avoir exécuté. Il consiste à tailler un lambeau *interne* et plantaire dont la vitalité soit garantie par une *très large base*; dont la forme soit absolument modelée sur celle de la surface à recouvrir (fig. 419

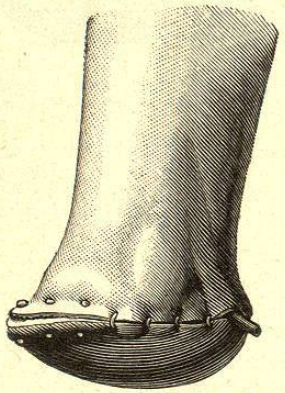

Fig. 419. — Désarticulation sous-astragalienne après la suture du lambeau (face externe, pied gauche).

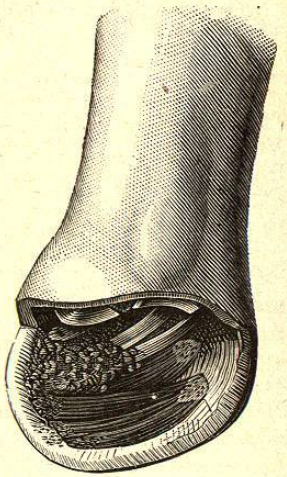

Fig. 420. — Désarticulation sous-astragalienne (face externe, pied gauche), lambeau d'élection flottant.

et 420). C'est le lambeau de J. Roux considérablement allongé en avant et privé, en arrière et en dehors, d'une certaine quantité de téguments inutiles dont le sacrifice facilite beaucoup et l'opération et l'écoulement du liquide. Je me suis arrêté à ce procédé dès mes premières études opératoires, et l'ai fait adopter à plusieurs jeunes chirurgiens mes camarades qui n'ont pas craint de l'exécuter dans les concours et n'ont pas eu à le re-

gretter. Aujourd'hui, plusieurs malades ont été ainsi opérés avec succès (fig. 421, 422 et 423). J'ai voulu (en 1871), tout en diminuant la difficulté, augmenter les dimensions du lambeau plantaire en le prolongeant en avant beaucoup plus qu'on ne le faisait à cette époque.

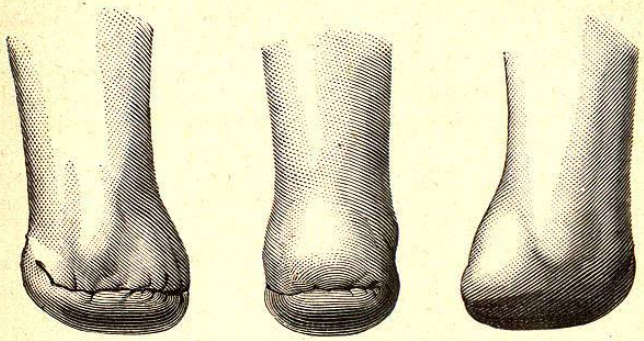

Moignon d'amputation sous-astragalienne, pied droit, procédé d'élection, mon grand lambeau postéro-interne, avec sacrifice de la paroi externe de la coque calcanéenne, *ad nat.*

Fig. 421. — Face externe : le tendon d'Achille a légèrement relevé l'extrémité postérieure de la cicatrice.

Fig. 422. — Face antérieure : la cicatrice est linéaire, éloignée de la plante ; ses deux lèvres dorsale et plantaire ont été suffisantes et concourent également à l'enveloppement de la tête astragalienne.

Fig. 423. — Face interne.

La saillie considérable de la tête de l'astragale pourrait être couverte et enveloppée par une guêtre de téguments dorsaux, s'ils étaient de nature à supporter le poids du corps dans les cas fréquents où la rétraction consécutive du tendon d'Achille détermine le renversement de l'astragale déjà signalé. En raison de la possibilité de ce renversement, l'opérateur a le devoir de chercher, en *allongeant en avant le lambeau plantaire*, à rejeter le plus haut possible la partie antérieure de la cicatrice. L'idéal, en effet, serait d'envelopper toute la surface articulaire de la tête astragalienne avec les chairs de la plante du pied.

La rétention du liquide dans la coque talonnière a été accusée autrefois, par tous les chirurgiens, de favoriser les fusées purulentes. C'est donc un avantage sérieux pour un procédé, que de ne pas conserver entier ce véritable *réservoir*. Le sacrifice partiel que je fais volontiers de la partie externe du tégument calcanéen, est sans inconvénient pour la base de sustentation. La semelle sous-calcanéenne est conservée entière (voy. fig. 428 et 431, p. 534 et 539). C'est sur la partie antérieure de la face plantaire du moignon que marche le malade ; ce n'est pas sur la partie reculée de l'ancien talon, car, plus ou moins remontée en arrière, *elle ne porte ordinairement plus sur le sol.*

Ce procédé a de plus le mérite de la facilité relative. N'est-ce pas à la face profonde du lambeau que sont les plus gros vaisseaux et que naissent par conséquent les principaux rameaux tégumentaires? Si vous scarifiez cette face profonde, vous aurez une hémorrhagie considérable, une pluie de sang et, après une hémostase longue et difficile, peut-être la gangrène. Or, plus vous serez à l'aise pour séparer les chairs du calcanéum, moins vous hacherez le lambeau, moins il saignera, mieux il sera nourri. Je soupçonne les contempteurs de la désarticulation sous-astragalienne d'avoir eu des malheurs mérités par leurs fautes opératoires.

Exploration. — Avant de prendre le couteau, il faut, de toute nécessité, regarder et palper le pied sur toutes ses faces, toucher le point où s'insère le tendon d'Achille derrière le calcanéum ; la malléole externe et la tubérosité du cinquième métatarsien ; toucher de même la malléole interne, la tubérosité du scaphoïde, celle plus vague et quelquefois creuse du grand cunéiforme, afin de bien connaître la situation, non pour l'ouvrir mais pour couper la peau dessus, de l'articulation *scapho-cunéenne*. Celle-ci, du reste, se trouve sur la même ligne transversale que la tubérosité du cinquième métatarsien, située elle-même au milieu du bord externe du pied. Ce n'est pas tout, il faut encore déterminer le trajet du tendon *extenseur propre* du gros orteil, soit en explorant son relief de l'œil et du doigt, soit, en cas de gonflement, en tirant une ligne droite du milieu de l'orteil au milieu de l'espace inter-malléolaire.

Tracé de l'incision. — Il s'agit de faire un lambeau interne (rev. fig. 420) dont la base, très large, comprenne au moins la moitié de la circonférence du membre, c'est dire les téguments de la face postérieure du tendon d'Achille et de toute la face interne du cou-de-pied jusqu'au tendon extenseur propre du gros orteil.

Donc, les téguments externes de la région seront divisés dans toute l'étendue comprise entre le tendon extenseur propre et le tendon d'Achille. Leur incision passera, parallèle au bord externe du pied, à un grand doigt au-dessous de la pointe de la malléole péronière (fig. 424), s'avancera jusqu'au niveau commun à la tubérosité du cinquième métatarsien et à l'interligne scapho-cunéen, se recourbera presque brusquement en dedans, plutôt en avant qu'en arrière de cet interligne, surtout si la peau ne peut être rétractée, et s'arrêtera sur le relief du tendon extenseur propre. La demi-guêtre presque anguleuse ainsi obtenue a pour but de satisfaire à la grande rétractilité des téguments du cou-de-pied et de recouvrir la face supérieure du col et de la tête de l'astragale. En arrière, cette incision qui, je le répète, passe *horizontalement* à un grand doigt au-dessous de la malléole péronière, devra néanmoins s'abaisser un peu pour aboutir sur l'insertion du tendon d'Achille. (Étudiez les figures 424 et 425).

L'incision qui cernera le lambeau reprendra la première, la dorsale externe, sur le relief du tendon extenseur p opre. Mais, pour descendre sur le bord interne du pied, elle se fera convexe en avant, afin de passer

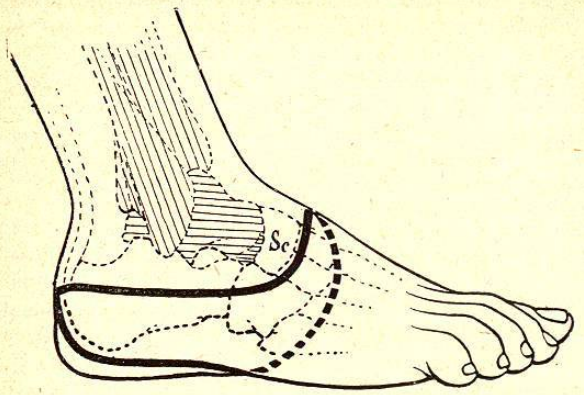

Fig. 424. — Incisions pour la désarticulation sous-astragalienne, pied droit. La guêtre s'avance devant le scaphoïde Sc.

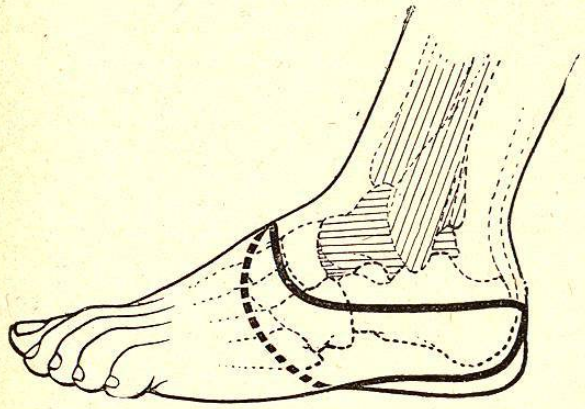

Fig. 425. — Incisions pour la désarticulation sous-astragalienne, pied gauche.

juste *sous le milieu de ce bord* et d'attaquer la moitié interne de la plante, en travers, à ce même niveau. Arrivé au milieu de la plante, pas plus tôt, le couteau commencera à rétrograder en arrondissant; il atteindra le bord externe du pied près de la tubérosité du cinquième métatarsien et suivra ce bord jusqu'à la tubérosité postérieure externe du calcanéum pour remonter enfin derrière le talon, rejoindre l'extrémité de la

première incision. De cette manière, les inutiles téguments de la face externe du calcanéum sont en grande partie sacrifiés. Les deux incisions se rencontrent derrière le calcanéum à angle presque droit si l'on s'arrête au bord externe du tendon d'Achille pour garder celui-ci adhérent au lambeau. Au contraire, elles se joignent à angle aigu si on les prolonge jusqu'au bord interne du même tendon, qu'on tranche alors sans plus de façon. Cela donne beaucoup de facilité pour la dissection et l'adaptation du lambeau.

Quand on s'est exercé à plusieurs reprises, sur des pieds de morts ou de vivants, à marquer les points de repère et à *dessiner à la teinture* le trajet des incisions, quand on a simulé sur chaque pied une ou deux fois l'opération pour s'habituer aux *attitudes* de l'opérateur et de l'opéré, on peut hardiment prendre mon couteau (fig. 426) et exécuter facilement le procédé suivant.

Fig. 426. — Forte lame de 0m,06, solidement emmanchée, pour amputations sous-astragalienne et tibio-tarsienne.

Long et large lambeau postéro-interne et plantaire.

Le tiers inférieur de la jambe malade dépasse le bout du lit. L'aide chargé de relever les téguments, de suppor ter, quand il le faut, tout le poids du membre, etc., se tient de préférence en dehors.

Déterminez attentivement les repères et le trajet des incisions comme je viens de l'indiquer, et armez-vous du petit couteau.

A. *Pied gauche.* — 1° Vous tenez l'avant-pied de la main gauche, abaissé et incliné en dedans. Commencez l'*incision dorsale-externe* sur le tendon *extenseur propre*, à quelques millimètres *devant l'articulation scapho-cunéenne* (**a**, page 542). Coupez à fond et marchez transversalement en dehors, dans la direction de la tubérosité du cinquième métatarsien; mais, après un parcours de 5 centimètres, dirigez-vous en arrière, parallèlement au bord plantaire, pour passer à un large doigt au-dessous de la malléole péronière, et gagner enfin, en abaissant un peu l'incision, l'insertion du bord externe du tendon d'Achille (**b**).

La jambe est soulevée par l'aide pour vous montrer la plante et vous permettre d'inciser le *contour du lambeau.* Votre main

gauche repousse maintenant l'avant-pied en dehors, à votre droite. Votre coude et votre avant-bras gauches sont fortement relevés, afin

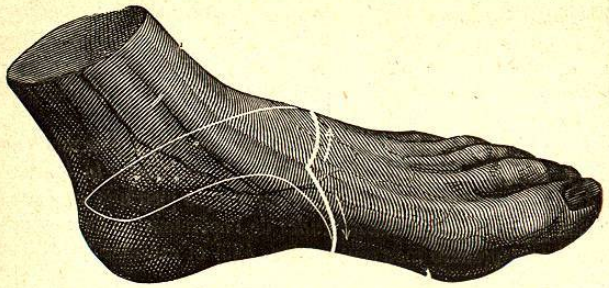

Fig. 427. — Tracés pour la désarticulation sous-astragalienne. On voit, sur le relief du tendon extenseur propre, le départ de l'incision dorsale-externe. — Une reprise sera faite au même point pour le contour du lambeau.

que, par-dessous, vous aperceviez le bord interne du pied et le départ de l'incision dorsale. Remettez-y le bistouri, conduisez-le vers la plante suivant un trajet légèrement convexe en avant, qui l'amène *sous la première articulation cunéo-métatarsienne*. — A ce niveau, entamez la plante transversalement jusqu'en son milieu ; au delà, commencez à rétrograder tout en gagnant vite *le bord externe du pied*, que vous suivrez pour atteindre le dessous de la tubérosité postérieure externe du calcanéum et remonter enfin (après avoir fait élever le pied), derrière le talon au côté externe du tendon d'Achille dans la terminaison de l'incision pre-

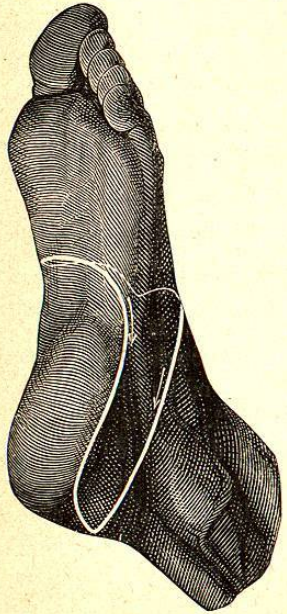

Fig. 428. — Vue plantaire externe du pied gauche : attitude pour terminer le contour du lambeau. — On voit aussi la partie externe, terminale, de l'incision première dorsale-externe.

mière. La figure 428 indique bien l'attitude du pied gauche pour finir le contour du lambeau. Dans ce long trajet, vous devrez secouer la

main afin que la pointe, agitée de mouvements de va-et-vient, réussisse à couper dans son premier passage toute l'épaisseur des parties molles. — Dussiez-vous ramener le couteau plusieurs fois dans le même chemin en vous aidant de la main gauche, il faut qu'à ce moment toutes les chairs du lambeau, tendons compris, soient coupées *à fond* sur toute la longueur de l'incision.

2° Afin que vous *désarticuliez facilement*, l'aide fléchit la jambe à angle droit sur la cuisse : d'une main, il renverse complètement le genou en dedans et pèse dessus ; de l'autre, il fixe la région sus-malléolaire appuyée sur le bord du lit, et rétracte les téguments dorsaux et externes. Il vous tient sous les yeux et à portée du couteau, la face externe du pied parfaitement horizontale et regardant en haut, orteils à votre gauche, talon à votre droite (c). Ne négligez pas cette attitude (fig. 429) qu'il est dangereux d'ignorer.

Repassez le couteau de gauche à droite dans l'incision dorsale-externe, pour diviser, s'ils ont été jusqu'ici épargnés, les tendons antérieurs y compris celui du jambier, le muscle pédieux, les tendons péroniers et le ligament péronéo-calcanéen. Disséquez le très court lambeau dorsal-externe en rasant les os et, par conséquent, en conservant l'extrémité calcanéenne du muscle pédieux.

Alors la tête de l'astragale, même en dedans, et l'embouchure du tunnel astragalo-calcanéen doivent être devenues accessibles.

Chaque coup de bistouri que vous allez donner maintenant commencera à l'extrême gauche de l'incision, sur le bord interne du tarse, et finira à l'extrême droite, y entamant toujours de plus en plus les insertions du tendon d'Achille. — Le poids du pied suffit à faire saillir la tête de l'astragale ; touchez-la néanmoins du bout du doigt, ainsi que l'excavation calcanéo-astragalienne. Ouvrez, par sa face dorsale l'articulation astragalo-scaphoïdienne ; sans retirer la pointe, engagez-la à plat sous la tête astragalienne, le tranchant en arrière, et divisez le ligament interosseux, *la clef*. La simple pression du bout des doigts gauches sur la face externe du calcanéum tournée en l'air, vous aidera singulièrement. Aussitôt le ligament interosseux tranché, les articulations calcanéo-astragaliennes s'ouvriront largement : le calcanéum tournant sur son grand axe vous présentera sa face supérieure ; votre couteau marchant en arrière, au sortir de la grande articulation calcanéo-astragalienne,

détachera facilement le tissu adipeux suscalcanéen et s'engagera enfin entre l'os et le tendon d'Achille, pour commencer et avancer la désinsertion de celui-ci, dussiez-vous insister à reprises.

Reportez le tranchant à l'extrême gauche de l'incision et parcourez-la de nouveau jusqu'à l'extrême droite, pour couper, chemin faisant, tout ce qui s'oppose encore au complet écartement des surfaces articulaires et achever de désinsérer le tendon d'Achille (**d**). Prenez bien garde de faire avec la pointe des échappades dans la base de votre lambeau qu'il s'agit maintenant de séparer de la surface irrégulière que présentent la tubérosité du scaphoïde, la petite apophyse et l'excavation interne du calcanéum.

3° Souvenez-vous de la direction du *canal calcanéen* oblique en bas et en avant ; il va falloir y conduire la lame, non pour couper, mais pour décoller les nerfs, vaisseaux et tendons qui y passent. — De la main gauche en supination, les doigts sous la plante, le pouce sur la grosse apophyse calcanéenne (fig. 429), exagérez la béance de la plaie, en renversant de plus en plus le pied directement en dedans. Ménagez vos forces et gardez-vous toujours d'abaisser l'avant-pied : vous vous rendriez la partie postérieure du calcanéum inaccessible. Dans cette attitude, attaquez avec l'extrême pointe l'insertion du jambier postérieur au scaphoïde, puis, d'avant en arrière, entamez les fibres du ligament latéral interne qui s'insèrent au même os, au ligament glénoïdien et à la petite apophyse calcanéenne. Repassez à plusieurs reprises l'extrême pointe, afin de couper toute l'épaisseur du ligament sans intéresser les chairs du lambeau. Cela fait, tenez le couteau très oblique (fig. 429), ainsi qu'est le trajet des vaisseaux plantaires, et le mettant dans l'extrême gauche de la plaie, le tranchant appliqué contre les os, comme pour l'y émoudre, incisez et décollez d'avant en arrière, *jusque derrière le calcanéum*. Dans ce trajet, tenez toujours le plat de la pointe du couteau appliqué aux os, afin que le taillant suive les accidents de la surface du canal calcanéen, comme s'il s'agissait d'en décoller le périoste sans le trouer. Contournez de la même manière, avec les mêmes précautions, la tubérosité interne et la face postérieure du calcanéum. — Faites reprendre au couteau plusieurs fois le même chemin : chaque fois, au moment de dépasser la petite apophyse calcanéenne, songez à la profondeur du canal sous-jacent que

vous devez évider de tous les tendons nerfs et vaisseaux, en les touchant, mais sans les blesser. Enfin, continuez à promener le couteau de gauche à droite, en détachant du calcanéum les muscles plan-

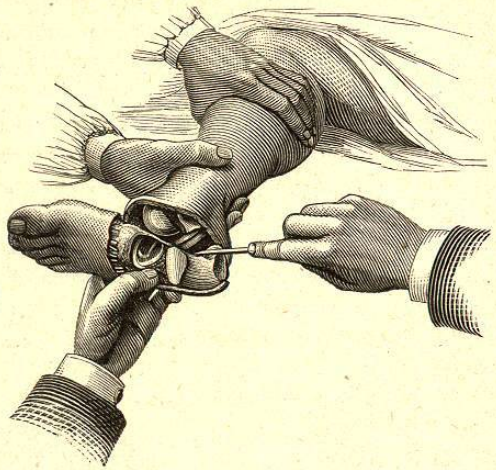

Fig. 429. — Désarticulation sous-astragalienne, pied gauche, dissection du lambeau de l'intérieur vers l'extérieur. L'aide tient la jambe fléchie au genou, couchée sur sa face interne. La gauche de l'opérateur tord le pied de plus en plus en dedans, faisant saillir le calcanéum. La droite passe et repasse le couteau toujours tenu parallèle à l'axe du canal calcanéen.

taires, jusqu'à ce que le pied, de plus en plus renversé par la main gauche dont le pouce a fini par accrocher la petite apophyse, soit complètement séparé du lambeau.

A la surface saignante du lambeau, extirpez, si vous l'avez gardé, le bout deux fois coupé du tendon long péronier latéral ; excisez les tendons flottants des muscles fléchisseurs commun et propre.

Cherchez le nerf tibial près de l'extrémité des tendons excisés, très haut par conséquent, saisissez-le avec une pince et, l'ayant dénudé de haut en bas avec grandes précautions, enlevez-en 2 centimètres d'un coup de ciseaux ou de couteau-serpette. — Liez le plus d'artérioles que vous pourrez, afin de bien dessécher la plaie.

Essayez votre lambeau : s'il n'est pas trop court, si vous avez pu tailler comme j'ai dit, conservez l'astragale en totalité. Dépouillez