milieu. Puis, remettant le couteau dans le commencement de l'incision postérieure, derrière la malléole interne, il descendait obliquement vers la plante du pied, sous un angle d'environ 45 degrés (?), et rejoignait la fin de la première incision, en découpant ainsi un lambeau arrondi, large de 8 à 10 centimètres à la base et de 4 à 6 au sommet.

On a aussi, spécialement en Angleterre, gardé maintes fois un simple lambeau postérieur, la cupule calcanéenne de Syme, pour couvrir la face inférieure de l'astragale. C'est un très mauvais procédé qui place la cicatrice justement sur le point du moignon qui fatigue le plus, sous la tête de l'astragale.

En 1888 Chaput a imité Tripier, mais avec une importante modification. Il a commencé par se débarrasser du tendon d'Achille en le désinsérant. Puis il a fait deux coupes calcanéennes : l'une verticale destinée à raccourcir, à retrancher la portion rétro-astragalienne du calcanéum; l'autre horizontale comme celle de Tripier. Le résultat fut la conservation d'un plateau calcanéen à peu près de même longueur que l'astragale, adhérent à cet os, offrant au coussinet plantaire une surface d'appui unie et parfaitement horizontale, privant enfin le tendon d'Achille du bras de levier dont il se sert pour renverser le calcanéum.

Les incisions propres à la désarticulation sous-astragalienne simple et à l'opération de Pasquier-Le Fort conviendraient parfaitement ici, moyennant qu'on les prolonge assez en arrière pour découvrir facilement le tendon d'Achille et l'arrière-calcanéum.

ARTICLE VIII

AMPUTATION TOTALE DU PIED, DÉSARTICULATION TIBIO-TARSIENNE[1]

La désarticulation totale du pied, pratiquée plusieurs fois à de grands intervalles, était abandonnée et méprisée de la plupart des chirurgiens lorsque Baudens fit sa première opération de 1839. Imbu de cette idée que les lambeaux antérieurs doivent toujours être préférés parce que, dans le décubitus dorsal, ils s'adaptent d'eux-mêmes sous l'action de la pesanteur et ne forment pas clapier, Baudens choisit un mauvais procédé. C'est pourquoi notre compatriote a dû partager l'honneur d'avoir réhabilité la

1. Baudens, *Gaz. des hôp.*, 1841, 1848, 1849. — Syme, cinq mémoires reproduits en substance in *Contributions to the Pathology and Practice of Surgery*. London, 1848, analysé in *British and foreign med.-chir. Review*, 1848, II. — J. Roux, *Annales de thérap.*, 1846, et *Gaz. des hôp.*, 1848. — Sédillot, *Contributions*, II. — Gross, *loc. cit.* — Chauvel, *loc. cit.* — Hancock, *loc. cit.* — Linhart, *loc. cit.* — Flamain, *Études sur les procédés opératoires applicables à l'amputation tibio-tarsienne*, thèse de Paris, 1871. — J. Bell, *Manuel of operations of Surgery*, Edinburgh, 1874.

désarticulation tibio-tarsienne avec Syme d'Édimbourg. Celui-ci, à partir de 1842, fit en Angleterre un très grand nombre de désarticulations du pied, réussit à donner son nom à l'opération, et trouva l'occasion d'enseigner son procédé à Chélius fils et, par lui, à toute l'Allemagne (1846). Il faut pourtant rendre justice à Baudens et ne pas oublier non plus que l'invention du procédé J. Roux a eu l'influence la plus heureuse sur la vulgarisation en France des amputations tibio-tarsienne et sous-astragalienne. Cela dit, je dois ajouter que le procédé de Syme fut beaucoup trop négligé chez nous, puisqu'il peut donner, avec bien moins d'étoffe, des résultats aussi bons, sinon meilleurs, que ceux du procédé de J. Roux.

Les *indications* de cette opération sont les mêmes que celles des autres amputations partielles du pied. C'est dire que l'état des parties molles ne permettra pas toujours au chirurgien de choisir son procédé. Dans les circonstances d'ailleurs favorables, mais où les meilleurs téguments, ceux du talon et de la face interne du cou-de-pied, sont détruits, faut-il désarticuler au lieu d'amputer dans la région sus-malléolaire? Non.

Le grand avantage de la désarticulation, c'est de permettre la marche sur le bout du moignon. Il n'y faut plus compter si l'état des téguments ne permet pas de confectionner des lambeaux bien étoffés qui rejettent la cicatrice en bon lieu : car le désarticulé se trouverait alors dans les conditions d'un homme amputé au-dessus des malléoles par un procédé médiocre; il devrait porter un appareil de riche prenant son point d'appui sous l'ischion. Je crois que pour la station et la marche, une amputation intra ou même sus-malléolaire qui, avec un lambeau long, large et épais, permet au mutilé de s'appuyer directement sur le bout du moignon, vaut mieux que la désarticulation du pied faite par un procédé de nécessité. S'il y avait entre les deux opérations une différence de gravité *notable*, il faudrait, c'est évident, opter pour la moins grave. Et encore, je ne compris jamais la sensiblerie de quelques chirurgiens militaires qui voulaient, avant tout et quand même, donner à leur amputé toutes les chances de survivre, même au prix d'une grave infirmité. Car tout moignon de jambe, ou mauvais ou médiocre, réduit le salaire du mutilé qui garde le lit de temps en temps, court des risques de phlegmon, d'ostéite, d'érysipèle, de résection ou d'amputation secondaire; bref, un tel moignon empoisonne et abrège la vie.

L'amputation sus-malléolaire est, dit-on, plus grave que la désarticulation du pied. Je ne conteste pas la préférence à donner toujours à la désarticulation, quand on a à sa disposition des téguments de choix. Je discute seulement les cas où le chirurgien hésite entre une désarticulation par un procédé de nécessité et une amputation sus-malléolaire par un procédé d'élection. La statistique ne nous a rien appris sur la valeur relative de ces deux opérations faites *dans ces conditions*. L'écart est déjà si faible entre la mortalité des désarticulations tibio-tarsiennes prises en bloc et celle des amputations sus-malléolaires, que je soupçonne fort

qu'un malade, dont le pied serait assez altéré pour imposer au chirurgien un procédé de désarticulation médiocre, ne perdrait aucune chance de survivre en se faisant amputer au-dessus des malléoles par un procédé de choix.

Je dis tout cela pour arriver une fois de plus à répéter : si vous amputez dans le pied ou dans le bas de la jambe, faites un moignon sur lequel le mutilé puisse marcher.

Choix des procédés. — Un tel moignon, après la désarticulation qui nous occupe, doit avoir pour coussinet les téguments de la plante du pied habitués à supporter le poids du corps; la cicatrice doit être rejetée sur la périphérie, au-dessus de la surface d'appui. C'est donc par un lambeau que nous couvrirons l'extrémité du squelette de la jambe. Ce lambeau, nous ne le prendrons ni en avant, parce qu'il doit comprendre une partie de la semelle plantaire, ni en dehors, parce qu'il doit contenir les vaisseaux dans son épaisseur ; mais plutôt en arrière, ou en dedans, ou à la fois en dedans et en arrière (fig. 441 à 444).

Autant que possible nous garderons un *large* lambeau et chercherons à lui conserver sa mobilité sur le bout des os, par une réunion rapide et par la conservation ou la reproduction des adhérences tendineuses. Car il me semble démontré que la marche est plus facile lorsque le coussinet charnu se meut et s'immobilise à la volonté de l'amputé.

Avant de décrire l'amputation sous-astragalienne, j'ai dit le nécessaire sur les téguments du talon et les vaisseaux qui les nourrissent. Je rappellerai seulement ici que la coque talonnière est très épaisse et très résistante en bas, très mince au contraire en haut, sur les côtés du tendon d'Achille. Nous retrouverons une minceur pareille au niveau des malléoles où le fascia pellucida est à l'état de séreuse ébauchée.

L'articulation tibio-tarsienne est facile à trouver et facile à ouvrir. Mais, après la désarticulation, la mortaise tibio-péronière avec ses deux malléoles inégales, est évidemment fort mal disposée pour fournir un bon moignon : il faut l'aplanir, soit avec la scie, soit avec les cisailles. Quelques chirurgiens recommandent de scier franchement à 1 centimètre au-dessus de l'interligne; d'autres d'enlever seulement avec les malléoles les bords antérieur et postérieur (celui-ci plus saillant) de la surface articulaire du tibia; d'autres de couper simplement les deux malléoles ou seulement l'externe. On peut même ne rien enlever du tout et réussir; mais c'est une mauvaise pratique, surtout chez l'adulte, quand on veut, ce qui est l'ordinaire, faire marcher l'amputé sur le bout du moignon[1].

1. Blandin ne croyait pas qu'il fût possible d'obtenir un pareil résultat, la marche sur le bout du moignon. En conséquence, il ne touchait pas aux malléoles qu'il couvrait avec deux lambeaux latéraux. Ainsi avait été opérée la jolie modiste pour laquelle F. Martin fit pourtant sa première jambe artificielle. Le jour du mardi gras, étant masquée, elle trompa l'interne qui l'avait soignée, le lutina, dansa avec lui une partie de la nuit : « Ce ne fut qu'à la sortie du bal..., lorsque le masque dut se déchausser... que le jeune homme la reconnut. » (*Gaz. des hôp.*, 1846, p. 562.) Mais, plus tard, elle fut trouvée chez elle avec un simple pilon sous le genou, et avoua que sa jambe articulée la gênait beaucoup. Note de Sédillot (1868), *Contributions à la chir.*, II, 161.

La maladie des surfaces articulaires peut forcer le chirurgien à enlever, successivement et par tranches, 2 ou 3 centimètres des os de la jambe.

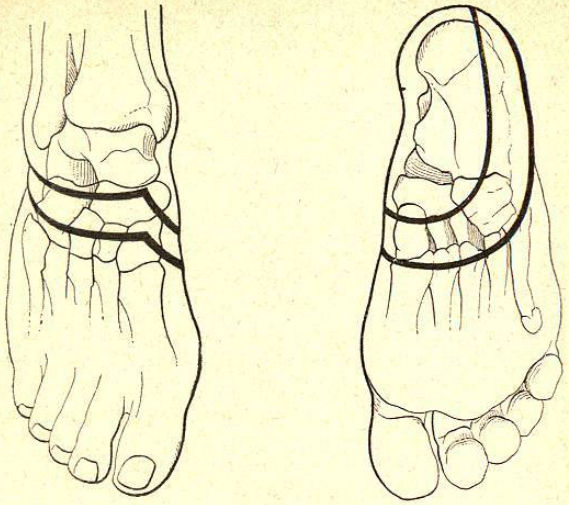

Fig. 441 et 442. — Tracés comparatifs pour l'amputation sous-astragalienne et la désarticulation tibio-tarsienne, par le procédé à lambeau interne amélioré.

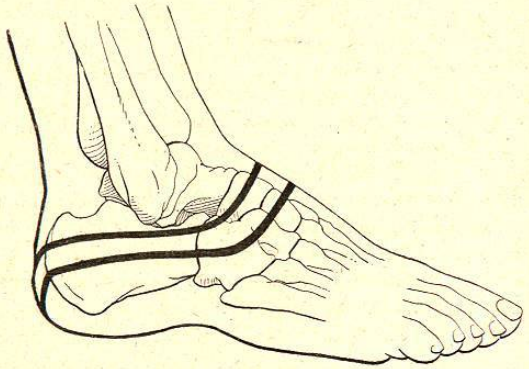

Fig. 443. — Désarticulations sous-astragalienne et tibio-tarsienne, lambeau interne amélioré, tracés comparatifs de l'incision dorsale-externe.

Lorsque l'articulation est saine, il suffit de scier les deux malléoles isolément et obliquement pour donner à la surface terminale du squelette des bords latéraux légèrement obtus. Et je crois que si l'on doute d'une

parfaite asepsie, une minute employée à gratter le cartilage sans perforer la lame compacte sous-jacente contribuera à assurer la guérison rapide. Sans cette précaution, le cartilage s'exfolie rarement, mais il s'exfolie quelquefois, quand la réunion profonde tarde un peu.

Quatre procédés pourraient être donnés comme acceptables, et décrits longuement les uns et les autres : le lambeau interne pur (fig. 445), le lambeau interne amélioré comprenant le tendon d'Achille (fig. 441 à 444), le lambeau interne et postérieur de J. Roux (fig. 451), enfin, le lambeau postérieur de Syme (fig. 454 à 456). Les deux premiers ne comprennent pas la coque talonnière; ils se ressemblent comme exécution et ne sont que la reproduction, en plus petit, du lambeau du procédé facile et bon décrit par moi pour l'amputation sous-astragalienne.

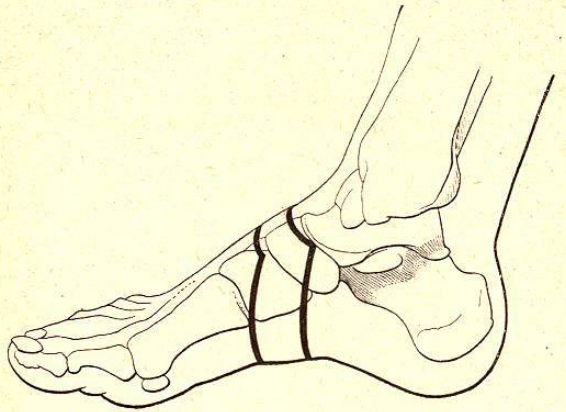

Fig. 444. — Désarticulations sous-astragalienne et tibio-tarsienne, lambeau interne amélioré, tracés comparatifs.

Je m'attacherai à bien exposer la manière d'exécuter le procédé de Syme d'après les ouvrages anglais, spécialement d'après le manuel de J. Bell d'Édimbourg et aussi d'après mes propres remarques. Je le ferai en dernier lieu, parce que les premiers procédés ressemblent à ceux de l'amputation sous-astragalienne qui vient d'être décrite.

Lambeau interne (Soupart, Sédillot, A. Guérin, etc.).

Ce procédé est, de tous ceux qu'il est permis d'appliquer sur le vivant, le plus facile à exécuter. Il a l'inconvénient de détruire tout à fait les adhérences du tendon d'Achille au futur coussinet du moignon, adhérences qui peuvent, il est vrai, se rétablir. On a

réussi, sur le vivant, à faire un bon moignon, avec une très petite quantité de parties molles, mais je ne me permettrais pas de rester en deçà du minimum suivant : lambeau étendu en largeur depuis le bord interne du tendon d'Achille jusque sur le scaphoïde, et en longueur, jusqu'au milieu de la plante du pied ; section des téguments externes au niveau de la pointe du péroné

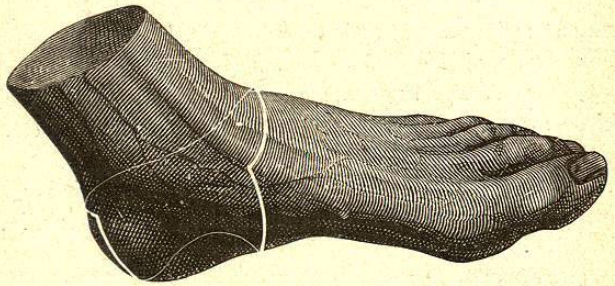

Fig. 445. — Amputation totale du pied, désarticulation tibio-tarsienne. Lambeau interne primitif.

Le lambeau peut être disséqué facilement avant la désarticulation. C'est un avantage énorme que nous retrouvons dans le procédé suivant. Cela permet, sur l'un et l'autre pied, de faire, si l'on s'y croit obligé, l'amputation *intra-malléolaire sans désarticuler*.

Lambeau interne amélioré.

Ce procédé se recommande par les arguments que j'ai donnés à propos de l'amputation sous-astragalienne (p. 529 et suiv.). Ce n'est, en effet, que le procédé facile que j'ai conseillé pour cette opération, avec environ un doigt de peau en moins dans tous les sens (fig. 441 à 444). Le lambeau est étoffé, épais, bien vascularisé, adhérent au tendon d'Achille, et beaucoup plus facile à séparer du calcanéum que les lambeaux de J. Roux et de Syme. Il fournit aux os de la jambe une semelle aussi large que l'on veut. Dans ma description, je vais supposer, comme d'habitude, que l'état des parties molles ne laisse disponible que le minimum indispensable. C'est dire que sur le vivant on devra tailler plus large et plus long toutes les fois qu'on le pourra.

Pour la coupe des parties molles, je n'ai qu'à reproduire mot à mot la description de l'amputation sous-astragalienne. Néanmoins, cette reproduction me paraît nécessaire, car on ne me comprendrait pas à demi-mot.

Il est difficile, comme dit Paré, « de mettre clairement et entièrement par escrit la Chirurgie manuelle ! » Les **notes b, c, d, e, f** de l'amputation sous-astragalienne (p. 542) sont applicables à la désarticulation du pied.

Opération. — Le tiers inférieur de la jambe malade dépasse le bout du lit. L'aide chargé de relever les téguments et de supporter, quand il le faut, tout le poids du membre, etc., se tient en dehors. Il est bon qu'il sache comprimer les artères pédieuse et tibiale postérieure au moins pendant l'hémostase de la plaie.

Vous avez examiné le pied attentivement, vous savez notamment où passent les tendons extenseur propre du gros orteil et jambier antérieur, où se trouve l'articulation astragalo-scaphoïdienne, etc.

A. *Pied gauche.* — 1° Abaissant d'abord l'avant-pied de la main gauche qui tout à l'heure l'inclinera en dedans, commencez l'*incision dorsale-externe* en dedans du tendon *extenseur propre*, entre ce tendon et celui du jambier, à quelques millimètres *devant l'articulation astragalo-scaphoïdienne*; coupez à fond, marchez transversalement en dehors et, après un trajet de 4 à 5 centimètres, tournez et rétrogradez parallèlement au bord externe du pied, vers la pointe de la malléole péronière que vous raserez, pour viser ensuite et atteindre le bord externe du tendon d'Achille au voisinage de son insertion.

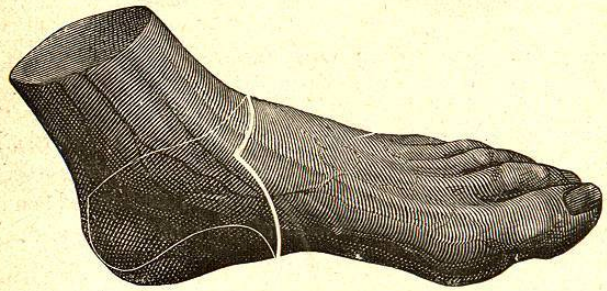

Fig. 446. — Tracés pour la désarticulation tibio-tarsienne, pied gauche. Lambeau interne amélioré. On voit, en dedans du relief du tendon extenseur propre, près de celui du jambier, le départ de l'incision dorsale-externe. — Une reprise sera faite au même point pour le contour du lambeau.

Pour inciser le *contour du lambeau*, votre main gauche redresse l'avant-pied et le repousse en dehors, c'est-à-dire à votre droite.

Votre coude et votre avant-bras gauches sont fortement relevés; par-dessous vous apercevez le bord interne du pied et le départ de l'incision dorsale. Remettez-y le bistouri, conduisez-le vers la plante suivant un trajet légèrement convexe en avant, qui l'amène *sous l'articulation scapho-cunéenne*. A ce niveau, entamez hardiment et en travers le tiers interne de la plante. Alors seulement, arrondissez l'incision et menez-la arciforme et tangente à la ligne médiane plantaire, c'est le minimum, la figure 447 dit plus; menez-la, dis-je, convexe en dehors, sous la partie interne ou moyenne de la pointe du talon, puis derrière, puis en dehors vers la terminaison de l'incision externe que vous rejoignez, après avoir fait élever le pied par votre aide. Repassez le couteau plusieurs fois jusqu'à ce que toutes les parties molles du lambeau, y compris les tendons profonds, soient coupées à fond et un peu en biseau.

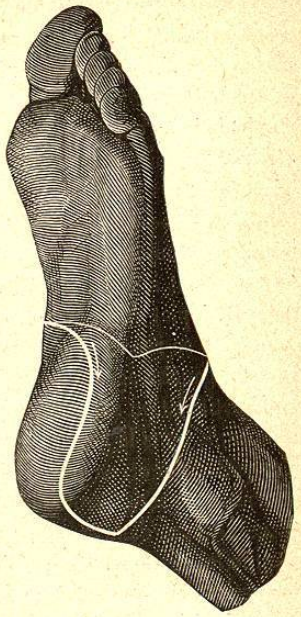

Fig. 447. — Vue plantaire externe du pied gauche : attitude pour terminer le contour du lambeau. On voit aussi la partie finale de l'incision première dorsale-externe.

2° Afin que vous *désarticuliez facilement* (ne négligez pas mon conseil), l'aide fléchit la jambe à angle droit sur la cuisse. D'une main (la droite) il renverse complètement le genou en dedans et pèse dessus; de l'autre (la gauche) il fixe la région sus-malléolaire appuyée sur le bord du lit et rétracte les téguments dorsaux et externes; il vous tient sous les yeux et à portée du couteau, la face externe du cou-de-pied parfaitement horizontale et regardant en haut, orteils à votre gauche, talon à votre droite (fig. 429, p. 537).

Repassez le couteau de gauche à droite dans l'incision dorsale-externe où quelque tendon pourrait avoir résisté, et mobilisez suffisamment la lèvre supérieure des téguments, en avant et sur le côté,

pour rendre la malléole péronière visible et l'articulation accessible. — Touchez la pointe malléolaire; au-dessous, entrez à plein tranchant en insinuant la lame à plat entre la malléole et la face latérale de l'astragale. Vous aurez divisé ainsi les trois ligaments péroniers, et la simple pesanteur aidée d'une pression légère des doigts de la main gauche commencera le renversement du pied en dedans; l'articulation s'entr'ouvrira et votre pointe coupera, en avant et en arrière, les faibles ligaments tibiaux antérieur et postérieur; elle dégagera, sans le blesser, le tendon long fléchisseur propre de sa coulisse rétro-astragalienne, détachera ensuite la graisse sus-calcanéenne et, toujours rasant l'os, désinsérera le tendon d'Achille en s'y reprenant à plusieurs fois, s'insinuant chaque fois plus profondément, à plat entre l'os et le tendon.

Le pied se renversera alors davantage sous l'action modérée de la main gauche agissant sur le calcanéum (voy. fig. 429, relative à la désarticulation sous-astragalienne, p. 537). — Portez la pointe tranchante dans la gauche de l'incision : attaquez-y le tendon jambier postérieur et, en arrière, les divers plans des ligaments latéraux internes; repassez prudemment le couteau plusieurs fois sur ces tissus fibreux, dans la même voie. Puis, tenant le couteau oblique comme les tendons, c'est-à-dire comme le canal calcanéen, rasez successivement de l'extrême gauche à l'extrême droite de la plaie, la face inférieure du tubercule scaphoïdien, de la petite apophyse, de l'excavation, de la tubérosité interne et de l'extrémité postérieure du calcanéum. Au moment de dépasser la petite apophyse calcanéenne, songez à la profonde gouttière sous-jacente et faites tourner la lame sur son axe pour qu'elle s'y engage et en déloge, sans l'entailler, le tendon du fléchisseur propre (attitude de fig. 429, p. 537). Dans toute la longueur de la plaie, vous repassez donc le couteau plusieurs fois dans la même voie, la lame bien inclinée et secouée, glissant à plat sur la surface dure dont elle suit les irrégularités, afin que jamais le tranchant ni la pointe ne s'écartent du périoste.

Bientôt le pied, de plus en plus déroulé par la main gauche dont le pouce s'est avancé jusque dans la gouttière calcanéenne, se trouve complètement séparé. Le calcanéum présente une surface absolument nue, la face profonde du lambeau n'a pas reçu le moindre coup d'estoc ni de taille.

3° Dès à présent, on peut lier les vaisseaux et ensuite exciser les deux tendons flottants pour apercevoir *le nerf* dont il faut toujours détruire la continuité, près de la base du lambeau, sur une longueur de 2 centimètres.

Il faut maintenant réséquer les malléoles et d'abord les dépouiller. Dans ce dessein, vous ramènerez la jambe dans la rectitude. De la main gauche, vous saisirez le bord des téguments pour le soulever et, avec la pointe introduite en long et à plat entre la graisse et les os, vous contournerez successivement chaque malléole (fig. 448), en faisant marcher le taillant d'avant en arrière où vous devez, de chaque côté, fendre les gaines des tendons, pour que ceux-ci puissent être relevés hors de la portée des dents de la scie, ou de la cisaille.

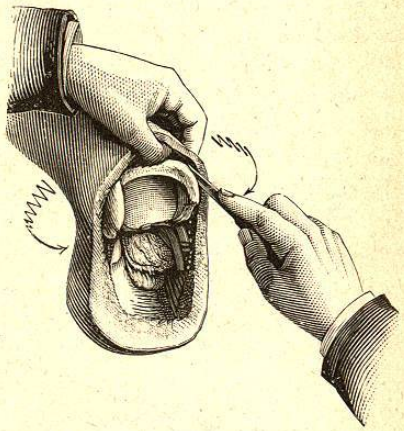

Fig. 448. — Après la désarticulation du pied, dénudation et toilette des malléoles qu'il va falloir scier. Le lambeau ici représenté est celui de Syme et non le lambeau interne amélioré : cela ne change rien à la manœuvre actuelle. Les flèches indiquent la marche du couteau et ses mouvements de piston, de va-et-vient.

Si vous êtes obligé d'enlever, avec ces malléoles, un plateau tibial de $0^m,01$, par exemple, vous dépouillerez les faces antérieure et postérieure du squelette comme les malléoles. Le trait de scie devant être perpendiculaire aux os, il faudra dénuder un peu plus haut en arrière qu'en avant, parce que le bord postérieur de la mortaise descend plus bas que l'antérieur.

Quand, par suite d'altération manifeste des surfaces articulaires, on est contraint de substituer une amputation intra-malléolaire à la désarticulation, il faut envelopper les chairs dans une compresse à deux chefs et en confier la rétraction à l'aide qui tient le tout solidement embrassé à deux mains. — Le chirurgien, placé en dehors (il s'agit toujours du pied gauche), saisit la malléole la plus

solide avec un davier et manœuvre la scie de la main droite.

Dans les cas ordinaires, il est expéditif et élégant d'enlever d'un seul trait les deux malléoles, en effleurant le bord antérieur et en intéressant un peu davantage le bord postérieur de la mortaise dont la partie cave est ensuite à volonté décortiquée.

On peut se borner à supprimer isolément et obliquement chaque saillie malléolaire.

B. *Pied droit.* — De la main gauche, saisissez l'avant-pied pour l'abaisser et le porter à votre droite. A partir du bord externe du tendon d'Achille, près de son insertion, tirez une incision qui, d'abord très légèrement ascendante, marche ensuite hardie et profonde parallèlement au bord externe du pied, au ras du sommet de la malléole péronière, jusqu'au niveau de l'articulation de Chopart; qui se recourbe ensuite en dedans pour traverser le dos du pied, à quelques millimètres *devant* cette articulation, et s'arrêter sur le relief du tendon *extenseur propre* du gros orteil, ou même un peu en dedans (fig. 449).

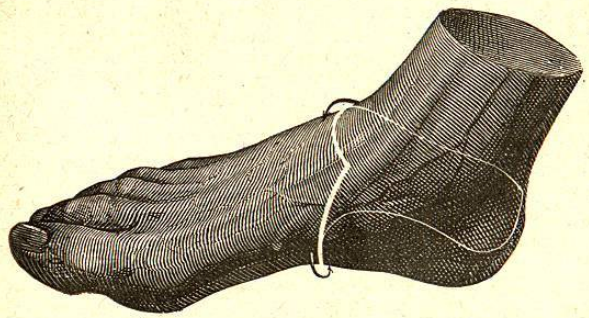

Fig. 449. — On voit l'incision externe devenir dorsale et aboutir en dedans du relief du tendon extenseur propre d'où elle repart ensuite pour le contour du lambeau.

A ce moment, vous rejetez le bout du pied à votre gauche et vous avez sous les yeux le bord interne du tarse et la fin de votre incision dorsale où vous avez laissé la pointe. — Incisez le bord interne du pied suivant un trajet légèrement convexe en avant qui vous conduise *sous l'articulation scapho-cunéenne*. Entamez transversalement le tiers interne de la plante. Alors seulement, arrondissez et rétrogradez suivant une courbe arciforme tangente à la ligne mé-

diane plantaire, c'est le minimum. Cette courbe convexe en dehors vous ramènera sous la partie interne ou moyenne de la pointe du talon d'où, après avoir fait élever le membre (fig. 450), vous rejoindrez en arrière et en dehors le point de départ de l'incision externe. Repassez le couteau une ou plusieurs fois dans la même voie, jusqu'à ce que toutes les parties molles du lambeau, tendons y compris, soient coupées à fond un peu en biseau.

De même que pour la désarticulation sous-astragalienne, vous avez à choisir entre deux manières de terminer l'opération.

Ou bien, faisant tenir la jambe fléchie à angle droit, le genou renversé en dedans, le pied offrant sa

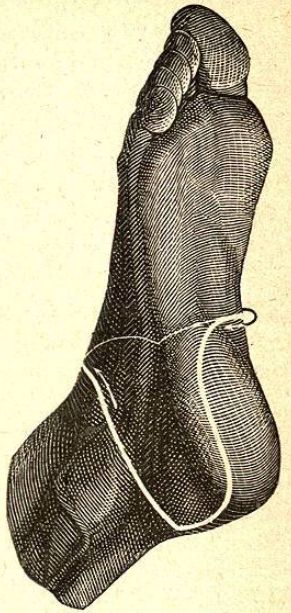

Fig. 450. — Vue plantaire externe du pied droit. Attitude pour terminer le contour du lambeau. — On voit aussi le départ et la partie externe de l'incision externe-dorsale.

face externe horizontale, talon à gauche, orteils à droite (fig. 432, p. 540), attaquer l'articulation en dehors et l'ouvrir, détacher le tendon d'Achille et la graisse suscalcanéenne, couper les ligaments internes et le tendon jambier postérieur; puis, à plusieurs reprises dans la même voie, repasser le couteau en croisant les mains pour évider le canal calcanéen, etc., comme le représente la figure 432.

Ou mieux, disséquer le lambeau avant de désarticuler (fig. 433, p. 541). Dans ce dessein, laisser la jambe étendue, couchée sur sa face externe, le bout du pied fortement renversé en dehors par un aide, tordu en varus pour exposer et relâcher les chairs de la face interne de l'arrière-pied. Alors, accrocher du bout des doigts gauches la partie talonnière de votre lambeau et, avec la pointe du couteau coupant exceptionnellement de droite à gauche, désinsérer le tendon d'Achille, décortiquer l'extrémité postérieure du calcanéum, détacher les muscles insérés à la tubérosité interne et pos-