térieure, enfin évider le canal calcanéen. Que les doigts de votre main gauche, qui relèveront le lambeau sur la malléole tibiale, ne craignent pas de précéder toujours le couteau dans le fond de la plaie opposant les ongles au tranchant pour se garer de toute blessure et protéger efficacement l'artère et les tendons. C'est très facile.

Quand vous aurez disséqué votre lambeau sur toute sa largeur, jusqu'à la pointe du tibia que vous pourrez sentir, vous ferez ramener le bout du pied en dedans, ou mieux encore fléchir la jambe et renverser le genou en dedans (attitude de la désarticulation, fig. 432) pour attaquer l'articulation en dehors... et traiter les malléoles, le cartilage, les tendons, le nerf, etc., comme du côté gauche.

En disséquant le lambeau d'avance, vous pouvez aussi vous dispenser de désarticuler. Pourvu que la dissection des parties molles ait été prolongée assez haut et suivie de la section du tendon jambier postérieur, le squelette de la jambe est facile à dénuder sur toute sa périphérie, et à scier, soit au niveau de l'interligne, soit au-dessus (5, 10, 15, 20 millimètres).

Dans ce dernier cas, on fait une *amputation intra-malléolaire* qui peut être précédée ou non de la désarticulation.

Le *lambeau interne amélioré* a donné à M. Félizet, entre autres, un excellent résultat : on ne peut rien voir de plus beau ni de mieux conformé pour la marche.

Lambeau interne et postérieur ou raquette (J. Roux).

Voici d'abord le tracé de l'incision des parties molles, d'après le texte un peu vague de J. Roux :

« Du bord externe du tendon d'Achille, ou si on l'aime mieux de « l'extrémité postérieure de la face externe du calcanéum, part une « incision qui passe au-dessous de la malléole externe, à 1 centimètre « au-devant de l'articulation tibio-tarsienne, et aboutit à quelques milli- « mètres au-devant de la malléole interne; de ce point elle descend « transversalement au-dessous du pied, parvient à la face externe du « calcanéum et remonte obliquement jusqu'au point de départ. Cette « incision ovalaire, ou en raquette, doit partout diviser les parties « molles jusqu'aux os.... »

Le procédé, décrit par quelques auteurs sous le nom de Morel, ressemble tellement au précédent, que la question de priorité a été posée devant les Sociétés savantes en 1849. Tous les documents témoignent en faveur de J. Roux.

Très souvent, en raison de la tendance à exagérer les dimensions des lambeaux, et de l'habitude prise sur le cadavre de tailler en plein drap,

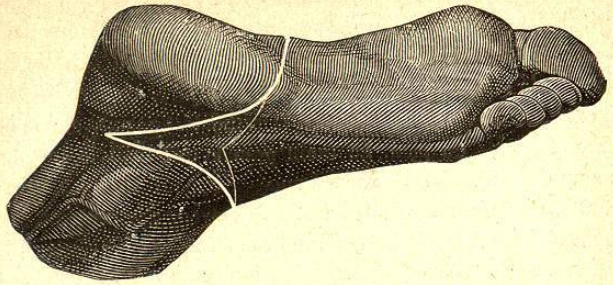

Fig. 451. — Désarticulation tibio-tarsienne, procédé de J. Roux, mais avec plus d'ampleur donnée au lambeau et, par suite, une encoche interne un peu plus marquée.

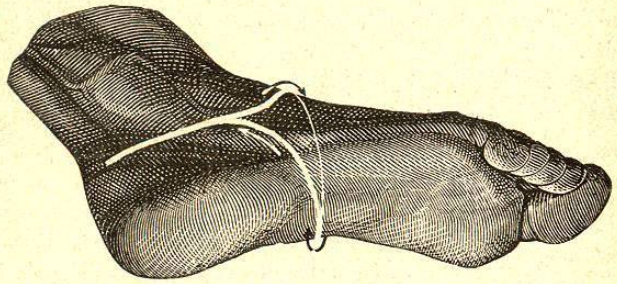

Fig. 452. — Raquette pure, sans encoche, taillée d'un seul trait exécutant successivement les parties externe, dorsale et plantaire de l'incision, pied droit.

Le « père Dupré », jadis célèbre au quartier latin, enseignait un faire plus simple encore : longue incision externe, du tendon d'Achille aux orteils; après exploration et parti pris, coupe circulaire autour du pied, en bon lieu; bref, le mode en —|, pour toutes les amputations de l'arrière-pied.

on pratique le procédé de Roux en suivant plutôt le tracé de la figure 452 que le tracé primitif.

L'incision part d'un point reculé de la face externe du calcanéum, vient passer sur le scaphoïde et même plus en avant, traverse le bord interne et la plante du pied. Elle remonte ensuite derrière la tubérosité du cinquième métatarsien, en rétrogradant à peine, et ferme le cercle de la raquette en rejoignant la queue.

Quel que soit le tracé primitif ou modifié que l'on adopte, le procédé de J. Roux s'exécute de la même manière qui est la suivante.

Opération. — L'incision en raquette, commencée en arrière, est faite d'un seul coup de couteau, sans reprise, ou au contraire en deux temps, comme pour le lambeau interne. Chaque opérateur choisit l'attitude qui lui convient, peu importe. J. Roux faisait d'abord l'incision externe et dorsale, puis descendait sous le bord interne et la plante du pied. Morel, au contraire, conduisait l'incision externe sous la plante d'abord et remontait ensuite sur le bord interne et le dos du pied. La main gauche qui tient le métatarse manœuvre de manière à amener successivement sous les yeux de l'opérateur les diverses régions que doit traverser le couteau.

Lorsque l'incision des parties molles a été faite et parfaite, il faut en saisir les lèvres successivement et les disséquer : la supérieure en dedans, en dessus et en dehors jusqu'à l'articulation, l'inférieure en dessous et en dehors le plus loin possible. Pour détacher la semelle plantaire des faces inférieure et externe du calcanéum, il faut se servir vigoureusement du pouce, l'enfoncer profondément afin de faire la voie au couteau en arrachant et protégeant les chairs.

Il ne faut pas espérer décoller complètement le lambeau de dehors en dedans. Quand on a fait le possible, sans chercher imprudemment à évider le canal calcanéen dès maintenant, on attaque l'articulation en avant et en dehors, et l'on renverse le tarse en le déroulant en dedans. A ce moment, le concours d'un aide spécial armé de deux crochets mousses destinés à écarter les chairs, devient presque indispensable pour permettre à l'opérateur : d'abord de désinsérer le tendon d'Achille en contournant et serrant de près la face postérieure du calcanéum encore enfouie dans la coque talonnière; ensuite pour couper les ligaments internes et déloger les tendons et les vaisseaux de la profonde gouttière osseuse où ils sont contenus. Si le chirurgien préfère écarter les parties molles lui



Fig. 453. — Moignon de désarticulation totale du pied gauche, procédé de J. Roux, vu en arrière. Ce dessin montre l'action du tendon d'Achille qui fronce et invagine les téguments. Dans ce cas les malléoles n'avaient pas été sciées, par oubli je pense. Le malade marchait bien.

même avec les doigts de sa main gauche, il est obligé de confier le pied à un aide qui le renverse, le tord, l'abaisse, l'incline, etc., suivant les besoins.

Dans la pratique, si l'on rencontrait quelque difficulté à couper le tendon d'Achille avec le couteau, on n'hésiterait pas à se servir de ciseaux comme Foucher (*Gaz. des hôp.*, 1860, p. 215).

Lambeau talonnier (Syme).

Le procédé primitif de Syme (fig. 454 et 455) n'a subi que des modifications insignifiantes entre ses mains ou celles de ses élèves.

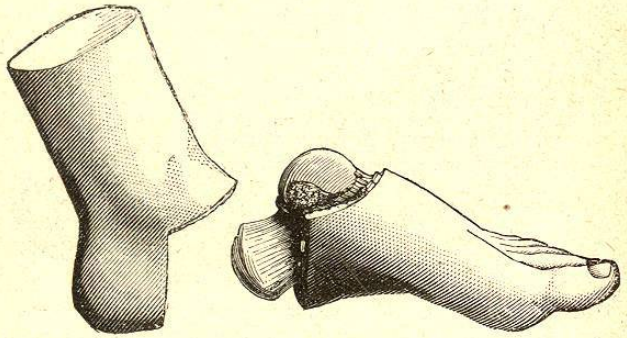

Fig. 454 et 455. — Désarticulation tibio-tarsienne, procédé de Syme, profil interne du lambeau talonnier. — Incisions : sous-pied et courte guêtre.

D'autres chirurgiens l'ont véritablement altéré en proposant : les uns, d'allonger le lambeau en avant, aux dépens de la plante, pour avoir une plus longue base de sustentation; les autres, de débrider en dehors la coque talonnière pour faciliter l'opération, etc. Le lambeau de Syme se gangrène s'il est trop long, si au lieu d'une large base on lui donne un étroit pédicule, si sa face profonde a été tailladée. Il y aurait en Angleterre, disent les Anglais, des chirurgiens habitués à voir le lambeau de Syme se gangrener entre leurs mains. Est-ce maladresse? N'est-ce pas plutôt qu'en voulant garder trop d'étoffe, ils exagèrent les difficultés de l'opération et maltraitent le lambeau? Ces chirurgiens seuls peuvent être tentés de tailler, à tout événement, une guêtre longue, un lambeau dorsal complémentaire que l'on peut accuser de favoriser la descente de la cicatrice sur la surface d'appui. Or, pour qu'un amputé des deux pieds, par le procédé d'Édimbourg, puisse danser, courir et sauter sans chaus-

sures, sur le pavé, comme cela s'est vu, il faut que la cicatrice reste en avant, à une certaine hauteur.

Opération. — L'incision en sous-pied commence au-dessous de la malléole externe, dans l'axe de cette malléole; elle descend en ligne droite, en bas et même un peu en arrière, parallèle au profil du talon, traverse la plante et remonte *symétriquement* vers la malléole interne, *à un doigt* de laquelle elle s'arrête. La deuxième incision bride le cou-de-pied et réunit les deux extrémités de la première par le plus court chemin. Avec ce tracé, l'artère postérieure est coupée à un doigt environ au-dessous de sa bifurcation. Sa branche plantaire externe a donc pu déjà fournir la plupart des

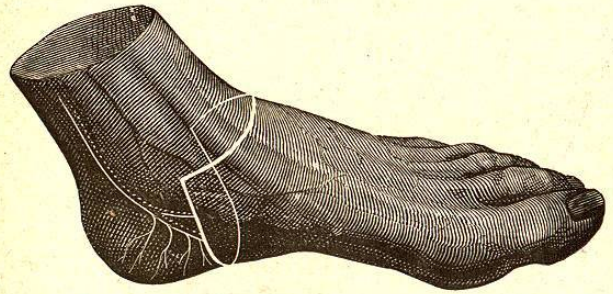

Fig. 456. — Désarticulation totale du pied, tracé des incisions de Syme. On peut juger du lieu où seront coupées les artères plantaires et de l'importance du rôle des rameaux de l'externe dans la nutrition du lambeau.

rameaux presque récurrents qu'elle donne aux parties molles du talon et que montre la figure 456.

1° L'aide tient d'une main le bas de la jambe, de l'autre le bout du pied qu'il relève de manière à vous présenter la plante à une certaine hauteur, si vous n'êtes pas assis. Empaumez le derrière du talon de la main gauche, pour sentir avec le pouce la malléole qui est à gauche, et avec l'index celle qui est à droite. Incisez en sous-pied et à fond, de gauche à droite, suivant le trait décrit et figuré (**a**).

Du bout du pouce, accrochez fortement le bord du lambeau talonnier et, les autres doigts prenant un point d'appui derrière le talon, agissez comme pour décortiquer le calcanéum : l'ongle doit arriver au contact de l'os et accompagner constamment la pointe du

bistouri qui travaille à désinsérer les muscles attachés aux tubérosités calcanéennes (**b**). — Ne cherchez pas à voir ce que vous faites, et ne vous obstinez pas à vouloir détacher le lambeau complètement d'avant en arrière (**c**). Décollez ses bords dans la mesure du possible et partout assurez-vous que les tendons, même les plus profonds, sont coupés.

Cela fait, prenez l'avant-pied de la main gauche, abaissez-le et faites, de gauche à droite et à fond, l'incision dorsale qui passe sur ou devant la tête de l'astragale.

2° Ouvrez la partie antérieure de l'articulation, puis introduisez la pointe, le tranchant en bas, successivement entre chaque malléole et la face astragalienne correspondante, pour couper de l'intérieur

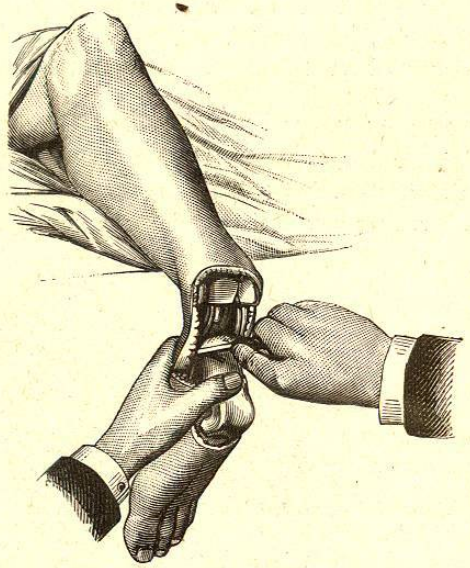

Fig. 457. — Désarticulation tibio-tarsienne, décortication de l'extrémité postérieure du calcanéum.

vers l'extérieur chacun des ligaments latéraux. L'articulation s'ouvrira largement par l'abaissement et la traction du pied : vous diviserez le ligament postérieur et commencerez à séparer, de la face supérieure du calcanéum et de ses limites latérales, le tissu

graisseux, les tendons et les vaisseaux. La main gauche, à ce moment de l'opération, *tire* sur le pied en même temps qu'elle le renverse fortement en arrière, se méfiant de déchirer les bords du lambeau; de plus, elle le tord à droite quand le couteau travaille sur le flanc gauche de l'os du talon (fig. 457); elle le tord à gauche quand le couteau travaille sur le flanc droit. Et pendant chaque torsion, n'omettez pas de faire écarter vigoureusement et profondément toute l'épaisseur du bord latéral du lambeau par un aide armé d'un crochet mousse large et solide.

Bientôt le pied sera presque replié derrière la jambe; l'insertion du tendon d'Achille ainsi exposée, pourra être détruite assez facilement. Ici encore, pour terminer l'opération, il faut que vous fassiez surgir l'arrière-calcanéum comme si vous désiriez le prendre avec les dents et que la pointe, basse, contourne de gauche à droite la face postérieure de l'os, frottant à plat sur le périoste, agitée de petits mouvements de va-et-vient comme on le fait si souvent.

3° Le pied détaché, l'on dénude les malléoles (fig. 448, p. 557), le bord postérieur du tibia, et l'on scie à quelques millimètres au-dessus de l'articulation. Les tendons sont trop courts pour qu'il faille les exciser. Il est bon de réséquer le nerf, comme d'habitude,

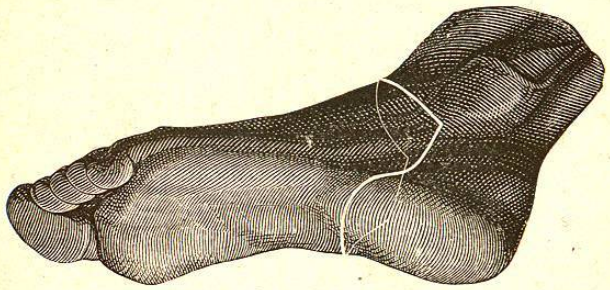

Fig. 458. — Désarticulation tibio-tarsienne, modification de l'incision plantaire de Syme (Hancock, Ollier, Panas).

Après avoir lié tous les vaisseaux (il y en a quelquefois douze), Syme faisait en arrière, à la coque talonnière, une ouverture dans laquelle il engageait les fils. On pourrait l'imiter pour le drainage.

Il est important de ne pas mettre le lambeau en place avant

d'avoir arrêté complètement l'hémorragie. On peut être obligé, par précaution, d'attendre plusieurs heures avant de fermer définitivement la plaie. Dans cette occurrence, il faut passer les fils de la suture pendant que le sommeil artificiel dure encore, mais ne pas les nouer. Au bout d'un certain temps, on évacue les caillots qui se sont formés et l'on ferme la plaie dans laquelle on peut laisser encore un drain pendant quelques jours. En pratiquant la suture, il faut y comprendre les tendons du jambier antérieur et des extenseurs des orteils (**d**).

Notes. — (**a**) Plusieurs chirurgiens recommandent de commencer par l'incision dorsale. Cela paraît, *a priori*, indifférent, mais songez combien serait compromise la vitalité de votre lambeau si, par malheur, cette première incision se prolongeait trop en arrière au-dessous de la malléole interne.

(**b**) Il est plus facile de ne pas comprendre les muscles dans le lambeau dont la face profonde présente alors la toile fibreuse qui vient du tendon d'Achille et qui, avec la peau, fait un véritable matelas dont le pannicule graisseux représente la laine. En incisant cette toile fibreuse en long, lorsque l'opération est terminée, la coque talonnière s'étale plus facilement et s'adapte mieux au bout des os. Je recommande de garder les muscles et de ne rien inciser, l'ennemi à craindre étant la gangrène.

Ollier m'a dit qu'il gardait même le périoste et qu'il avait eu de bons résultats. Beaucoup d'autres depuis se sont loués de l'avoir imité. La rugine doit alors remplacer le couteau : il faut l'avoir bonne et savoir la manier.

(**c**) Je voudrais bien voir certains élèves de Syme, s'il en reste, décortiquer le calcanéum en disséquant le lambeau par-dessous, d'avant en arrière jusque derrière le talon ! Cette décortication est impraticable dans l'immense majorité des cas, si l'on tient à l'intégrité du lambeau.

(**d**) C'est pour faciliter cette suture que je ne conseille pas de couper en deux temps es parties molles devant le cou-de-pied. Sur le cadavre, quelques opérateurs divisent successivement et non simultanément la peau et les tendons. C'est plus propre, mais c'est une habitude qui, pouvant être préjudiciable au vivant, n'est pas bonne à prendre.

Autres procédés.

Un très grand nombre de procédés, dont l'énumération serait longue et certainement incomplète, ont été imaginés et conseillés pour désarticuler le pied : incision circulaire et manchette (Brasdor, Sabatier, Velpeau, Günther) ; deux lambeaux latéraux (Rossi, Blandin) ; lambeau antérieur (Kluge, Baudens) ; lambeau antéro-interne (Jobert, Leroy) ; lambeau externe (Baudens et Soupart). — Aucune de ces manières d'opérer n'est bonne à moins qu'il ne s'agisse de quelque gangrène sèche et qu'on ne puisse espérer voir l'amputé faire usage de son moignon ; toutes pourraient à la rigueur être employées comme procédé de nécessité (O. Samter, 1902, *Archiv. für klin. Chir.*, Bd. 68, Heft 2).

Rien à dire de la *circulaire* ; pour les lambeaux, voici d'après Baudens.

Lambeau antérieur. — Un immense lambeau dorsal comprenant le muscle pédieux, etc., dans son épaisseur, est dessiné, disséqué et relevé ;

— la scie traverse l'articulation d'avant en arrière ; — le pied est abaissé et les parties molles postérieures coupées avec le tendon d'Achille.

Lambeau externe. — Il s'étendait en largeur de la tubérosité du cinquième métatarsien à la pointe du talon, en longueur jusqu'au bord interne du pied — l'opérateur s'était proposé de scier l'astragale juste au-dessous des malléoles, voilà pourquoi il a tant gardé de peau.

Baudens, chirurgien militaire, si souvent cité dans ce livre et que ses contemporains civils ne me paraissent pas avoir justement apprécié, avait indiqué également le procédé à *lambeau interne*.

ARTICLE IX

AMPUTATIONS OSTÉOPLASTIQUES INTRA-CALCANÉENNES

(Pirogoff, Pasquier-Le Fort, Hancock, etc.[1].)

Depuis que Pirogoff a fait publier (congrès de Tubingue, 1853) l'idée de conserver la partie postérieure du calcanéum dans le lambeau de Syme, pour en obtenir la soudure rapide ou tardive, à l'extrémité des os de la jambe avivés par un trait de scie, le procédé primitif, grandement amélioré par Sédillot, a engendré plusieurs dérivés, notamment ceux de Hancock et de Pasquier-Le Fort.

Je ne crois pas devoir insister sur l'*opération de Hancock*, que mes essais cadavériques me font juger impraticable. Elle consisterait, après avoir décapité l'astragale, à le scier horizontalement au-dessous des malléoles et à ramener, sous cet os avivé, la surface de section à peu près verticale du calcanéum. Une telle adaptation est rendue impossible par le tendon d'Achille et les téguments postérieurs qui refusent de s'allonger pour s'enrouler jusque sous le moignon. Quand même on viendrait à la réaliser par la force, comment pourrait-on la maintenir ? Par de solides sutures profondes ? Je vois d'ici, dans un grand nombre de cas, les boutons les mieux agencés perforer les téguments, les os même, si la suture les intéressait, et le fragment calcanéen remonter derrière la jambe. Ceci n'arrive encore que trop souvent lorsqu'on opère comme Pirogoff, c'est-à-dire lorsque l'on raccourcit le squelette des 3 ou 4 centimètres que prétend conserver Hancock.

Dans l'observation que rapporte le chirurgien anglais (*Operative Surgery*

1. Voy. Pasquier, *Mém. de méd. chir. et pharm. militaires*, 1875, XXXI, p. 107. *Sur l'amputation tibio-tarsienne par le procédé de Pirogoff*, historique, bibliographie, tableaux, etc.

On peut lire la traduction du mémoire de Pirogoff dans Sédillot, *Contributions à la chirurgie*, II, p. 194. Il faut être prévenu qu'à plusieurs reprises le traducteur y dit *tête*, au lieu de *poulie* de l'astragale.

on the foot and ankle-joint, 1873, p. 289), il n'est nullement question d'une adaptation du calcanéum sous l'astragale. Très vraisemblablement, cet os-ci reposait devant cet os-là, sur la grande semelle plantaire que Hancock avait heureusement conservée.

Quant au procédé Pasquier-Le Fort, je le décrirai avec autant de soin que celui de Pirogoff, car, quoique difficile, il est possible, et j'en ai vu de bons, d'excellents résultats, aujourd'hui nombreux.

J'associe avec intention les noms de Pasquier et de Le Fort, comme j'associerais volontiers ceux de Lignerolles et de Malgaigne pour la désarticulation sous-astragalienne. Pasquier le premier (thèse 1871) a décrit et figuré la section horizontale du calcanéum. Le Fort, qui affirme avoir poursuivi de son côté la même idée pendant des années, a pratiqué l'opération le premier en 1873 ; il en a bien montré les avantages, en faisant ressortir (comme Sédillot, II, 193) que les mutilés marcheraient sur la surface d'appui naturelle du talon, etc., etc., et qu'au moment de l'opération, ils seraient exempts de l'abondante hémorragie veineuse et artérielle qui suit l'énucléation partielle ou totale du calcanéum.

De quelque manière que soit faite la section calcanéenne, les os de la ambe sont allongés de toute l'épaisseur de l'os conservé. Malgré le titre de son mémoire et malgré l'opinion classique, Pirogoff n'attachait qu'une importance secondaire à cet *allongement ostéoplastique*. Il voulait éviter les inconvénients du lambeau de Syme, difficile à décortiquer, mince à la base, peu vivace et mal conformé pour l'évacuation des liquides.

Quoi qu'en ait dit Weber de Bonn et quoi qu'on ait pu voir exceptionnellement, les amputations ostéoplastiques tibio-calcanéennes exigent que les os conservés soient absolument sains. Elles ne conviennent donc pas dans les ostéo-arthrites fongueuses, bien que l'extrémité postérieure du calcanéum y paraisse souvent en bon état.

Procédé de Pirogoff.

Au début, le chirurgien russe sciait les os et le calcanéum à peu près perpendiculairement à leur axe. De là une certaine difficulté dans l'affrontement, difficulté qui porta Michaelis, Sédillot, Günther, etc., à pratiquer ou à recommander les sections obliques aux dépens de la face postérieure du tibia et de la face supérieure du calcanéum. Ce que je vais décrire, avec ces améliorations, n'en reste pas moins le procédé de Pirogoff. Il donne un raccourcissement de 3 à 4 centimètres, juste ce qu'il faut pour permettre de loger un coussinet dans la chaussure. Les moignons réussis sont les plus beaux qu'on puisse voir, disent les Anglais, grands partisans de cette amélioration de l'opération nationale de Syme. On cite cependant quelques échecs par névralgie, renversement, gangrène, nécrose et sur-

Opération. — L'incision en raquette, commencée en arrière, est faite d'un seul coup de couteau, sans reprise, ou au contraire en deux temps, comme pour le lambeau interne. Chaque opérateur choisit l'attitude qui lui convient, peu importe. J. Roux faisait d'abord l'incision externe et dorsale, puis descendait sous le bord interne et la plante du pied. Morel, au contraire, conduisait l'incision externe sous la plante d'abord et remontait ensuite sur le bord interne et le dos du pied. La main gauche qui tient le métatarse manœuvre de manière à amener successivement sous les yeux de l'opérateur les diverses régions que doit traverser le couteau.

Lorsque l'incision des parties molles a été faite et parfaite, il faut en saisir les lèvres successivement et les disséquer : la supérieure en dedans, en dessus et en dehors jusqu'à l'articulation, l'inférieure en dessous et en dehors le plus loin possible. Pour détacher la semelle plantaire des faces inférieure et externe du calcanéum, il faut se servir vigoureusement du pouce, l'enfoncer profondément afin de faire la voie au couteau en arrachant et protégeant les chairs.

Il ne faut pas espérer décoller complètement le lambeau de dehors en dedans. Quand on a fait le possible, sans chercher imprudemment à évider le canal calcanéen dès maintenant, on attaque l'articulation en avant et en dehors, et l'on renverse le tarse en le déroulant en dedans. A ce moment, le concours d'un aide spécial armé de deux crochets mousses destinés à écarter les chairs, devient presque indispensable pour permettre à l'opérateur : d'abord de désinsérer le tendon d'Achille en contournant et serrant de près la face postérieure du calcanéum encore enfouie dans la coque talonnière; ensuite pour couper les ligaments internes et déloger les tendons et les vaisseaux de la profonde gouttière osseuse où ils sont contenus. Si le chirurgien préfère écarter les parties molles lui



Fig. 453. — Moignon de désarticulation totale du pied gauche, procédé de J. Roux, vu en arrière. Ce dessin montre l'action du tendon d'Achille qui fronce et invagine les téguments. Dans ce cas les malléoles n'avaient pas été sciées, par oubli je pense. Le malade marchait bien.

même avec les doigts de sa main gauche, il est obligé de confier le pied à un aide qui le renverse, le tord, l'abaisse, l'incline, etc., suivant les besoins.

Dans la pratique, si l'on rencontrait quelque difficulté à couper le tendon d'Achille avec le couteau, on n'hésiterait pas à se servir de ciseaux comme Foucher (*Gaz. des hôp.*, 1860, p. 215).

Lambeau talonnier (Syme).

Le procédé primitif de Syme (fig. 454 et 455) n'a subi que des modifications insignifiantes entre ses mains ou celles de ses élèves.

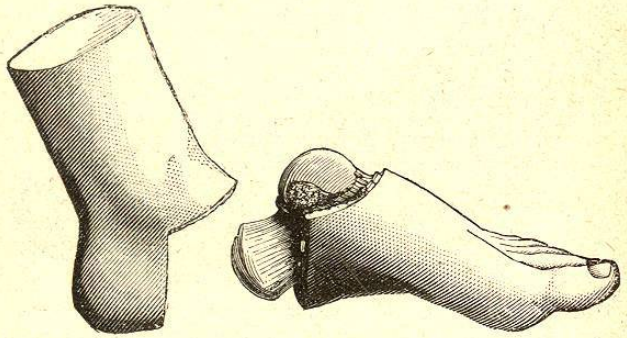

Fig. 454 et 455. — Désarticulation tibio-tarsienne, procédé de Syme, profil interne du lambeau talonnier. — Incisions : sous-pied et courte guêtre.

D'autres chirurgiens l'ont véritablement altéré en proposant : les uns, d'allonger le lambeau en avant, aux dépens de la plante, pour avoir une plus longue base de sustentation; les autres, de débrider en dehors la coque talonnière pour faciliter l'opération, etc. Le lambeau de Syme se gangrène s'il est trop long, si au lieu d'une large base on lui donne un étroit pédicule, si sa face profonde a été tailladée. Il y aurait en Angleterre, disent les Anglais, des chirurgiens habitués à voir le lambeau de Syme se gangrener entre leurs mains. Est-ce maladresse? N'est-ce pas plutôt qu'en voulant garder trop d'étoffe, ils exagèrent les difficultés de l'opération et maltraitent le lambeau? Ces chirurgiens seuls peuvent être tentés de tailler, à tout événement, une guêtre longue, un lambeau dorsal complémentaire que l'on peut accuser de favoriser la descente de la cicatrice sur la surface d'appui. Or, pour qu'un amputé des deux pieds, par le procédé d'Édimbourg, puisse danser, courir et sauter sans chaus-

sures, sur le pavé, comme cela s'est vu, il faut que la cicatrice reste en avant, à une certaine hauteur.

Opération. — L'incision en sous-pied commence au-dessous de la malléole externe, dans l'axe de cette malléole; elle descend en ligne droite, en bas et même un peu en arrière, parallèle au profil du talon, traverse la plante et remonte *symétriquement* vers la malléole interne, *à un doigt* de laquelle elle s'arrête. La deuxième incision bride le cou-de-pied et réunit les deux extrémités de la première par le plus court chemin. Avec ce tracé, l'artère postérieure est coupée à un doigt environ au-dessous de sa bifurcation. Sa branche plantaire externe a donc pu déjà fournir la plupart des

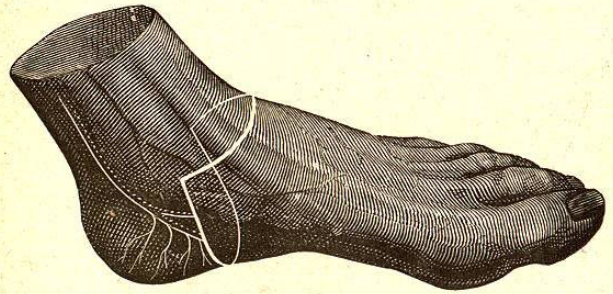

Fig. 456. — Désarticulation totale du pied, tracé des incisions de Syme. On peut juger du lieu où seront coupées les artères plantaires et de l'importance du rôle des rameaux de l'externe dans la nutrition du lambeau.

rameaux presque récurrents qu'elle donne aux parties molles du talon et que montre la figure 456.

1° L'aide tient d'une main le bas de la jambe, de l'autre le bout du pied qu'il relève de manière à vous présenter la plante à une certaine hauteur, si vous n'êtes pas assis. Empaumez le derrière du talon de la main gauche, pour sentir avec le pouce la malléole qui est à gauche, et avec l'index celle qui est à droite. Incisez en sous-pied et à fond, de gauche à droite, suivant le trait décrit et figuré (**a**).

Du bout du pouce, accrochez fortement le bord du lambeau talonnier et, les autres doigts prenant un point d'appui derrière le talon, agissez comme pour décortiquer le calcanéum : l'ongle doit arriver au contact de l'os et accompagner constamment la pointe du

bistouri qui travaille à désinsérer les muscles attachés aux tubérosités calcanéennes (**b**). — Ne cherchez pas à voir ce que vous faites, et ne vous obstinez pas à vouloir détacher le lambeau complètement d'avant en arrière (**c**). Décollez ses bords dans la mesure du possible et partout assurez-vous que les tendons, même les plus profonds, sont coupés.

Cela fait, prenez l'avant-pied de la main gauche, abaissez-le et faites, de gauche à droite et à fond, l'incision dorsale qui passe sur ou devant la tête de l'astragale.

2° Ouvrez la partie antérieure de l'articulation, puis introduisez la pointe, le tranchant en bas, successivement entre chaque malléole et la face astragalienne correspondante, pour couper de l'intérieur

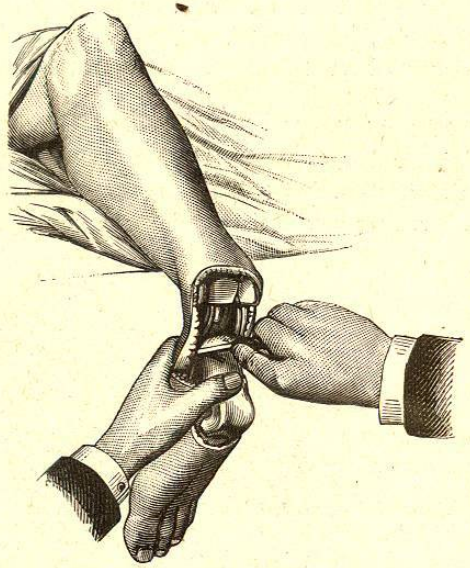

Fig. 457. — Désarticulation tibio-tarsienne, décortication de l'extrémité postérieure du calcanéum.

vers l'extérieur chacun des ligaments latéraux. L'articulation s'ouvrira largement par l'abaissement et la traction du pied : vous diviserez le ligament postérieur et commencerez à séparer, de la face supérieure du calcanéum et de ses limites latérales, le tissu

graisseux, les tendons et les vaisseaux. La main gauche, à ce moment de l'opération, *tire* sur le pied en même temps qu'elle le renverse fortement en arrière, se méfiant de déchirer les bords du lambeau; de plus, elle le tord à droite quand le couteau travaille sur le flanc gauche de l'os du talon (fig. 457); elle le tord à gauche quand le couteau travaille sur le flanc droit. Et pendant chaque torsion, n'omettez pas de faire écarter vigoureusement et profondément toute l'épaisseur du bord latéral du lambeau par un aide armé d'un crochet mousse large et solide.

Bientôt le pied sera presque replié derrière la jambe; l'insertion du tendon d'Achille ainsi exposée, pourra être détruite assez facilement. Ici encore, pour terminer l'opération, il faut que vous fassiez surgir l'arrière-calcanéum comme si vous désiriez le prendre avec les dents et que la pointe, basse, contourne de gauche à droite la face postérieure de l'os, frottant à plat sur le périoste, agitée de petits mouvements de va-et-vient comme on le fait si souvent.

3° Le pied détaché, l'on dénude les malléoles (fig. 448, p. 557), le bord postérieur du tibia, et l'on scie à quelques millimètres au-dessus de l'articulation. Les tendons sont trop courts pour qu'il faille les exciser. Il est bon de réséquer le nerf, comme d'habitude,

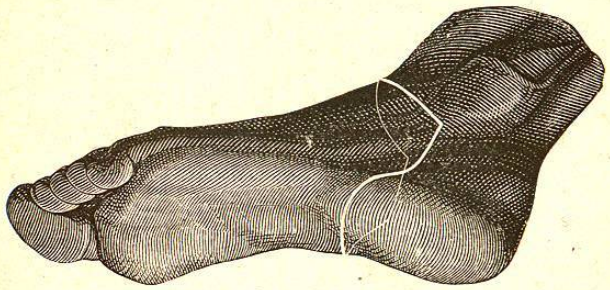

Fig. 458. — Désarticulation tibio-tarsienne, modification de l'incision plantaire de Syme (Hancock, Ollier, Panas).

Après avoir lié tous les vaisseaux (il y en a quelquefois douze), Syme faisait en arrière, à la coque talonnière, une ouverture dans laquelle il engageait les fils. On pourrait l'imiter pour le drainage.

Il est important de ne pas mettre le lambeau en place avant

d'avoir arrêté complètement l'hémorragie. On peut être obligé, par précaution, d'attendre plusieurs heures avant de fermer définitivement la plaie. Dans cette occurrence, il faut passer les fils de la suture pendant que le sommeil artificiel dure encore, mais ne pas les nouer. Au bout d'un certain temps, on évacue les caillots qui se sont formés et l'on ferme la plaie dans laquelle on peut laisser encore un drain pendant quelques jours. En pratiquant la suture, il faut y comprendre les tendons du jambier antérieur et des extenseurs des orteils (**d**).

Notes. — (**a**) Plusieurs chirurgiens recommandent de commencer par l'incision dorsale. Cela paraît, *a priori*, indifférent, mais songez combien serait compromise la vitalité de votre lambeau si, par malheur, cette première incision se prolongeait trop en arrière au-dessous de la malléole interne.

(**b**) Il est plus facile de ne pas comprendre les muscles dans le lambeau dont la face profonde présente alors la toile fibreuse qui vient du tendon d'Achille et qui, avec la peau, fait un véritable matelas dont le pannicule graisseux représente la laine. En incisant cette toile fibreuse en long, lorsque l'opération est terminée, la coque talonnière s'étale plus facilement et s'adapte mieux au bout des os. Je recommande de garder les muscles et de ne rien inciser, l'ennemi à craindre étant la gangrène.

Ollier m'a dit qu'il gardait même le périoste et qu'il avait eu de bons résultats. Beaucoup d'autres depuis se sont loués de l'avoir imité. La rugine doit alors remplacer le couteau : il faut l'avoir bonne et savoir la manier.

(**c**) Je voudrais bien voir certains élèves de Syme, s'il en reste, décortiquer le calcanéum en disséquant le lambeau par-dessous, d'avant en arrière jusque derrière le talon ! Cette décortication est impraticable dans l'immense majorité des cas, si l'on tient à l'intégrité du lambeau.

(**d**) C'est pour faciliter cette suture que je ne conseille pas de couper en deux temps es parties molles devant le cou-de-pied. Sur le cadavre, quelques opérateurs divisent successivement et non simultanément la peau et les tendons. C'est plus propre, mais c'est une habitude qui, pouvant être préjudiciable au vivant, n'est pas bonne à prendre.

Autres procédés.

Un très grand nombre de procédés, dont l'énumération serait longue et certainement incomplète, ont été imaginés et conseillés pour désarticuler le pied : incision circulaire et manchette (Brasdor, Sabatier, Velpeau, Günther) ; deux lambeaux latéraux (Rossi, Blandin) ; lambeau antérieur (Kluge, Baudens) ; lambeau antéro-interne (Jobert, Leroy) ; lambeau externe (Baudens et Soupart). — Aucune de ces manières d'opérer n'est bonne à moins qu'il ne s'agisse de quelque gangrène sèche et qu'on ne puisse espérer voir l'amputé faire usage de son moignon ; toutes pourraient à la rigueur être employées comme procédé de nécessité (O. Samter, 1902, *Archiv. für klin. Chir.*, Bd. 68, Heft 2).

Rien à dire de la *circulaire* ; pour les lambeaux, voici d'après Baudens.

Lambeau antérieur. — Un immense lambeau dorsal comprenant le muscle pédieux, etc., dans son épaisseur, est dessiné, disséqué et relevé ;

— la scie traverse l'articulation d'avant en arrière ; — le pied est abaissé et les parties molles postérieures coupées avec le tendon d'Achille.

Lambeau externe. — Il s'étendait en largeur de la tubérosité du cinquième métatarsien à la pointe du talon, en longueur jusqu'au bord interne du pied — l'opérateur s'était proposé de scier l'astragale juste au-dessous des malléoles, voilà pourquoi il a tant gardé de peau.

Baudens, chirurgien militaire, si souvent cité dans ce livre et que ses contemporains civils ne me paraissent pas avoir justement apprécié, avait indiqué également le procédé à *lambeau interne*.

ARTICLE IX

AMPUTATIONS OSTÉOPLASTIQUES INTRA-CALCANÉENNES

(Pirogoff, Pasquier-Le Fort, Hancock, etc.[1].)

Depuis que Pirogoff a fait publier (congrès de Tubingue, 1853) l'idée de conserver la partie postérieure du calcanéum dans le lambeau de Syme, pour en obtenir la soudure rapide ou tardive, à l'extrémité des os de la jambe avivés par un trait de scie, le procédé primitif, grandement amélioré par Sédillot, a engendré plusieurs dérivés, notamment ceux de Hancock et de Pasquier-Le Fort.

Je ne crois pas devoir insister sur l'*opération de Hancock*, que mes essais cadavériques me font juger impraticable. Elle consisterait, après avoir décapité l'astragale, à le scier horizontalement au-dessous des malléoles et à ramener, sous cet os avivé, la surface de section à peu près verticale du calcanéum. Une telle adaptation est rendue impossible par le tendon d'Achille et les téguments postérieurs qui refusent de s'allonger pour s'enrouler jusque sous le moignon. Quand même on viendrait à la réaliser par la force, comment pourrait-on la maintenir ? Par de solides sutures profondes ? Je vois d'ici, dans un grand nombre de cas, les boutons les mieux agencés perforer les téguments, les os même, si la suture les intéressait, et le fragment calcanéen remonter derrière la jambe. Ceci n'arrive encore que trop souvent lorsqu'on opère comme Pirogoff, c'est-à-dire lorsque l'on raccourcit le squelette des 3 ou 4 centimètres que prétend conserver Hancock.

Dans l'observation que rapporte le chirurgien anglais (*Operative Surgery*

1. Voy. Pasquier, *Mém. de méd. chir. et pharm. militaires*, 1875, XXXI, p. 107. *Sur l'amputation tibio-tarsienne par le procédé de Pirogoff*, historique, bibliographie, tableaux, etc.

On peut lire la traduction du mémoire de Pirogoff dans Sédillot, *Contributions à la chirurgie*, II, p. 194. Il faut être prévenu qu'à plusieurs reprises le traducteur y dit *tête*, au lieu de *poulie* de l'astragale.

on the foot and ankle-joint, 1873, p. 289), il n'est nullement question d'une adaptation du calcanéum sous l'astragale. Très vraisemblablement, cet os-ci reposait devant cet os-là, sur la grande semelle plantaire que Hancock avait heureusement conservée.

Quant au procédé Pasquier-Le Fort, je le décrirai avec autant de soin que celui de Pirogoff, car, quoique difficile, il est possible, et j'en ai vu de bons, d'excellents résultats, aujourd'hui nombreux.

J'associe avec intention les noms de Pasquier et de Le Fort, comme j'associerais volontiers ceux de Lignerolles et de Malgaigne pour la désarticulation sous-astragalienne. Pasquier le premier (thèse 1871) a décrit et figuré la section horizontale du calcanéum. Le Fort, qui affirme avoir poursuivi de son côté la même idée pendant des années, a pratiqué l'opération le premier en 1873 ; il en a bien montré les avantages, en faisant ressortir (comme Sédillot, II, 193) que les mutilés marcheraient sur la surface d'appui naturelle du talon, etc., etc., et qu'au moment de l'opération, ils seraient exempts de l'abondante hémorragie veineuse et artérielle qui suit l'énucléation partielle ou totale du calcanéum.

De quelque manière que soit faite la section calcanéenne, les os de la ambe sont allongés de toute l'épaisseur de l'os conservé. Malgré le titre de son mémoire et malgré l'opinion classique, Pirogoff n'attachait qu'une importance secondaire à cet *allongement ostéoplastique*. Il voulait éviter les inconvénients du lambeau de Syme, difficile à décortiquer, mince à la base, peu vivace et mal conformé pour l'évacuation des liquides.

Quoi qu'en ait dit Weber de Bonn et quoi qu'on ait pu voir exceptionnellement, les amputations ostéoplastiques tibio-calcanéennes exigent que les os conservés soient absolument sains. Elles ne conviennent donc pas dans les ostéo-arthrites fongueuses, bien que l'extrémité postérieure du calcanéum y paraisse souvent en bon état.

Procédé de Pirogoff.

Au début, le chirurgien russe sciait les os et le calcanéum à peu près perpendiculairement à leur axe. De là une certaine difficulté dans l'affrontement, difficulté qui porta Michaelis, Sédillot, Günther, etc., à pratiquer ou à recommander les sections obliques aux dépens de la face postérieure du tibia et de la face supérieure du calcanéum. Ce que je vais décrire, avec ces améliorations, n'en reste pas moins le procédé de Pirogoff. Il donne un raccourcissement de 3 à 4 centimètres, juste ce qu'il faut pour permettre de loger un coussinet dans la chaussure. Les moignons réussis sont les plus beaux qu'on puisse voir, disent les Anglais, grands partisans de cette amélioration de l'opération nationale de Syme. On cite cependant quelques échecs par névralgie, renversement, gangrène, nécrose et sur-