— la scie traverse l'articulation d'avant en arrière ; — le pied est abaissé et les parties molles postérieures coupées avec le tendon d'Achille.

Lambeau externe. — Il s'étendait en largeur de la tubérosité du cinquième métatarsien à la pointe du talon, en longueur jusqu'au bord interne du pied — l'opérateur s'était proposé de scier l'astragale juste au-dessous des malléoles, voilà pourquoi il a tant gardé de peau.

Baudens, chirurgien militaire, si souvent cité dans ce livre et que ses contemporains civils ne me paraissent pas avoir justement apprécié, avait indiqué également le procédé à *lambeau interne*.

ARTICLE IX

AMPUTATIONS OSTÉOPLASTIQUES INTRA-CALCANÉENNES

(Pirogoff, Pasquier-Le Fort, Hancock, etc.[1].)

Depuis que Pirogoff a fait publier (congrès de Tubingue, 1853) l'idée de conserver la partie postérieure du calcanéum dans le lambeau de Syme, pour en obtenir la soudure rapide ou tardive, à l'extrémité des os de la jambe avivés par un trait de scie, le procédé primitif, grandement amélioré par Sédillot, a engendré plusieurs dérivés, notamment ceux de Hancock et de Pasquier-Le Fort.

Je ne crois pas devoir insister sur l'*opération de Hancock*, que mes essais cadavériques me font juger impraticable. Elle consisterait, après avoir décapité l'astragale, à le scier horizontalement au-dessous des malléoles et à ramener, sous cet os avivé, la surface de section à peu près verticale du calcanéum. Une telle adaptation est rendue impossible par le tendon d'Achille et les téguments postérieurs qui refusent de s'allonger pour s'enrouler jusque sous le moignon. Quand même on viendrait à la réaliser par la force, comment pourrait-on la maintenir ? Par de solides sutures profondes ? Je vois d'ici, dans un grand nombre de cas, les boutons les mieux agencés perforer les téguments, les os même, si la suture les intéressait, et le fragment calcanéen remonter derrière la jambe. Ceci n'arrive encore que trop souvent lorsqu'on opère comme Pirogoff, c'est-à-dire lorsque l'on raccourcit le squelette des 3 ou 4 centimètres que prétend conserver Hancock.

Dans l'observation que rapporte le chirurgien anglais (*Operative Surgery*

1. Voy. Pasquier, *Mém. de méd. chir. et pharm. militaires*, 1875, XXXI, p. 107. *Sur l'amputation tibio-tarsienne par le procédé de Pirogoff*, historique, bibliographie, tableaux, etc.

On peut lire la traduction du mémoire de Pirogoff dans Sédillot, *Contributions à la chirurgie*, II, p. 194. Il faut être prévenu qu'à plusieurs reprises le traducteur y dit *tête*, au lieu de *poulie* de l'astragale.

on the foot and ankle-joint, 1873, p. 289), il n'est nullement question d'une adaptation du calcanéum sous l'astragale. Très vraisemblablement, cet os-ci reposait devant cet os-là, sur la grande semelle plantaire que Hancock avait heureusement conservée.

Quant au procédé Pasquier-Le Fort, je le décrirai avec autant de soin que celui de Pirogoff, car, quoique difficile, il est possible, et j'en ai vu de bons, d'excellents résultats, aujourd'hui nombreux.

J'associe avec intention les noms de Pasquier et de Le Fort, comme j'associerais volontiers ceux de Lignerolles et de Malgaigne pour la désarticulation sous-astragalienne. Pasquier le premier (thèse 1871) a décrit et figuré la section horizontale du calcanéum. Le Fort, qui affirme avoir poursuivi de son côté la même idée pendant des années, a pratiqué l'opération le premier en 1873 ; il en a bien montré les avantages, en faisant ressortir (comme Sédillot, II, 193) que les mutilés marcheraient sur la surface d'appui naturelle du talon, etc., etc., et qu'au moment de l'opération, ils seraient exempts de l'abondante hémorragie veineuse et artérielle qui suit l'énucléation partielle ou totale du calcanéum.

De quelque manière que soit faite la section calcanéenne, les os de la ambe sont allongés de toute l'épaisseur de l'os conservé. Malgré le titre de son mémoire et malgré l'opinion classique, Pirogoff n'attachait qu'une importance secondaire à cet *allongement ostéoplastique*. Il voulait éviter les inconvénients du lambeau de Syme, difficile à décortiquer, mince à la base, peu vivace et mal conformé pour l'évacuation des liquides.

Quoi qu'en ait dit Weber de Bonn et quoi qu'on ait pu voir exceptionnellement, les amputations ostéoplastiques tibio-calcanéennes exigent que les os conservés soient absolument sains. Elles ne conviennent donc pas dans les ostéo-arthrites fongueuses, bien que l'extrémité postérieure du calcanéum y paraisse souvent en bon état.

Procédé de Pirogoff.

Au début, le chirurgien russe sciait les os et le calcanéum à peu près perpendiculairement à leur axe. De là une certaine difficulté dans l'affrontement, difficulté qui porta Michaelis, Sédillot, Günther, etc., à pratiquer ou à recommander les sections obliques aux dépens de la face postérieure du tibia et de la face supérieure du calcanéum. Ce que je vais décrire, avec ces améliorations, n'en reste pas moins le procédé de Pirogoff. Il donne un raccourcissement de 3 à 4 centimètres, juste ce qu'il faut pour permettre de loger un coussinet dans la chaussure. Les moignons réussis sont les plus beaux qu'on puisse voir, disent les Anglais, grands partisans de cette amélioration de l'opération nationale de Syme. On cite cependant quelques échecs par névralgie, renversement, gangrène, nécrose et sur-

tout par ostéite. Je ne me lasse pas de répéter que le moindre doute sur l'intégrité des os est une contre-indication aux opérations ostéoplastiques.

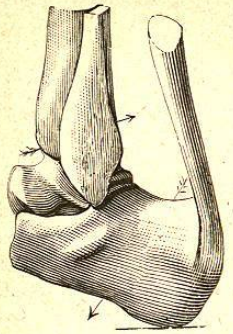

Fig. 459. — Squelette du talon dans l'attitude normale. Les flèches indiquent des sections osseuses presque perpendiculaires aux axes des os.

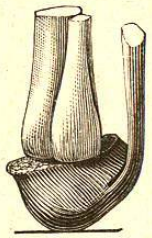

Fig. 460. — Le squelette du moignon après l'amputation ostéoplastique tibio-calcanéenne de Pirogoff, sans obliquité considérable des traits de scie.

Quelle qu'en soit la direction, les sections osseuses ne s'adaptent jamais bien, car celle du calcanéum est beaucoup plus étroite dans le sens transversal et beaucoup plus longue d'avant en arrière que celle des os de la jambe (V. fig. 460).

Quant au renversement et à l'ascension redoutables du fragment calcanéen, c'est par la fixation, l'immobilisation absolue, qu'il faut les prévenir. Cela est si important qu'on est allé jusqu'à clouer aseptiquement le fragment calcanéen sous le bout du tibia.

Aujourd'hui, la réunion se fait rapide et solide, moyennant quelques semaines, j'allais dire quelques jours, d'immobilisation. Aussi je ne pense pas qu'il y ait lieu de rejeter plus longtemps les sections très obliques si recommandables à tous les autres points

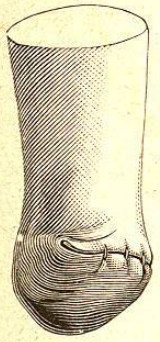

Fig. 461. — Opération de Pirogoff, moignon suturé. Grâce à l'obliquité pourtant peu considérable des sections osseuses, la marche ne se fera pas sur le mince tégument rétro-calcanéen. — Les oreilles latérales, très saillantes immédiatement après l'opération, disparaissent dans la suite.

de vue, par l'unique raison qu'elles favorisent l'action nocive du tendon d'Achille. Je ne ferai donc que citer l'opinion de Legouest qui, voulant s'en tenir aux sections perpendiculaires de Pirogoff, préconisait la ténotomie immédiate afin de rendre possible l'adaptation.

Avec les sections obliques (du calcanéum et des os de la jambe), la

marche a lieu non pas sur les minces téguments postérieurs du talon, comme dans le procédé primitif, mais sur la partie postérieure de l'excellent coussinet sous-jacent au calcanéum. Pourquoi donc dédaigner ce procédé aussi bon que facile? J'ai dessiné les figures 462 et 463 conformes à la nature, pour vous convaincre par les yeux.

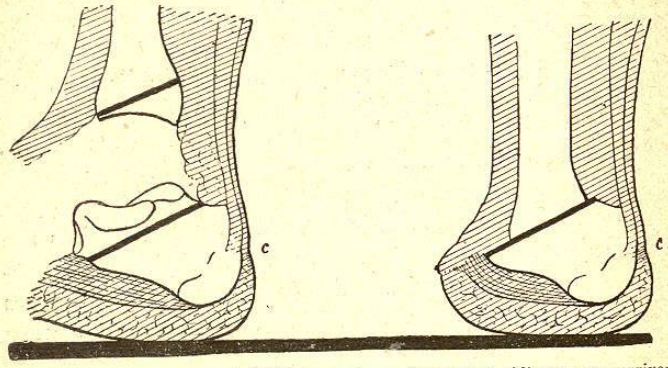

Fig. 462 et 463. — Sections de Sédillot, rendues suffisamment obliques pour arriver au parallélisme et par conséquent à l'adaptation sans le moindre changement de la surface d'appui. — Le tégument (*c*) mince et fragile qui couvre l'insertion du tendon d'Achille reste aussi loin du sol que sur un pied intact.

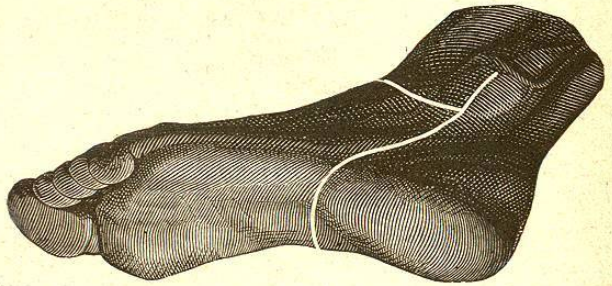

Fig. 464. — Incisions d'après Sédillot pour l'amputation ostéoplastique tibio-calcanéenne à coupes obliques parallèles.

Opération. — 1° Le pied dépassant le bout du lit, faites d'abord à la manière de Syme : incision en sous-pied et incision en bride sur le cou-de-pied (rev. fig. 456 p. 564), divisant tout jusqu'aux os; ou mieux imitez Sédillot en vous avançant davantage sous la plante (fig. 464) (**a**).

2° Les téguments antérieurs, les tendons, etc., étant bien rétractés, tâtez l'articulation et ouvrez-la en avant, d'un trait transversal. Alors divisez, de l'intérieur vers l'extérieur et de haut en bas, les ligaments latéraux, en insinuant la pointe successivement entre chaque malléole et la face astragalienne correspondante. — En manœuvrant le couteau de la même manière, décollez la naissance de chaque bord latéral du lambeau écarté par le crochet large et *bien enfoncé* d'un aide. Que votre gauche attire et abaisse le pied, tout en le tordant légèrement quand il le faut, pour faire place au tranchant de la pointe qui travaille sur les côtés d'abord, et ensuite en arrière de l'astragale, sur le dessus de l'os du talon.

3° Quand les flancs du squelette tarsien sont libérés, dans une étendue décroissante de haut en bas, et que la partie rétro-astragalienne de la face supérieure du calcanéum est bien visible, attaquez cette face avec la scie (fig. 465), à un travers de doigt derrière

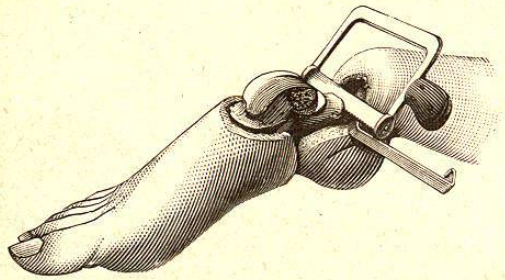

Fig. 465. — Opération de Pirogoff. Section du calcanéum. La gauche de l'opérateur devrait être représentée luxant le pied et le projetant hors de la plaie. Deux crochets, l'un en dedans, seul visible, l'autre en dehors, réclinent le haut des bords du lambeau. La scie entame très en arrière et va marcher obliquement en bas et en avant, précédée par les écarteurs, car il est désirable que, l'opération terminée, la coupe du calcanéum n'affleure pas tout à fait celle de la peau.

l'astragale, afin d'entamer l'os obliquement de haut en bas et d'arrière en avant (**b**). — La réussite dépend et de votre main gauche qui doit abaisser et attirer fortement le pied en le tenant ferme, et de l'aide qui, armé de deux larges et solides crochets, de mes deux écarteurs, les pouces appuyés derrière le talon, rétracte les bords latéraux du lambeau, en précédant la scie dans son travail.

Lorsque le calcanéum est scié et par suite le pied détaché, vous

dénudez les malléoles, vous délogez les tendons postérieurs de leurs gaines et, la jambe étant élevée, vous dépouillez la face postérieure de ses os dans l'étendue de 2 centimètres.

L'aide chargé du membre ayant ramené la jambe dans la situation horizontale et tenant le lambeau, arrière-calcanéum y compris, enveloppé et fortement relevé vers le mollet, vous saisissez l'une des malléoles dans le davier tenu de la main gauche; la scie commence en avant, très près de l'articulation, et finit en arrière, à un grand travers de doigt plus haut (**c**).

Adaptez les surfaces de section en poussant en avant le fragment calcanéen; suturez-le au tibia, etc.

Notes. — (a) Sédillot, voulant se mettre à l'aise et donner une grande obliquité à la section calcanéenne, a dû modifier le sous-pied de Syme. Il en fait remonter les branches jusqu'à la base des malléoles au lieu de s'arrêter à la hauteur de la pointe péronière. Il conduit ensuite le sous-pied obliquement en avant de manière à le faire passer sous l'articulation médio-tarsienne. Je conseille de s'avancer un peu davantage et d'arrondir l'incision plantaire. Sur le cou-de-pied, l'incision faite à la hauteur ordinaire donne un lambeau carré de 2 ou 3 centimètres de long (fig. 464).

Je dois ajouter que dans les pays où l'amputation ostéo-plastique tibio-calcanéenne est couramment pratiquée, les chirurgiens ne se sont point gênés pour modifier les incisions, les uns en prolongeant très haut les têtes du sous-pied, les autres en détruisant la symétrie des branches et plaçant l'interne devant la malléole tibiale, l'externe derrière la malléole péronière, etc.

(b) Il faut employer une lame assez large (0m,02) afin d'être sûr de faire une *section plane*. La scie cultellaire à dos mobile convient bien, de même la scie à arbre, pourvu que la lame de celle-ci puisse être inclinée, sans quoi l'arbre serait gêné par le bout de la jambe. — Bruns a essayé de chantourner et le calcanéum et les os de la jambe, pour donner à celui-là une surface concave, à ceux-ci une surface convexe. Un habile seul peut réaliser cette difficile et inutile congruence.

(c) Primitivement Pirogoff divisait le calcanéum avec la scie à chaîne. Pour les os de la jambe il usait d'une scie ordinaire. — Il est arrivé assez souvent que, pour réussir à rapprocher les os mal sciés, on a dû enlever successivement plusieurs tranches du squelette jambier.

Remarques opératoires. — Pirogoff a indiqué lui-même qu'il était possible de *scier le calcanéum de bas en haut*, sans désarticuler. Pour le bien faire, c'est-à-dire pour scier le calcanéum obliquement, il est nécessaire de disséquer d'abord les bords latéraux du lambeau et ensuite de les faire rétracter. A cet effet, l'aide, ne l'oubliez pas, tient de chaque main un crochet et s'appuie du bout des pouces derrière le talon qu'il tend à expulser hors de sa coque tégumentaire.

Après la section du calcanéum, le squelette jambier est facilement dépouillé, cerné et divisé.

Dans cette variante l'articulation n'est pas ouverte.

Il en est de même lorsqu'on imite Pélikan et que l'on scie d'abord les os de la jambe, puis le calcanéum de haut en bas, derrière l'astragale, à la première manière de Pirogoff. Cette modification exige que l'on dé-

couvre bien le squelette jambier, que l'on déloge les tendons postérieurs, et qu'entre eux et les os on passe une sonde ou une lamelle protectrice. Tout cela ne se peut faire avec l'incision de Syme et demande la prolongation des branches latérales du sous-pied à plusieurs centimètres au-dessus de l'incision antérieure qui bride le cou-de-pied. Cela crée un lambeau carré préosseux.

Chevrier (*Gaz. des hôpitaux*, 1905) a développé ce dernier alinéa, donné des figures, approuvé Pélikan et recommandé des incisions qui m'ont paru semblables à celles de ma figure 464, p. 571.

Procédé Pasquier-Le Fort.

Je décris ce procédé, beaucoup moins d'après les textes et les dessins publiés, que d'après mes essais d'amphithéâtre complémentaires des indications primitives de Le Fort qui voulut bien opérer devant moi.

L'opération ressemble à la désarticulation sous-astragalienne avec les incisions J. Roux-Nélaton. Mais l'incision externe doit être prolongée en arrière jusqu'à l'insertion du tendon d'Achille, de manière que le pied, étant désarticulé, puisse être tordu en dedans et luxé en dehors en totalité.

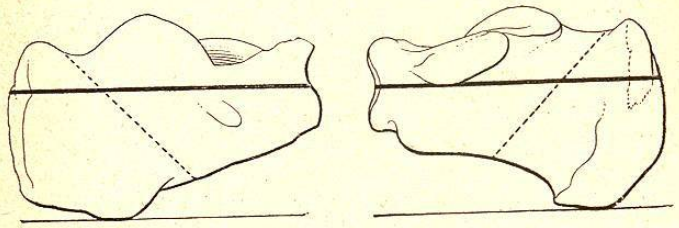

Fig. 466. Fig. 467.

Faces externe (fig. 466) et interne (fig. 467) du calcanéum droit, attitude normale. Tracés comparatifs des sections osseuses que l'on doit se proposer de réaliser dans les opérations de Pirogoff (lignes pointillées), et de Pasquier-Le Fort (lignes pleines).

Il faut en effet que le feuillet de la scie morde la face interne du calcanéum et divise cet os horizontalement juste au-dessous de la petite apophyse (voy. fig. 471, p. 578).

Il n'est pas facile de scier horizontalement parce que la partie postérieure du calcanéum luxé reste peu accessible. Heureusement, une section légèrement oblique est sans inconvénient sur le vivant. Pour bien faire, vous le voyez sur les figures 466 et 467, le trait de scie doit passer : en avant, très près et au-dessous de la petite apophyse; en arrière, immédiatement au-dessus de l'insertion tendineuse qu'il faut conserver, c'est-à-dire dans le sinus inférieur de la petite cavité séreuse rétro-calcanéenne.

Les os de la jambe sont ensuite divisés transversalement et leur surface

de section n'a qu'à descendre s'appliquer à celle du calcanéum, comme après les coupes obliques de Sédillot, sans que cet os ait à subir la moindre modification dans son attitude normale.

La surface calcanéenne, créée par la scie, est une fois plus étendue d'avant en arrière que la section tibio-péronière. Aussi je ne me ferais aucun scrupule de rogner la grande apophyse, si le lambeau plantaire manquait d'ampleur.

Sanfirescu et Solomovici (*Revue de Chir.*, 1897) ont proposé de ne garder que la partie postérieure du calcanéum avivée en-dessus et de l'enclaver simplement entre les malléoles dans la mortaise intacte.

Voici d'abord le tracé des incisions.

La guêtre dorsale et la semelle plantaire s'avancent au même niveau, l'une sur et l'autre sous l'*articulation scapho-cunéenne*, qu'il faut tout d'abord déterminer et marquer. En dedans, les incisions dorsale et plantaire, toutes deux convexes, se rencontrent sur le tubercule scaphoïdien (fig. 468).

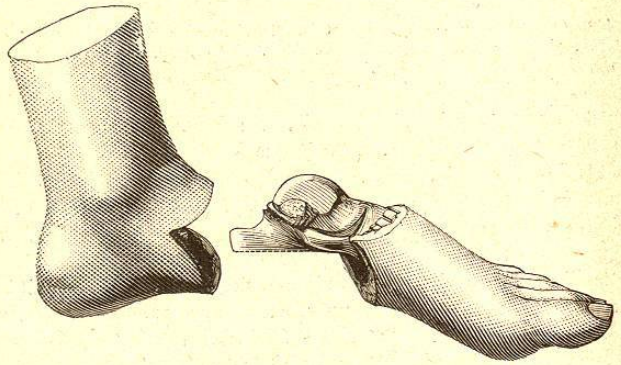

Fig. 468. — Amputation ostéoplastique tibio-calcanéenne à section horizontale, face interne, pied gauche.

En dehors, elles se rejoignent en un point à peu près symétrique au précédent, pour devenir une incision unique horizontale qui passe à 1 centimètre au-dessous de la pointe péronière et rétrograde jusque sur l'insertion même du bord externe du tendon d'Achille (fig. 469).

Si l'on négligeait l'échancrure interne, on reproduirait la raquette à queue externe autrefois recommandée à l'école du Val-de-Grâce pour la désarticulation totale du pied.

Il importe de bien placer l'incision externe, la queue de la raquette. Elle doit être à quelques millimètres à peine au-dessus du plan de la future section osseuse; car, lorsque le pied étant désarticulé, tordu en dedans et

luxé en dehors, la scie aura mordu la face interne du calcanéum, c'est au niveau même de la lèvre inférieure de la queue de la raquette que le feuillet denté devra se dégager en frôlant cette lèvre (regardez fig. 469).

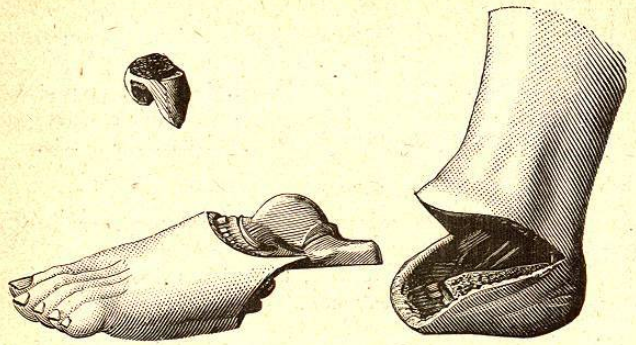

Fig. 469. — Amputation ostéoplastique tibio-calcanéenne à section horizontale; face externe, pied gauche. — Au-dessus de l'avant-pied est représentée l'extrémité du squelette jambier qui a été excisée.

Quelle que soit la scie qu'on emploie, mon davier à double articulation rend les plus grands services. Aussitôt que la désarticulation est accomplie et la luxation opérée, ce davier est appliqué sur les flancs de l'astragale comme l'étaient les malléoles, mais plus profondément. Il est ensuite renversé et tenu ferme par la main gauche, dans la position horizontale. Après cette manœuvre, le bord externe du pied regarde en bas, et la face interne du calcanéum en haut (voyez et comprenez, fig. 471, p. 578). Il suffit à la main gauche de tirer sur le davier pour faire saillir, en dehors du bout de la jambe et du bord externe du tendon d'Achille, non seulement l'astragale en totalité, mais encore le plateau supérieur du calcanéum sur toute sa longueur; par conséquent, pour permettre à la scie agissant verticalement, perpendiculairement au corps du davier, de s'engager sous la petite apophyse et d'enlever en arrière presque toute l'épaisseur de l'os située au-dessus de l'insertion du tendon d'Achille.

Opération. — Le bas de la jambe, solidement fixé dans les mains d'un aide, dépasse le bout du lit. Vous avez à votre disposition un petit couteau à lame courte et trapue, mon davier à double articulation et une scie. Vous avez marqué l'interligne scapho-cunéen.

1° *Incisions.* — A. *Pied droit:* votre main gauche abaisse l'avant-pied et l'incline en dedans pour vous montrer le côté externe de la

face postérieure du talon où vous mettez le couteau. Commencez là une incision qui, parallèle au bord externe du pied, passe à 1 centimètre au-dessous de la malléole péronière, forme guêtre sur l'articulation scapho-cunéenne et — le pied étant rejeté en dehors — rétrograde jusqu'au tubercule du scaphoïde où elle s'arrête (fig. 470).

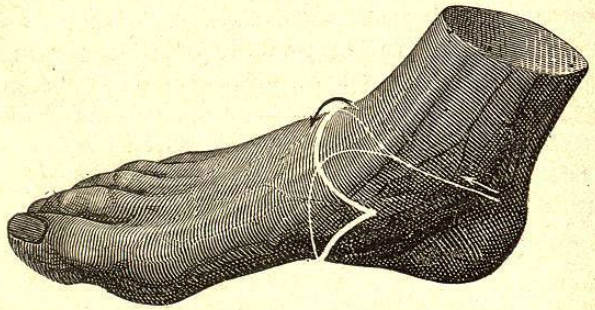

Fig. 470. — Incisions sur le pied droit. Les flèches indiquent la marche du couteau pour l'incision initiale, externe-dorsale.

Ayant relevé l'avant-pied, pour en voir la plante, faites dessous une incision profonde convexe en avant, correspondant au niveau de l'articulation scapho-cunéenne, partant de la première en dehors, à une très faible distance au-dessus et en arrière de la tubérosité du cinquième métatarsien et la rejoignant en dedans, sur le tubercule scaphoïdien.

B. *Pied gauche* (fig. 468 et 469) : vous commenceriez sur le tubercule scaphoïdien pour venir devant cet os et retourner en arrière, à $0^m,01$ au-dessous de la malléole péronière, jusqu'au bord externe de l'insertion du tendon d'Achille. Puis, ayant relevé le pied, vous inciseriez semblablement la plante et raseriez en dehors la tubérosite du cinquième métatarsien avant de rétrograder pour rejoindre l'incision externe.

Sur l'un et l'autre pied il faut, les incisions terminées, repasser le couteau pour diviser tout, muscles, tendons, etc., jusqu'aux os; il faut disséquer la lèvre supérieure de l'incision externe et la guêtre jusqu'à l'articulation tibio-tarsienne; il faut détacher, très peu profondément, mais sur toute sa longueur, la lèvre inférieure de l'incision externe et la partie proéminente ou convexe de la semelle

plantaire, jusqu'à ce que l'articulation calcanéo-cuboïdienne soit accessible.

2° *Désarticulation.* — Tout cela fait avec soin, l'articulation du cou-de-pied est attaquée en dehors. Le couteau y pénètre de bas en haut, entre la malléole péronière et l'astragale. Bientôt, la main gauche aidant, la pointe a coupé les ligaments tibiaux antérieur et postérieur, détaché la graisse sus-calcanéenne; elle attaque ensuite et désinsère le tendon jambier postérieur et le ligament interne. Alors la petite apophyse est devenue libre et les os du tarse semblent ne plus tenir à la jambe que par le tendon d'Achille. De ce côté-ci, travaillez un instant, afin d'ouvrir la petite séreuse et de bien libérer l'étage supérieur de la face postérieure du calcanéum que tout à l'heure il faudra faire saillir hors de la plaie (**a**).

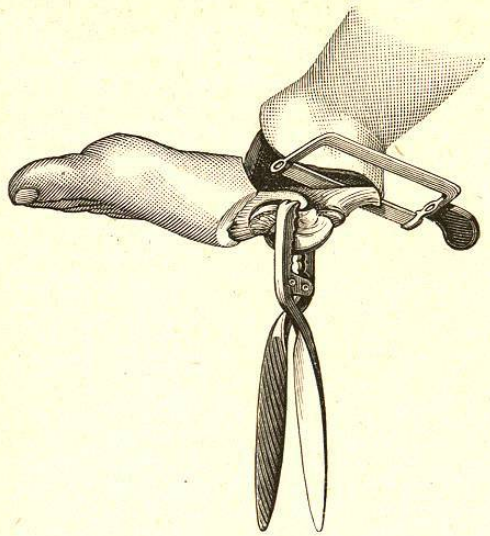

Fig. 471. — Amputation ostéoplastique tibio-calcanéenne à section horizontale. Le pied, c'est le gauche, est renversé horizontalement sur son bord externe et tenu ferme par le davier. La scie attaque en dedans et en arrière, dans un plan vertical comme est devenu celui de la plante du pied.

3° *Sciage.* — Maintenant, enfourchez à pleins mors du davier les deux faces latérales de l'astragale et renversez en dehors, jusqu'à ce que le davier soit horizontal. Tirez sur l'instrument afin que

tout le plateau supérieur du calcanéum, *en arrière comme en avant*, saille hors de la plaie. Débridez au besoin en arrière, le long du bord externe du tendon d'Achille, ou contentez-vous d'y placer un écarteur (**b**). — Que le tarse soit tenu comme si le calcanéum était couché horizontalement sur sa face externe. Cela étant, portez la scie, manœuvrée dans un plan vertical, sur la face interne de l'os, pour en enlever un doigt d'épaisseur en arrière et raser en avant le dessous de la petite apophyse. Un aide essaye de tenir la plante du talon pendant le sciage, mais c'est le davier, et par conséquent votre main gauche, qui fixe sérieusement. Comme, en réalité, vous sciez de dedans en dehors et d'arrière en avant, méfiez-vous en approchant du cuboïde : la grosse apophyse du calcanéum casse souvent avant d'être complètement dédoublée. Pour détacher le pied, si vous ne l'avez fait d'avance, vous n'avez plus qu'à diviser les fibres calcanéo-cuboïdiennes latérales et inférieures.

Dénudez les malléoles et sciez le squelette jambier en travers juste au-dessus du cartilage de la mortaise.

Après l'hémostase, rapprochez et fixez les surfaces osseuses; drainez, suturez et immobilisez.

Notes. — (**a**) A ce moment, il est commode de se débarrasser de l'avant-pied en exécutant la désarticulation médio-tarsienne ou de Chopart. Le reste de l'opération en est beaucoup facilité. Mais peut-être trouverait-on cela mauvais dans les concours, où l'on est en droit de demander aux candidats de faire preuve d'une adresse supérieure à celle qui suffit dans la pratique.

(**b**) Ce débridement a des avantages de commodité et peu d'inconvénients; il a été figuré et par Pasquier et par le dessinateur de Le Fort (Malgaigne, 8e éd., 1875). On le pratiquerait en incisant le long du bord externe du tendon d'Achille dans une étendue de quelques centimètres.

Plusieurs chirurgiens se sont ingénié, quelques-uns peu heureusement dont je ne parlerai pas, à créer de nouveaux procédés économiques d'amputation tibio-tarsienne plus ou moins ostéoplastique.

La cure des moignons est devenue si facile, avec de la propreté et des soins attentifs, les cartilages s'exfolient si rarement, que l'on peut être tenté de conserver quelque mobilité au noyau osseux du lambeau talonnier.

Pour imiter Ricard, l'on garde le calcanéum presque tout entier. A peine en abrase-t-on la petite apophyse, le *sustentaculum*, pour rétrécir l'os et pouvoir l'enclaver convenablement entre les malléoles, à la place antérieurement occupée par l'astragale dans la chape tibio-péronière. L'on ne rogne la grande apophyse que si les téguments plantaires font défaut pour l'envelopper. Avec du temps et moyennant la réussite des sutures

réinsérantes de tous les tendons antérieurs, une néarthrose calcanéo-jambière se constitue solide, mobile, utile, avec une plante talonnière horizontale s'appuyant bien sur le sol.

J.-L. Faure cherche à conserver l'articulation sous-astragalienne et par conséquent les mouvements complexes du calcanéum, c'est-à-dire du moignon dont il est l'âme. Il scie l'astragale horizontalement de queue à front : il enlève donc la poulie et manœuvre comme je l'ai indiqué pour scier horizontalement le calcanéum dans le Pasquier-Le Fort. Un sciage intra-malléolaire bas crée une deuxième surface osseuse vive qui s'applique et se soude à la première, c'est une arthrodèse astragalo-jambière. Si la face plantaire du calcanéum doit s'accommoder tôt ou tard, c'est-à-dire d'ascendante en avant qu'elle est, surtout sur les pieds cambrés, devenir horizontale comme le sol, pourquoi ne scierait-on pas l'astragale parallèlement à l'obliquité de cette face plantaire? L'astragale ne perdrait que sa poulie, garderait sa tête; et sa surface vive, devenant horizontale en même temps que le calcanéum accommodé, recevrait bien la coupe transversale des os jambiers.

Il est bien évident que dans ces deux procédés relativement faciles, l'incision horizontale latérale externe ne doit pas être aussi bas située que celle du Pasquier-Le Fort et qu'elle n'a pas besoin de commencer aussi loin en arrière puisque l'un n'enlève rien à l'épaisseur du calcanéum et que l'autre laisse même un plateau de l'astragale.

Il y a longtemps déjà, Tauber de Varsovie, qui m'a fait l'honneur de traduire cet ouvrage en langue russe, a imaginé un procédé tout autre d'amputation ostéoplastique tibio-calcanéenne.

Il forme un lambeau postéro-interne analogue à celui que j'ai décrit comme procédé facile pour la désarticulation tibio-tarsienne, mais il y conserve la moitié interne du calcanéum, qu'il fend par un trait de scie vertical et à peu près antéro-postérieur. Voici la plus grande partie de la note ajoutée à l'édition russe de mon livre. Cette note, traduite par l'assistant de Tauber, m'a été rapportée de Varsovie par Lejars.

[Au premier Congrès de médecins russes, en décembre 1885, à Saint-Pétersbourg (voy. *Arch.* de Langenbeck, XXXIV, 2), j'ai proposé une nouvelle méthode de l'amputation ostéoplastique du pied, méthode que j'enseignais à mes élèves depuis quelques années. Aussi je crois bon de faire ici une brève description de cette opération.

1er *temps.* — Me mettant du côté externe du membre, je commence mon incision cutanée sur le côté externe de l'insertion du tendon d'Achille, et je la conduis d'abord directement d'arrière en avant, sur la face externe du talon, en la faisant passer immédiatement au-dessous de la malléole. Arrivé à l'interligne de Chopart, je tourne mon couteau sur le dos du pied, transversalement, puis je l'abaisse en ligne directe sur le bord interne; je continue dans la plante jusqu'en son milieu et je finis par un dernier trait perpendiculaire au précédent, qui suit le milieu de la plante, d'avant en arrière, jusqu'au point où j'ai commencé, c'est-à-dire jusqu'à l'insertion du tendon d'Achille.

Dans ce premier temps, je coupe toutes les parties molles jusqu'aux os.

2e *temps.* — Il consiste à ouvrir l'articulation tibio-tarsienne suivant les règles ordinaires; je tranche donc les ligaments externes péronéo-astragalien et péronéo-calcanéen, puis le ligament capsulaire astragalo-scaphoïdien, enfin, par des coups rapides du couteau, je sectionne le fort ligament deltoïde qui s'étend de la face interne du calcanéum à la malléole du tibia.

3e *temps.* — L'interligne tibio-tarsien une fois ouvert, je saisis l'astragale avec le davier de Farabeuf, et je le désarticule pour l'enlever. Ceci fait, je désarticule l'avant-pied dans l'interligne de Chopart et je l'enlève à son tour : dans le lambeau reste seul le calcanéum, les parties molles sont intactes à son côté interne.

Je le saisis avec un davier, je le renverse en dehors, de sorte que sa surface cartilagineuse soit tournée vers moi; je confie le davier à un aide qui fixe l'os en l'appuyant sur la table. Quant à moi, je place la scie perpendiculaire, dans la direction de l'axe antéro-postérieur du calcanéum, ou un peu obliquement, c'est-à-dire en me tenant plus près du bord interne de l'os en avant, et plus près du bord externe en arrière. J'enlève ainsi avec ma scie toute la moitié externe du calcanéum, en faisant passer mon trait sur la limite de la coupe plantaire des parties molles.

Ce qui caractérise cette coupe, c'est qu'elle contient un large fragment quadrangulaire du calcanéum, et l'artère tibiale postérieure intacte.

4e *temps.* — Ce dernier temps consiste dans la section horizontale, supra-malléolaire, du bout des os de la jambe.

Après les ligatures des artères, l'adaptation du lambeau juxtapose la coupe du calcanéum à celle des os de la jambe.]

ARTICLE X

AMPUTATIONS PARTIELLES DE LA JAMBE

Avec les progrès qu'a faits l'art de la prothèse d'une part, et la technique opératoire d'autre part, je suis tenté d'écrire que de la jambe comme du bras il faut ôter le moins possible. Jusque dans la première moitié du XIXe siècle, un malade amputé près des chevilles devait presque nécessairement marcher le genou plié appuyé sur un pilon; il était en peine, disait autrefois Paré, « de porter trois jambes au lieu de deux ». Cette gêne poussait quelques malheureux à demander la réamputation. Aujourd'hui, nous savons faire, avec des précautions minutieuses, il est vrai, d'excellents moignons de jambe, ordinairement capables de porter tout ou partie du poids du corps et, dans les plus mauvais cas, de mouvoir un membre