d'Alanson, dont les modernes ont fait honneur à Voillemier qui faisait la transfixion (son éducation opératoire datait de la période préanesthésique) sans inciser d'abord le contour du lambeau.

Celui-ci aurait une longueur d'un diamètre et demi; de plus, la section osseuse serait pratiquée notablement au-dessus de sa base. Vous commenceriez par inciser le contour du lambeau et diviseriez ensuite les téguments antérieurs suivant une ligne très légèrement convexe en bas (fig. 483). — La peau ayant été bien mobilisée, vous tailleriez les muscles en arrière et en avant comme il a été dit. — Enfin, vous vous efforceriez, avant de scier, de dépouiller les os en faisant rétracter les chairs le plus haut possible. Le nerf serait réséqué, etc.

Elliptique très oblique. — Après avoir eu sous les yeux un opéré de Laborie dont la cicatrice, primitivement antérieure et haute, s'était abaissée considérablement, j'avais imaginé de recommander une incision très oblique dont le point culminant antérieur surmonterait de plusieurs centimètres la section osseuse (fig. 484). La crête du tibia, devant laquelle je croirais bon de garder le tissu cellulaire sous-cutané, serait couverte, dans ce procédé, par l'extrémité même du grand lambeau.

Le résultat, quand on ampute ainsi dans la région sus-malléolaire, est assez flatteur. Son principal mérite tient à ce que, comme dans tous les procédés précédents, l'opérateur forme un très grand lambeau postérieur composé de toutes les parties molles rétrosquelettiques moins le nerf.

Amputation circulaire. Procédé de Lenoir. — Voici enfin, au dernier rang, le procédé qui fut le plus souvent mis en usage en raison de sa facilité. J'ai dû lutter des années pour faire bannir des amphithéâtres l'amputation circulaire du bas de la jambe, dont les résultats restent déplorables malgré les améliorations considérables dues à Lenoir (*Archives gén. de méd.*, juillet 1840). Ces améliorations avaient surtout pour but d'éviter la fréquente gangrène de la manchette cutanée et les fusées purulentes. Elles ne visaient guère la conformation définitive du moignon, tout en l'améliorant quelque peu.

Pourquoi donc les chirurgiens du commencement du XIXe siècle avaient-ils laissé perdre l'expérience des siècles précédents? Quelque maître ayant plus d'autorité que de jugement et de savoir, avait sans doute causé ce recul malheureux. Cela ne se voit que trop souvent.

Lenoir faisait à un pouce et demi (0m,04) au-dessous du passage de la scie une incision circulaire aux téguments. Il fendait la peau le long et en dedans de la crête du tibia (fig. 485), disséquait et relevait les deux angles antérieurs ainsi formés : cela donnait à la plaie la forme ovalaire. D'un coup oblique ascendant, il divisait les chairs superficielles postérieures, le tendon d'Achille. Le tout étant relevé, les chairs profondes étaient coupées circulairement et les os sciés.

J'ai vu procéder autrement : fendre la peau en dehors de la crête du tibia plutôt qu'en dedans (fig. 486), disséquer les deux petits lambeaux



Fig. 485. — Amputation sus-malléolaire, circulaire à fente antéro-interne (Lenoir).



Fig. 486. — Amputation sus-malléolaire circulaire à fente antéro-externe.

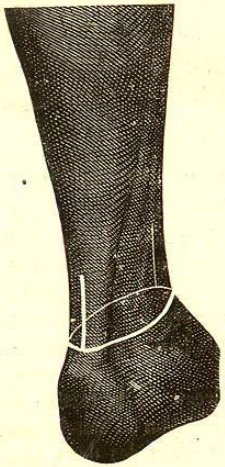

Fig. 487. — Amputation sus-malléolaire, circulaire fendue en avant et en arrière (Dupuytren).

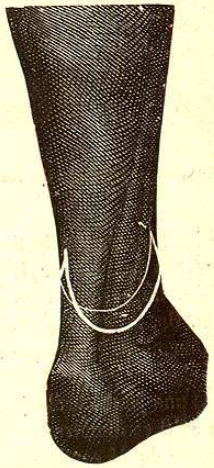

Fig. 488. — Amputation sus-malléolaire, deux lambeaux latéraux égaux (Vermale, Roux).

angulaires antérieurs ainsi formés, et tailler les muscles postérieurs par transfixion.

De quelque manière qu'on s'y prenne pour pratiquer l'opération circulaire du bas de la jambe : que l'on fende la peau en avant — en avant et en arrière, comme Dupuytren (fig. 487), — ou bien encore de chaque côté, comme Ravaton, on a une cicatrice terminale et l'on fait courir au mutilé le risque de ne pas pouvoir s'appuyer du tout sur le bout de son moignon. C'est ce qui arriva au fameux cavalier du régiment de Schomberg opéré par Ravaton, en 1755. — J'ai lu (thèse Mathé, Paris, 1872), qu'un chirurgien préoccupé de loger la cicatrice terminale antéro-postérieure dans un sillon osseux, a eu l'idée de faire un moignon fourchu, en enlevant à la scie un petit coin d'os pris aux dépens de la face externe du tibia.

Je le répète : pour amputer le bas de la jambe, employez le procédé que vous voudrez, pourvu qu'en définitive il vous donne un *grand lambeau postérieur* dont vous *réséquerez le nerf*, à moins que vous ne vouliez imiter les élèves de Teale, qui, avec un énorme lambeau antérieur, obtiennent, dit-on, d'excellents résultats.

Procédé de Teale. — Les lambeaux sont taillés à la Ravaton (voy. Généralités, p. 187). Reste à préciser leurs dimensions.

Les fentes latérales partent d'un point situé un peu au-dessus de la future section osseuse; l'externe remonte plus haut que l'interne. Celle-ci

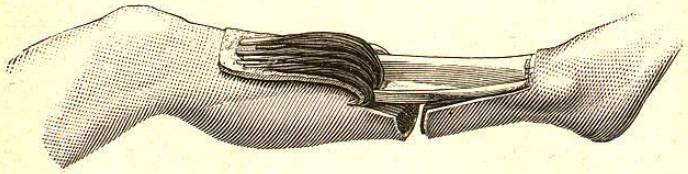

Fig. 489. — Lambeau de Teale pour l'amputation de la moitié inférieure de la jambe.

longe le bord postérieur du tibia ; celle-là suit une ligne diamétralement opposée; elles passent sur les malléoles et gagnent le cou-de-pied, où une incision transversale convexe les réunit quand le lambeau est jugé assez long. Or, le lambeau antérieur doit avoir presque deux fois le diamètre du membre, tandis que le postérieur n'a besoin que d'un demi-diamètre à peine.

Prenons une jambe ordinaire, ayant au niveau de la section osseuse projetée, à 10 centimètres au-dessus de l'articulation du cou-de-pied, une circonférence de 24 centimètres. La longueur totale des deux lambeaux devra égaler les deux tiers de cette circonférence, soit 16 centimètres, et se partager de manière que le lambeau antérieur soit quatre fois plus long que le postérieur : celui-ci ayant 32 millimètres, celui-là 128.

Donc, pour scier les os à $0^m,10$ de l'articulation tibio-tarsienne, le lambeau antérieur de Teale se prolongera jusqu'à l'articulation de Chopart.

Et, pour scier au lieu d'élection de Teale, au-dessous du mollet, à l'union du tiers moyen avec le tiers inférieur de la jambe, le lambeau devra descendre au niveau de la pointe de la malléole tibiale.

Le résultat est analogue à celui du lambeau postérieur prédominant quoique les cicatrices soient diamétralement opposées, ainsi que le montrent les figures 490 et 491.

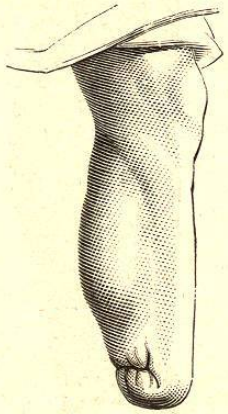

Fig. 490. — Moignon de jambe, grand lambeau antérieur prédominant, procédé de Teale. Cicatrice transversale postérieure.



Fig. 491. — Moignon de jambe, grand lambeau postérieur prédominant, procédé de Hey. Cicatrice transversale antéro-inférieure.

B. — Amputation de la jambe en son milieu.

« Tant plus long on laissera le tronc, tant mieux et tant plus ferme on pourra lui appliquer la jambe artificielle. » Cette phrase de Verduin (traduction Vergniol, 1697) est restée longtemps lettre morte, à cause des insuccès de l'amputation sus-malléolaire, compromise par des chirurgiens obstinés à n'employer que de faciles et mauvais procédés à cicatrice terminale. Il est évident que si l'on veut faire marcher l'amputé, le genou fléchi sur un pilon, il est inutile de lui laisser une demi-jambe qui serait fort embarrassante. Mais si le mutilé doit faire usage d'un membre articulé, il marchera d'autant mieux que son moignon sera plus long. Le malade dont la jambe est représentée fig. 491 marchait très bien sur le bout du moignon avec un simple pilon de Bigg. Il se livrait aux plus rudes travaux de l'agriculture.

Il ne faut donc plus, tant s'en faut, rejeter systématiquement l'amputation de la jambe au voisinage de son milieu.

Cela dit, quels procédés convient-il d'appliquer à cette opération qui,



Fig. 492. — Lambeaux imités de Hey pour amputer la jambe en son milieu, trait de scie pointillé.



Fig. 493. — Tracé des lambeaux de Teale pour l'amputation à la partie moyenne de la jambe.

au dire des orthopédistes anglais, donne le moignon le plus facile à chausser?

Hey, qui la pratiquait aussi souvent qu'il le pouvait, taillait un grand lambeau postérieur et un petit antérieur après avoir tracé des lignes et fait des mensurations méthodiques.

Teale, au contraire, a préconisé un énorme lambeau antérieur destiné

à se replier jusque derrière les os pour s'unir à un très court lambeau postérieur. Les Anglais rapportent de nombreux succès dus à ce procédé.

Nul doute qu'on ne puisse amputer la jambe dans le tiers moyen à l'aide de tout autre procédé. Mais, qu'on ne l'oublie pas : si l'on compte utiliser le bout du moignon pour supporter tout ou partie du poids du corps, les procédés capables de donner des résultats analogues à ceux des procédés de Hey et de Teale sont seuls recommandables, parce que la cicatrice qui en est la suite n'est pas terminale.

Les deux lambeaux sensiblement égaux ou devant le devenir par la rétraction secondaire, les lambeaux exclusivement cutanés, la méthode circulaire, ne me paraissent pas devoir être employés.

La transfixion des muscles doit être rejetée et remplacée par le désossement à la Ravaton, mieux encore par le désossement sous-périostique, suivi de sutures profondes. C'est la meilleure manière de bien matelasser le bout des os et, en ménageant les vaisseaux, d'éviter la gangrène et les hémorrhagies secondaires.

Si vous prenez parti pour le procédé de Hey, amélioré suivant les préceptes de Marcellin Duval, je vous conseille d'opérer de la manière suivante, avec un petit couteau à pointe large et convexe.

Grand lambeau postérieur, petit antérieur.

Le malade sera couché de telle façon que la jambe et le genou dépassent le bout du lit. Ayant l'un des aides en face de vous, placez-vous de préférence en dehors de la jambe droite et en dedans de la jambe gauche, afin de pouvoir relever vous-même, de votre main gauche, les lambeaux que le couteau détachera des os, à la Ravaton.

Marquez le lieu où passera la scie. Estimez, à ce niveau, le diamètre antéro-postérieur du membre. S'il a dix centimètres, dessinez sur la peau un lambeau postérieur de dix centimètres et un antérieur trois fois moins long. Prenez la précaution de commencer ces lambeaux à un grand doigt au-dessous de la future section osseuse, ce qui les allongera d'autant. Après l'incision et la mobilisation des téguments, vous atteindrez facilement, pour la taille des muscles, le point où les os doivent être sciés, et vous aurez des parties molles assez longues, assez épaisses.

1° *Contour des lambeaux.* — D'abord vous tenez vous-même l'avant-pied de la main gauche pour concourir à suspendre le

membre et laisser libre le talon sous lequel va évoluer votre avant-bras droit. — En effet, armée du couteau, votre droite passée sous la jambe tire une incision descendant derrière l'os éloigné, péroné ou tibia (**a**), croisant ensuite la face postérieure de la jambe, enfin, remontant derrière l'os rapproché (fig. 480, p. 595). — Alors, ayant remis le pied à l'aide, afin de reprendre la liberté de votre gauche, vous découpez devant la jambe, d'un trait légèrement convexe en bas, le lambeau antérieur. — Vous mobilisez bien les téguments, en arrière comme en avant; vous disséquez même le bord cutané du lambeau postérieur sans ménager l'aponévrose, afin que plus tard le tégument déborde toujours les muscles que vous allez entailler.

2° *Entaille des muscles.* — Faites plier la jambe sur la cuisse, rejeter le genou en dehors et fléchir le pied (**b**). Après avoir pincé, entre le pouce et l'index gauches, les muscles gastro-cnémiens dont l'enveloppe a été préalablement fendue de chaque côté, tranchez-les au niveau de la peau rétractée (**c**). — Quand ils se seront retirés, incisez en long et de haut en bas, immédiatement derrière le bord interne du tibia et derrière le muscle long péronier (**d**). Dans ces fentes latérales, mettez le bout du pouce et les bouts des doigts pour soulever les chairs profondes postérieures (voy. fig. 482, p. 596): coupez celles-ci en travers, assez haut; enfin, détachez-les des os et du ligament interosseux à l'aide du plat de la pointe du couteau, que vous tenez couché en long derrière le bas de la jambe et le talon. Évidez ainsi la gouttière interosseuse jusqu'au niveau du point où les os seront sciés, en faisant dresser la jambe en l'air si vous voulez (**e**). — S'il ne l'est déjà, taillez de même et décollez un court lambeau antérieur musculo-vasculaire après avoir fendu en long l'aponévrose en dehors de la crête du tibia.

3° *Sciage.* — Vous ferez bien de garder le périoste de la face interne du tibia, et vous le relèverez plus haut devant la crête qu'il faut abattre d'un trait de scie oblique commençant à 2 centimètres au-dessus de la section transversale définitive (fig. 497, p. 608). Pour accomplir cette section-ci, que vous soyez en dedans ou en dehors du membre, il est de règle de prendre voie sur le tibia, puis d'attaquer tôt et de terminer d'abord la section du mince

péroné. Vous scierez donc, la main basse si vous êtes placé en dehors de la jambe droite, et la main haute si vous opérez en dedans de la jambe gauche. Dans les deux cas, la jambe sera étendue et vous vous souviendrez que le péroné, flexible comme une baguette de bois vert, doit être fixé par votre main gauche ou par l'aide, le pouce et les doigts faisant coin entre les deux os en avant et en arrière, de manière que le péroné reste immobile, empêché de s'écarter en dehors par le ligament interosseux, et de se rapprocher en dedans, par les doigts.

Les ligatures sont faciles dans les lambeaux. La tibiale antérieure est près du ligament interosseux, à la face profonde du lambeau antérieur, entre le muscle jambier et l'origine de l'extenseur propre. La péronière se voit à la surface même du lambeau postérieur, dans ou devant le fléchisseur propre; la tibiale postérieure en dedans du nerf, entre le soléaire et les muscles profonds correspondants. Il faut toujours réséquer le nerf tibial postérieur.

Notes. — (**a**) Les deux branches de l'U doivent être rectilignes et situées, l'une derrière le bord postérieur du tibia, l'autre derrière les muscles péroniers.

(**b**) Sur la jambe droite, étant placé en dehors, il faudra vous approcher beaucoup du membre par-dessus lequel vous êtes obligé de tailler les chairs du lambeau postérieur.

(**c**) Le travail des doigts gauches est de première importance, car il permet de diviser les gastro-cnémiens sans blesser les vaisseaux tibiaux postérieurs, mais les doigts ne s'insinuent bien sous les muscles à soulever que si le couteau a fendu l'aponévrose de chaque côté. Il est bon de couper ces muscles, gros à envelopper, pendant que l'aide, par la flexion du pied, attire en bas le tendon d'Achille.

(**d**) Quand on opère sur la jambe gauche, en dedans de laquelle on est placé, il est avantageux de commencer par le lambeau musculo-vasculaire antérieur. Il n'est pas défendu de faire de même lorsqu'on opère sur la jambe droite. La seule partie un peu difficile est la séparation des muscles péroniers, qui doivent rester dans le court lambeau antérieur. Un long coup de couteau commençant très haut et descendant très bas facilite bien les choses. Pour le donner, il est permis, parce qu'il est bon, de ramener momentanément la jambe dans l'extension et la rotation en dedans.

(**e**) Aujourd'hui, j'espère que maints opérateurs voudront garder à la face profonde du lambeau postérieur un plan fibreux formé du périoste des deux os et du ligament interosseux; et que tous feront des sutures profondes.

C. — Amputation de la jambe au lieu dit d'élection.

A cinq doigts au-dessous de l'articulation, c'est là qu'il faut, non pas commencer les incisions, mais scier les os quand on se propose de faire marcher l'amputé, le moignon fléchi, à genou sur un pilon. Il faudra donc se méfier d'une ankylose dans la rectitude ou dans la semi-rectitude. Il faudra craindre aussi la rigidité dans la flexion, car il est des malades

qui tiennent à porter une jambe artificielle complète offrant appui à l'ischion. Un petit tronçon de jambe, pourvu qu'il ait au moins $0^m,10$, peut même contribuer à donner quelques mouvements de flexion à l'appareil.

Quand, comme ici ordinairement, l'on ne cherche pas à faire marcher l'amputé sur le bout du moignon, les méthodes à réunion terminale sont permises. En fait, on a souvent appliqué au lieu d'élection de la jambe l'*incision circulaire*, les *deux lambeaux*, antérieur et postérieur, interne et externe, égaux ou inégaux, souvent aussi le *lambeau postérieur* de Verduin et le *lambeau externe* de B. Bell et Sédillot.

Le moignon, fléchi ou non, travaillera par sa face antérieure; il y faut donc des téguments intacts assez étoffés pour rester largement suffisants même après que la rétraction secondaire aura pu entraîner la cicatrice vers le jarret. Or, les téguments antérieurs ne peuvent être taillés en long et mince lambeau sans courir des risques de gangrène fort sérieux.

D. Larrey comprimait le moignon latéralement pour obtenir la soudure du péroné au tibia. Le même chirurgien nous dit que « les artères doivent être comprises autant que possible dans la section des muscles libres ou superficiels, pour qu'elles soient accessibles à la ligature ». Ce précepte général se recommande ici d'une manière particulière; car la difficulté de lier les artères jambières et la fréquence des hémorrhagies secondaires commandent de tailler les chairs avec des précautions spéciales, sans user de l'aveugle transfixion souvent fatale à la vitalité des lambeaux.

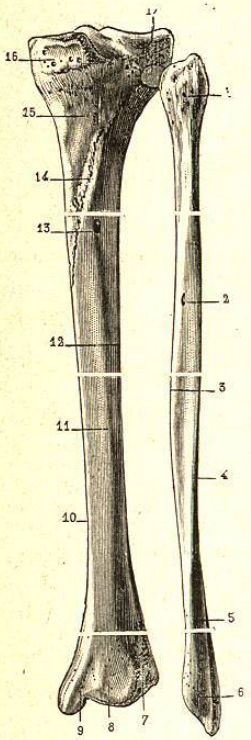

Fig. 494. — Face postérieure du squelette de la jambe droite scié en trois points :

1° Au lieu dit d'élection, entre les chiffres 13 et 14. Le chiffre 13 indique le trou nourricier du tibia.

2° A la partie moyenne, entre les chiffres 11 et 12.

3° A la partie inférieure, à 3 centimètres au-dessus de l'articulation (amputation sus-malléolaire).

Les artérioles musculaires de la région antéro-externe de la jambe, prise comme exemple, sont très nombreuses; mais, de ce qu'elles se détachent perpendiculairement de la tibiale antérieure (fig. 504, p. 614), il résulte qu'un lambeau antéro-externe ponctionné reçoit très peu de sang,

parce que le couteau chemine presque fatalement devant le tronc de l'artère tibiale qu'il ébranche. J'y reviendrai plus loin.

L'amputation de jambe au lieu d'élection est très difficile à bien faire, particulièrement sur le mort dont les muscles ne se rétractent pas et manquent de fermeté. Pour éviter la saillie des jumeaux du cadavre, saillie que la rétractilité physiologique ferait disparaître, on prend la mauvaise habitude de couper ces muscles beaucoup plus haut qu'il ne convient de le faire sur le vivant si l'on veut ne pas avoir un moignon conique de forme, comme celui que représente la figure 496.

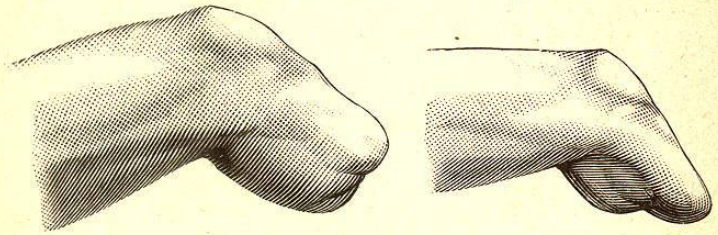

Fig. 495. Fig. 496.

Moignons d'amputation de jambe au lieu d'élection : fig. 495, bon et beau; fig. 496, médiocre et laid, parce que les chairs postérieures, coupées trop haut, se sont rétractées énormément et ont forcé les téguments antérieurs à se tendre sur le bout des os pour les coiffer.

L'opérateur doit s'efforcer de ne couper qu'une fois les artères, de détacher ensuite les chairs profondes de la surface périostique, ou le périoste même, au moins dans l'étendue d'un travers de doigt, afin de faciliter les ligatures, le sciage, l'enveloppement des os et la fixation cicatricielle des muscles aux extrémités du squelette. Je tiens à ce précepte.

Si l'on réunit les parties molles suivant une ligne antéro-postérieure, ce qui est excellent, il faut scier le péroné obliquement et plus haut que le tibia. Quant à celui-ci, qui sera toujours en conflit avec les téguments, l'idéal serait d'en abattre les angles sous-cutanés (pas l'externe) et de couvrir sa coupe d'un lambeau périostique. Ceux qui tiennent pour la réunion en fente transversale doivent abattre l'angle antérieur, petite amélioration que Béclard a vulgarisée (fig. 497); ceux qui préfèrent la fente antéro-postérieure, après avoir scié le péroné haut et obliquement, imitent Sanson et biseautent toute la face interne du tibia (fig. 498).

De quelque côté que se tienne le chirurgien, il sera toujours gêné pour exécuter un ou plusieurs des temps de l'opération. L'ancienne règle voulait que l'opérateur se plaçât toujours en dedans de la jambe, afin de scier, la main haute, les deux os à la fois. Aujourd'hui, la taille des parties molles, que nous avons le temps et qu'il est utile de bien faire, a pris une importance prédominante; on est d'accord pour reconnaître qu'il

faut souvent scier les os séparément et que, voulût-on les diviser simultanément et au même niveau, on y arrive facilement, quelle que soit la position du chirurgien.

Je me range donc à l'avis de ceux qui se placent de manière à confier à leur main gauche le relèvement des téguments ou des lambeaux, c'est-à-

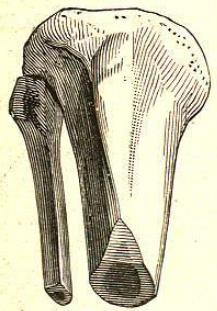

Fig. 497. — Manière de scier le squelette jambier en abattant l'angle tibial antérieur pour la réunion en fente transversale.

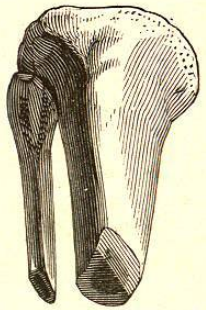

Fig. 498. — Manière de scier en biseautant le tibia en dedans, le péroné en dehors, pour la réunion en fente antéro-postérieure.

dire qui se mettent en dedans de la jambe gauche et en dehors de la jambe droite. Mais cette règle générale pourra sans inconvénient, parfois même avec avantage, souffrir des exceptions que j'aurai soin d'indiquer.

Je vais décrire avec quelques détails deux procédés de choix, l'amputation circulaire et l'amputation à lambeau externe.

Ce que l'on a déjà lu sur le lambeau postérieur me permettra d'être bref sur cet excellent procédé et sur d'autres.

Méthode circulaire.

Le malade sera couché de manière que le bout du lit corresponde au milieu des cuisses. Un assistant écartera le membre sain, qu'il pourra tenir fléchi à l'aine et au genou, le pied ramené à la fesse et appuyé sur le matelas.

Un aide exercé, en face du chirurgien, manœuvre le pied malade.

L'opérateur se tient en dehors de la jambe droite, en dedans de la jambe gauche. Il a à sa disposition, outre les instruments indispensables : pinces, scie, etc., des écarteurs et un grattoir refoulant, par exemple, ma rugine courbe sur le plat à front rectiligne. Il

emploie une lame de 12 centimètres ou un simple bistouri à pointe large et obtuse.

Vous allez : 1° diviser la peau tout autour et la retrousser en avant seulement ; 2° couper les deux jumeaux, ce qui permettra de rétracter le tégument à la même hauteur, sur toute la périphérie de la jambe ; 3° sectionner les chairs adhérentes aux os, puis les en détacher sur une étendue d'un travers de doigt.

Pour couper la peau en bon lieu, marquez d'abord, à cinq doigts environ au-dessous de l'interligne fémoro-tibial sensible de chaque côté du ligament rotulien, le point où vous scierez les os. Estimez à ce niveau le rayon ou demi-diamètre du mollet. Une manchette, vous le savez, doit conserver, après dissection, une longueur égale au rayon, pour que ses lèvres puissent s'affronter sans traction.

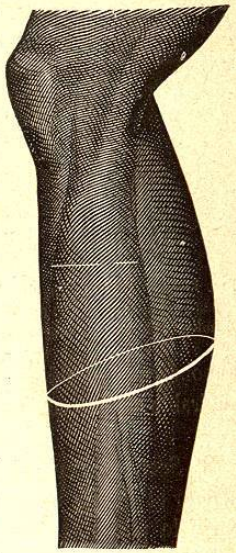

Fig. 499. — Tracé de l'incision dite circulaire pour l'amputation de jambe au lieu dit d'élection. Deux petits traits fins et horizontaux indiquent ce lieu d'élection, c'est-à-dire le futur trait de scie.

Si le rayon est de 6 centimètres, il suffit que vous incisiez la peau à 8 centimètres de la future section osseuse, pour parer à la rétraction qui, à la partie antéro-supérieure de la jambe n'excède guère un travers de doigt.

Mais comme, en coupant tout à fait circulairement, vous pourriez avoir de la peine à rétracter suffisamment les chairs sans fendre la manchette, il vous est permis et conseillé, si le gros du mollet est situé au-dessus de l'incision cutanée, de faire passer celle-ci un peu plus haut en arrière, un peu plus bas en avant (**a**)

1° *Incision cutanée.* — La jambe étant étendue et votre gauche s'y appuyant, passez le couteau sous le membre et, toujours tirant, sciant au besoin, attaquez-en la face éloignée, la pointe haute, puis la face qui regarde le sol, puis la face rapprochée. Faisant alors une reprise par-dessus le membre, reportez le tranchant, la pointe

basse, dans la partie initiale de la première incision dont vous devez unir les extrémités (**b**). — Mobilisez parfaitement le tégument avec l'extrémité du couteau. Coupez donc les brides celluleuses qui, sur tous les points de la périphérie et spécialement sur les côtés, s'opposent à la rétraction sollicitée par votre main gauche. — Pincez maintenant la peau antérieure, détachez-la du tibia et de

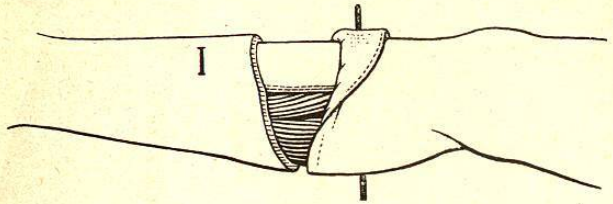

Fig. 500. — Amputation circulaire au lieu d'élection, jambe droite vue en dedans. La peau est retroussée en avant du tibia, mais pas tout à fait à la hauteur du trait de scie indiqué par deux tirets noirs verticaux.

l'aponévrose et faites-en un retroussis de deux doigts, moins considérable sur les côtés et tout à fait nul en arrière (fig. 500).

2° *Sections musculaires.* — A ce moment, faites renverser en dehors et fléchir un peu le genou. Soulevez les deux *jumeaux* (**c**) entre le pouce et l'index gauches pour les détacher de la couche profonde, afin de pouvoir les diviser au niveau de la peau rétractée, sans atteindre les vaisseaux.

La jambe remise dans l'extension, les parties molles obéissent à l'aide, se relèvent également sur tout le pourtour du membre, sans que cependant le niveau de la section osseuse soit encore atteint (fig. 501). Il vous reste à diviser et à détacher les *chairs adhérentes*, d'abord en avant, ensuite en arrière. — *En avant :* commencez par introduire la pointe, de champ, sous la manchette pour inciser, de très haut en bas, la forte aponévrose, le long et en dehors de la crête du tibia. Cela vous permettra de soulever, entre les doigts, tous les muscles antéro-externes et de les couper facilement en travers. Vous les décollerez ensuite de bas en haut avec les nerfs et vaisseaux y compris, dans l'étendue d'un travers de doigt (**d**). — *En arrière :* après avoir passé le couteau sous le membre, divisez d'abord les muscles et les vaisseaux au niveau du trait transversal antérieur. Puis faites tordre la jambe en dehors ou,

mieux encore, faites élever le pied pour voir derrière la jambe et décoller facilement les muscles profonds, avec les ongles gauches et le couteau ou le grattoir. Il faut dénuder la face postérieure du squelette ostéo-fibreux, comme l'a été la face antérieure, sur une étendue d'un travers de doigt, c'est-à-dire en arrière comme en avant, jusqu'au niveau du point où la scie va passer (**e**).

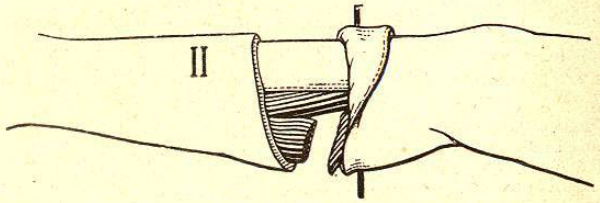

Fig. 501. — Même amputation, même jambe droite et même vue. — La section des jumeaux accomplie, la rétraction des téguments est maintenant égale en arrière où il n'y a pas de retroussis, et en avant. La hauteur du trait de scie n'est pas encore atteinte. Reste à couper les muscles adhérents postérieurs, externes et antérieurs, et à les décoller enfin, sans ou avec périoste, dans l'étendue d'un travers de doigt.

Par ce procédé très recommandable et pratiqué par plusieurs chirurgiens, il n'y a pas, à proprement parler, de chiffre 8 à faire. On perce le ligament interosseux d'un coup de pointe et, du bout de l'index, on éraille et l'on refoule la lèvre supérieure de la petite boutonnière. — Reste à relever le périoste tibial incisé en travers au même niveau que les muscles profonds, de manière à en former, adhérent à la face profonde du tégument antéro-interne, un lambeau à base oblique, mesurant d'abord un doigt sur la face interne du tibia, mais atteignant deux doigts devant la crête que la scie devra attaquer plus haut, pour la biseauter.

3° *Sciage.* — La compresse à trois chefs est placée; un écarteur contribue à bien découvrir la crête tibiale que la scie mord à un travers de doigt au-dessus du prochain trait transversal. L'instrument attaque d'abord perpendiculairement, prend voie, mais avant qu'elle soit profonde, s'incline pour entamer très obliquement et très profondément le tibia. — Enfin, la scie dégagée et reportée plus bas, au lieu d'élection, prend voie de nouveau sur le tibia, puis sur le péroné et, celui-ci étant maintenu écarté par un aide ou par l'opérateur, divise les deux os en travers en ayant soin de

terminer la section du péroné la première, car cet os est le plus fragile et le moins solidement articulé (f).

Cherchez l'artère tibiale antérieure devant le côté interne du péroné, les artères postérieures (tibiale postérieure et péronière ou tronc tibio-péronier) assez loin des coupes osseuses, entre les muscles profonds et le soléaire. Liez aussi les jumelles; obturez la nourricière du tibia si elle saigne et si, engagée dans l'os prématurément, elle est insaisissable. — De quelque manière que vous fassiez le pansement, évitez toute compression des téguments sur le tibia.

Notes. — (a) On voit qu'ici, relativement à la quantité de téguments à garder, nous sommes au-dessous des prescriptions de la règle générale. Avec un rayon de $0^m,06$ il faudrait, en effet, $0^m,09$ de distance entre la section cutanée et la section osseuse. Mais, d'une part, le tégument antérieur se rétracte peu; d'autre part, le volume des chairs du mollet condamnées à l'amaigrissement et à l'atrophie est considérable, relativement au volume des os.

(b) Il est tout aussi bon d'inciser d'abord devant la jambe et de compléter ensuite la circulaire en faisant une reprise sous le mollet. Chacun fera à sa fantaisie ou à son habitude.

(c) Cette section des jumeaux est facilitée, on le sait déjà, par deux incisions aponévrotiques le long de leurs bords; les doigts peuvent alors soulever facilement les muscles que le bistouri divise ensuite avec prudence. Sur le membre droit, l'opérateur agit par-dessus la jambe, facilement. Sur le membre gauche, il faut forcer l'abduction du genou, élever la jambe; encore est-on obligé de se baisser un peu.

(d) Le nerf musculo-cutané caché dans la concavité de la face externe du péroné ne doit pas échapper au couteau, car il est au moins inutile de l'exposer aux dilacérations de la scie.

(e) Si ce n'était pas difficile, je conseillerais, non pas de détacher les chairs profondes du périoste, mais de les détacher avec le périoste, à l'aide de la rugine courbe que j'ai recommandé d'avoir dans l'appareil instrumental. Je me borne à conseiller formellement de conserver le périoste épais qui recouvre la face interne et la crête du tibia. C'est une précieuse doublure pour la peau. Tout le monde semble convenir aujourd'hui qu'il faut garder une manchette ou des lambeaux de périoste quand on le peut (voy. Houzé de l'Aulnoit, *Étude historique et clinique sur les amputations sous-périostées*, 1873).

(f) Avec la scie à chantourner, on n'a qu'une voie à prendre sur la crête de l'os, et l'on peut, en terminant, arrondir aussi l'angle interne.

Il est bien entendu que si l'on voulait rapprocher les chairs d'un côté à l'autre, on scierait les os séparément, biseautant le tibia aux dépens de sa face interne et le péroné aux dépens de sa face externe. En terminant par ce dernier os, on arrive à le diviser plus haut que le tibia, sans le briser, sans même ébranler son articulation supérieure, pourvu que le pied et la jambe soient attentivement soutenus.

« Simple modification de la méthode circulaire » : ainsi Le Fort, dans la dernière édition de Malgaigne, qualifie sa manière de faire l'amputation de la jambe au lieu d'élection. C'est en effet une incision circulaire avec fente de commodité sur le milieu de la face interne du tibia. Seulement, au lieu du mode en ⊥, Le Fort, arrondissant les angles, obtient en définitive une raquette dont la queue est perpendiculaire au cercle.

Cette incision permet d'évider la gouttière interosseuse antérieure (voy. plus loin le lambeau externe), de désinsérer de même les muscles rétro-tibiaux. Mais pour les chairs postéro-externes il faut en venir à des sections transversales échelonnées.

Avec une incision longitudinale rétro-péronière symétrique à l'incision tibiale, ce serait la méthode à deux lambeaux, c'est-à-dire un peu plus de cicatrice; mais le sciage du péroné se ferait mieux.

Lambeau externe (B. Bell, Sédillot).

Après avoir vu bon nombre de lambeaux externes se gangrener en totalité ou en partie, j'en suis venu à croire le procédé de B. Bell (t. VI, p. 243, 1796) et de Sédillot, même légèrement amélioré, moins recommandable que la méthode circulaire.

Dans plusieurs cas, après mortification des téguments ou des chairs du lambeau, la plaie ne s'est fermée que grâce au petit lambeau cutané com-



Fig. 502.



Fig. 503.

Moignons d'amputation de jambe au lieu d'élection, à lambeau externe.

Fig. 502. — Moignon droit; le tégument interne ayant été insuffisant, c'est une surface cicatricielle qui revêt le bout du tibia.

Fig. 503. — Moignon gauche, excellent, cicatrice linéaire, le tégument interne suffisant coiffe le tibia (Peyrot, 1879.)

plémentaire que j'ai toujours conseillé formellement de garder en dedans du tibia, d'accord avec Sédillot et Pingaud.

Je crois la transfixion aussi désastreuse que facile, Guyon, Duplay, Tillaux, et tant d'autres, après M. Duval et Verneuil, semblent avoir re-