noncé définitivement à tailler ainsi les lambeaux. Voici les raisons anatomiques qui m'ont porté à penser que, toutes choses égales d'ailleurs, les lambeaux désossés, à la Ravaton, doivent se gangrener moins souvent que les lambeaux ponctionnés. Ceux-ci, en effet, ne peuvent jamais comprendre l'artère tibiale antérieure; par conséquent, ils ne reçoivent que peu ou pas de sang dans les deux tiers antérieurs de leur largeur. On me saura gré de rappeler le résultat des injections que j'ai faites des vaisseaux jambiers.

L'artère tibiale antérieure, profondément couchée au contact du ligament interosseux, ressemble un peu à l'aorte fournissant les intercostales;

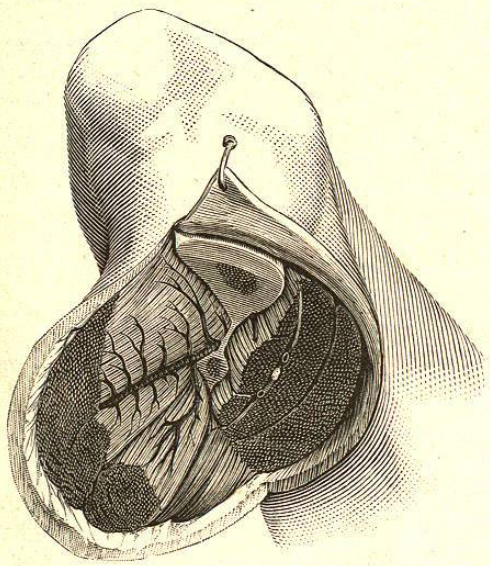

Fig. 504. — Amputation de la jambe droite au lieu d'élection, lambeau externe musculo-cutané, disséqué pour conserver l'artère tibiale dont on voit les branches nombreuses et perpendiculaires, sauf celles des péroniers. Court lambeau interne tégumentaire ou doublé de périoste tibial. Les muscles postérieurs sont représentés coupés à un doigt au-dessous du trait de scie.

elle donne, en effet, deux séries de collatérales séparées par la veine antérieure et qui se portent en avant, l'une en dedans, l'autre en dehors. Il y a, de chaque côté, autant d'artérioles que de centimètres sinon plus. Les rameaux de la série interne se distribuent spécialement au muscle jambier antérieur; quelques-uns passent entre ce muscle et le tibia pour perforer l'aponévrose et aborder la peau. Les rameaux de la série externe nourrissent les deux muscles extenseurs et la moitié voisine des péroniers.

Ceux-ci reçoivent en outre du sang de l'artère péronière. Les artères que leur envoie la tibiale antérieure sont peu nombreuses, mais volumineuses : on les voit perforer la cloison fibreuse intermusculaire pour contourner le bord antérieur du péroné et se diriger ensuite principalement de haut en bas, direction indispensable pour l'irrigation sanguine d'un lambeau ponctionné. Cette direction n'existe pour aucun des trois muscles de la région antérieure. Car leurs artères sont très nombreuses et *perpendiculaires* au tronc mère (fig. 504), de sorte qu'à un centimètre au-dessous de la section et de la ligature de ce tronc, ces muscles ne reçoivent plus d'autre sang que celui qui peut leur venir par les anastomoses capillaires.

La conclusion logique de ces faits, c'est la nécessité de garder l'artère tibiale antérieure dans le lambeau et, par conséquent, le rejet de la transfixion pour la taille des chairs antérieures. Je dis antérieures, car, pour les muscles péroniers et gastro-cnémiens, l'obliquité descendante de leurs artérioles indique l'admissibilité de la transfixion.

J'ai coupé des jambes par centaines avant de m'arrêter aux détails du procédé suivant qui me paraît actuellement ce qu'il y a de mieux, étant supposé que le procédé dit de Sédillot doive être préféré à la méthode circulaire et au lambeau postérieur.

Inciser le contour du lambeau et le mobiliser — diviser en travers les téguments internes et les mobiliser — fendre l'aponévrose en dehors de la crête tibiale pour évider la gouttière interosseuse en détachant, à la Ravaton, les muscles antérieurs, vaisseaux y compris, et tailler ensuite, par ponction, les chairs postérieures du lambeau — couper enfin les parties molles situées derrière les os et les en détacher sur une faible hauteur : tels sont les principaux actes successifs qui constituent ce procédé. Régularité, largeur, bonne irrigation, brièveté compensée par quelques centimètres de téguments internes, tels sont les avantages du lambeau externe taillé comme je vais l'indiquer. Je ne compte plus les bons moignons que mes élèves m'ont montrés ou dont on m'a parlé. J'ai même reçu la photographie d'un résultat magnifique, envoyée pour me faire plaisir par Maglioni de Buenos-Ayres.

Opération. — Le malade est couché, le siège au bout du lit, afin que le membre à amputer soit libre dans toute sa longueur. Un assistant tient le membre sain fléchi à l'aine et au genou, le pied ramené près de la fesse et appuyé sur l'extrémité du matelas. Un aide exercé se place en face du chirurgien pour manœuvrer le pied du malade.

J'emploie indifféremment une lame de 12 ou de 15 centimètres.

Déterminez et marquez le point où vous scierez les os, le lieu

d'élection, à cinq doigts de l'article, et la longueur du lambeau qui doit descendre à un grand diamètre au-dessous.

Comme pour l'incision circulaire, l'opérateur se tient en dehors de la jambe droite et en dedans de la jambe gauche, afin de pouvoir relever les chairs lui-même de la main gauche. Mais, quand il agit sur le membre gauche, il commence par se tenir au bout et en dehors pour inciser le contour du lambeau en manœuvrant comme j'aurai soin de l'indiquer.

1° *Incision du contour du lambeau*, et *des téguments internes*.

A. *Jambe droite*. — Vous êtes en dehors de la jambe prête à subir la rotation en dedans; votre gauche repose devant la partie supérieure pour fixer les téguments. A partir du lieu d'élection, incisez en descendant le long et en dedans de la crête tibiale; recourbez ensuite en dehors le trait de votre couteau; commandez de fléchir un peu la jambe et de la tordre en dedans pour en apercevoir

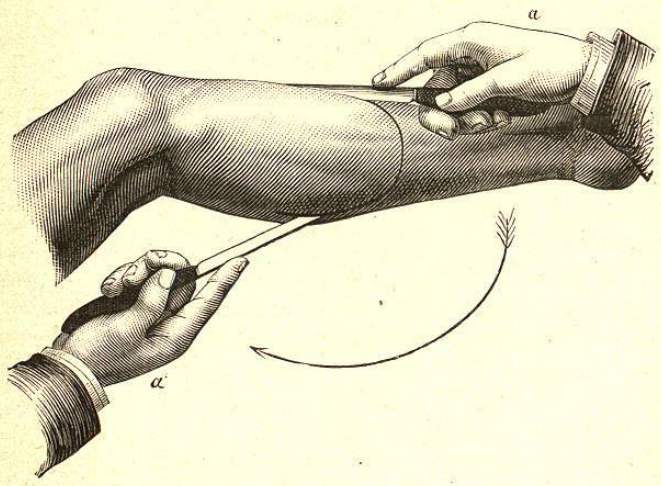

Fig. 505. — Incision du contour du lambeau externe pour amputer la jambe droite au lieu d'élection. Attitude initiale *a* et terminale *a'* de la main droite. — C'est ainsi que vous taillerez un lambeau antérieur sur la cuisse du même côté.

la face postérieure, y conduire votre incision (fig. 505) et la faire remonter enfin, diamétralement opposée à ce qu'elle était au départ, sans atteindre tout à fait le niveau de ce départ. Mobilisez les téguments avec soin.

B. *Jambe gauche*. — Placé au bout et en dehors du pied, le tenant de la main gauche, commencez l'incision au lieu d'élection, descendez le long et en dedans de la crête tibiale; dirigez ensuite le couteau en dehors et, à mesure que votre gauche élèvera le membre pour vous en présenter le dessous, gagnez la face postérieure du mollet et faites-y la branche ascendante de l'U, diamétralement opposée à l'antérieure, mais un peu moins longue (**a**). Repassez le couteau une seconde fois dans la plaie pour bien mobiliser le tégument. Donnez la jambe à tenir, et, faisant un pas à votre gauche, placez-vous définitivement au côté interne du membre.

Le contour du lambeau étant incisé, vous êtes donc en dehors de la jambe droite ou en dedans de la gauche. Divisez en travers les téguments internes en réunissant la tête postérieure de l'U à un point situé à deux doigts au-dessous de la tête antérieure (**b**). Repassez le couteau dans la plaie afin de permettre à ce petit lambeau triangulaire de bien se rétracter. Ne vous laissez jamais tenter de sacrifier l'angle de ce lambeau pour l'arrondir.

2° *Taille des chairs du lambeau* et ensuite *coupe des muscles postérieurs restants*. — Quelle que soit la jambe, insinuez la pointe au sommet de l'incision antérieure, sous la peau, et fendez l'aponévrose de très haut en bas, d'abord le long de la crête, puis obliquement en dehors suivant le contour de la peau incisée que votre main gauche réussit à faire glisser en arrière à mesure que le tranchant divise la toile fibreuse (**c**). — Le jambier antérieur est ainsi exposé et comme hernié; divisez-le de la même manière, de haut en bas et en dehors, d'abord en le décollant du tibia, puis en l'incisant obliquement le long de la peau du lambeau. Ayez soin, dans ce trait descendant, de maintenir la pointe au contact de l'os afin qu'elle ne divise pas prématurément l'artère, lorsque le manche de plus en plus rejeté en dehors fait mordre obliquement la surface du muscle. Continuez cette profonde incision en dehors et en arrière pour sectionner, en travers, l'artère, les muscles extenseurs, et entamer les péroniers (fig. 506). A l'aide des doigts ou du pouce gauches, écartez et soulevez les muscles antéro-externes, pendant que le couteau, couché dans la gouttière interosseuse, les détache du ligament et du péroné en s'appliquant à respecter les

vaisseaux. — Quand les chairs antérieures du lambeau, l'artère y comprise, seront bien décollées jusqu'au delà du bord antérieur du péroné et jusqu'à la hauteur du lieu d'élection du sciage, vous pourrez commodément ponctionner d'avant en arrière, en dehors du

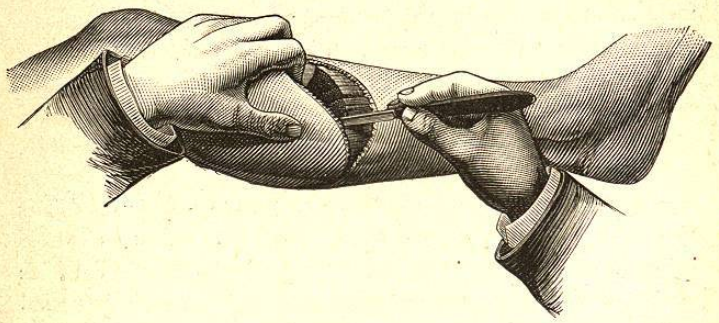

Fig. 506. — Bonne manière d'entailler par dissection les chairs du lambeau externe dans l'amputation de la jambe droite au lieu d'élection. — Sur la jambe gauche, c'est le pouce qui, plongé dans la plaie, refoule les muscles et les vaisseaux qu'ici les doigts attirent.

péroné, le reste des muscles qui doivent garnir la partie postérieure du lambeau. La pointe, ainsi engagée, ressortira le plus haut possible, dans la tête postérieure de l'U que la main gauche relèvera du bout du doigt, tout en attirant en dehors *la masse du mollet* relâché par une *flexion* légère (fig. 507, p. 620).

Le lambeau relevé, jugé assez long, suffisamment détaché des os, est confié à l'aide : il faut maintenant couper les chairs postérieures un peu plus bas (d), au niveau de la peau rétractée, c'est-à-dire à un doigt au-dessous du futur siège. Dans ce trait, la pointe perfore prudemment le ligament interosseux et se montre dans la gouttière interosseuse au-dessous de la base coudée du lambeau. Dans ce même trait, le périoste de la face interne du tibia est divisé afin que l'opérateur puisse le garder comme doublure à la peau. — Détachez donc le périoste de la crête, de la face interne et du bord interne du tibia (e), jusqu'au-dessus du lieu d'élection, car vous devrez scier obliquement aux dépens de la face interne. Décollez et refoulez de même avec les ongles, le couteau ou la rugine, les muscles profonds postérieurs que votre aide rend abordables en fléchissant la jambe et renversant le genou en dehors.

3° *Sciage.* — Avant de passer le chef médian de la compresse dans la boutonnière du ligament interosseux, la lèvre supérieure sera détachée du tibia et du péroné dans une étendue suffisante, soit par la pointe, soit par la simple pression du doigt.

La réunion devant se faire en fente antéro-postérieure, il faut biseauter la face interne du tibia à la Sanson, scier le péroné à 1 centimètre au-dessus du tibia, ce qui n'est pas facile, en biseautant sa face externe. Il est utile de faire agir des crochets rétracteurs par-dessus la compresse fendue. — *A gauche*, on scie le péroné en premier lieu, la main haute, d'un trait oblique de haut en bas, de dehors en dedans et d'avant en arrière, pendant que la jambe est tordue en dedans. Puis on dégage la scie, on fait tordre la jambe en dehors de manière à pouvoir, après avoir mordu obliquement la face interne du tibia, reprendre transversalement, à quelques millimètres au-dessous de l'entaille première. — *A droite*, si l'on veut scier dans le même ordre, le péroné d'abord, on réussira bien en attaquant ce petit os de dessous en dessus, la scie ayant les dents en l'air. On peut encore, de l'avis de Malgaigne, Verneuil, Le Fort, etc., scier le péroné en dernier lieu, après le tibia (f).

Notes. — (a) Il est moins commode, mais possible, de tracer le lambeau en se plaçant en dedans dès le début de l'opération. Pour ce faire, vous attaqueriez par-dessus la jambe, derrière le mollet, descendriez croiser la face externe et, sans désemparer, remonteriez devant le tibia, jusqu'au lieu d'élection. Ou bien, après avoir tracé derrière et en dehors la branche postérieure et la courbe de l'U, vous viendriez attaquer au lieu d'élection pour descendre joindre la courbe du J déjà incisé (voy. fig. 124, p. 185).

(b) L'incision demi-circulaire interne peut être faite de dessous en dessus ou de dessus en dessous. Dans les deux cas, la main gauche de l'opérateur doit attirer fortement le mollet pour rendre visible l'incision longitudinale postérieure. Il est permis de faire aboutir la coupe demi-circulaire un peu au-dessous de la tête de cette incision. — Je dirai plus : si l'on veut être à l'aise pour scier le péroné plus haut que le tibia, il faut faire remonter la branche postérieure de l'U du lambeau aussi haut que l'antérieure et, conséquemment, conduire la coupe demi-circulaire interne à un ou deux doigts au-dessous de la tête de cette branche. De la sorte, on obtient un vrai lambeau interne court et un peu plus long en avant qu'en arrière.

Lorsque la peau s'annonce rétractile, on est tenté de maintenir les têtes du contour du lambeau externe, à plusieurs centimètres au-dessous du futur trait de scie et de couper là, en travers, les téguments internes. Ce serait bel et bon si le sciage restait facile.

(c) Fendre l'aponévrose de très haut en bas, veut dire qu'il faut insinuer la pointe sous la peau jusqu'à 2 centimètres au-dessus de la future section osseuse. Cette fente est destinée à permettre l'écartement du lambeau avant et surtout pendant le sciage. Si elle permet au jambier antérieur de faire hernie, celle-ci ne peut qu'avoir d'heureux effets, en soulevant la peau voisine et l'empêchant d'entrer en conflit avec l'angle du tronçon tibial.

La pointe fendant l'aponévrose longe d'abord la crête du tibia, mais tôt elle doit s'incliner en dehors. Cela n'est possible qu'avec le concours de la main gauche s'appliquant à faire glisser en dehors et en arrière la peau du lambeau. Du reste, à mesure que la pointe divise la toile fibreuse, les téguments se laissent récliner de plus en plus facilement.

(d) Il serait bon, sans doute, de couper d'abord la masse des jumeaux, à cause de leur grande rétractilité; comme d'habitude, après avoir fendu l'aponévrose en dedans (la taille du lambeau l'a fendue en dehors), on pincerait ces muscles entre le pouce et l'index gauches, pour les soulever et les diviser, sans entamer les muscles sous-jacents destinés à être sectionnés un peu plus haut et en même temps que les vaisseaux, après rétraction des jumeaux.

(e) On n'obtient un bon lambeau périostique qu'en agissant ainsi : sur les deux extrémités de l'incision transversale, on fait tomber deux incisions longitudinales situées, l'une sur la face postérieure du tibia le long du bord interne, l'autre sur la face externe le long du bord antérieur. Le grattoir ramène les bords de ce large lambeau périostique vers la face interne avant de dépouiller cette face aussi haut qu'il convient.

(f) A l'amphithéâtre, j'ai souvent, quand les muscles ischio-jambiers me l'ont permis, scié en faisant dresser la jambe en l'air, verticalement. Dans cette attitude, les chairs, obéissant à la pesanteur, s'écartent elles-mêmes de l'instrument.

Autres procédés.

Lambeau externe ponctionné. — A l'amphithéâtre, sur les sujets un peu gras, on obtient un beau résultat en taillant le lambeau externe par transfixion, soit d'emblée, soit après avoir incisé les téguments. Dans les

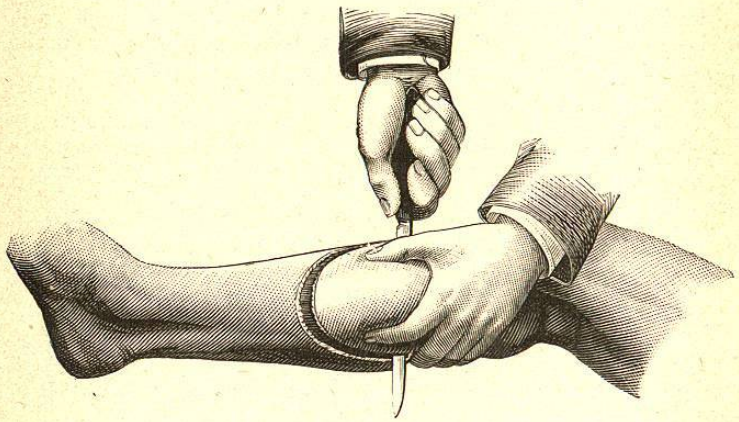

Fig. 507. — Amputation de la jambe gauche, ponction du lambeau externe dont le contour a été préalablement incisé. — L'opérateur est placé en dedans; mais il pourrait être en dehors. Ses derniers doigts gauches amènent en dehors le mollet relâché par la flexion du genou; le pouce et l'index de la même main rétrécissent et rétractent les téguments du lambeau afin que le couteau taille les chairs plus étroites et plus courtes que la peau.

deux cas, il faut craindre de faire un lambeau trop étroit. Cela arrive nécessairement si l'on ponctionne trop près de la crête du tibia ou si l'on oublie, au moment où la pointe va se dégager, d'attirer le mollet en dehors, ce qui n'est possible qu'avec une légère *flexion* de la jambe (fig. 507).

Je supposerai une transfixion d'emblée.

Elle exige : 1° un peu de flexion; 2° abduction du mollet par la main gauche; 3° ponction à distance de la crête.

1° La jambe est légèrement fléchie et dans la rotation interne; la face externe regarde donc en haut; 2° l'opérateur, placé en dedans, embrasse de la main gauche le haut du mollet qu'il soulève et attire en masse, pendant que son pouce fait glisser en dehors les téguments du tibia; 3° la ponction est faite à un doigt en dehors de la crête et la contre-ponction en un point diamétralement opposé. Chemin faisant, la pointe heurte puis contourne le péroné. A mesure que la lame descendant fait son office, la main gauche *rétrécit* et *rétracte* les téguments du lambeau afin qu'ultérieurement ils soient *plus larges* et *plus longs* que les muscles.

Une coupe transversale divise alors les téguments internes un peu au-dessous du lieu de la ponction, puis les muscles antérieurs et postérieurs avec les vaisseaux, au niveau même de la ponction (voy. la manière de couper les chairs interosseuses pour l'incision en 8, p. 350 et suiv.).

Quand on ne veut user de la transfixion qu'après avoir incisé et mobilisé le contour du lambeau, ce qui est de beaucoup préférable, l'un de ces deux actes peut devenir difficile si l'exécutant manque de souplesse ou répugne à changer de position.

Du *côté droit*, l'opérateur placé en dehors dessine facilement son lambeau d'un trait (fig. 505, p. 616); facilement aussi il fait la ponction d'avant en arrière et la taille des chairs, pourvu qu'il ait fait un pas à sa droite, vers le pied malade.

Du *côté gauche*, le chirurgien est également mieux en dehors qu'en dedans pour inciser le contour du lambeau, mais il serait mieux en dedans pour le reste de l'opération. Cependant, sans bouger, il ponctionnerait facilement d'arrière en avant, mais plus difficilement d'avant en arrière, et seulement après s'être rapproché de la hanche du malade.

En résumé, le chirurgien, pour la ponction d'emblée et d'avant en arrière, se tient de préférence *en dedans* des deux jambes; pour la ponction avec incision préalable des téguments, il est mieux placé *en dehors* pour commencer l'opération. Tout doit être essayé à l'amphithéâtre.

Lambeau externe par incision elliptique. — Guyon, préoccupé sans doute de garder les vaisseaux du lambeau, a pratiqué sur la jambe l'incision elliptique à point infime externe et à point culminant interne, ce dernier correspondant au lieu d'élection.

La distance entre les deux extrémités de l'ellipse doit être d'un diamètre et demi (fig. 508). La partie antérieure de la courbe descend sur la face interne du tibia, le long et à $0^m,01$ en dedans de la crête. Les muscles sont entaillés et détachés des os avec les précautions nécessaires pour conserver les vaisseaux tibiaux antérieurs.

Deux lambeaux latéraux arrondis (fig. 509). — En même temps qu'un lambeau externe dessiné, puis entaillé, ou simplement ponctionné, on a quelquefois taillé un lambeau interne tégumentaire de forme et de dimensions pareilles.

A l'étranger, les *lambeaux cutanés latéraux* égaux et arrondis sont, à cause de la facilité, très recommandés et fréquemment employés.

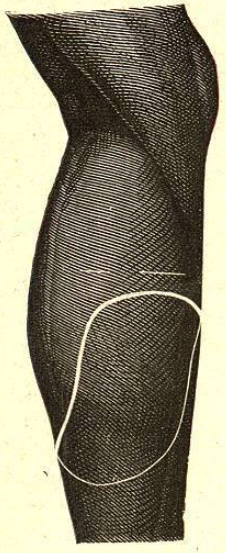

Fig. 508. — Vue postéro-interne de la jambe gauche, tracé de l'incision elliptique pour l'amputation au lieu d'élection. Le résultat définitif est un lambeau externe.



Fig. 509. — Vue antéro-externe de la jambe gauche. Tracé de lambeaux latéraux. Comme sur la figure 508, le trait de scie est indiqué par deux traits fins horizontaux.

Où doit se trouver la commissure antérieure des lambeaux? Sur la crête du tibia? En dedans, ou en dehors?

Je préférerais la placer à 1 centimètre en dehors et je garderais, comme doublure au lambeau interne, l'insertion de l'aponévrose à la crête, le périoste de cette crête et celui de la face interne du tibia.

Avec des lambeaux cutanés semi-lunaires il y a béance des commissures, ce qui est fâcheux, surtout pour l'antérieure par laquelle le tibia tend à sortir. C'est pour cela que les lambeaux en U doivent être préférés. Leur longueur serait telle qu'après leur rétraction d'un tiers ils aient encore au moins un demi-diamètre. Si la jambe a 12 centimètres de diamètre, on taillerait des lambeaux de 9 au moins, afin qu'après rétraction ils conservent 6, au moins. Les lambeaux étant dessinés, disséqués

et relevés, il faudrait couper les chairs circulairement avec les precautions indiquées, *notablement au-dessous* du point où les os doivent être sciés.

Deux lambeaux antérieur et postérieur. — J'ai vu un certain nombre de moignons, et pas tous bons, résultant de diverses variantes de cet antique procédé que Verneuil employait volontiers et que Guermonprez recommande (fig. 510 et 511).



Fig. 510.

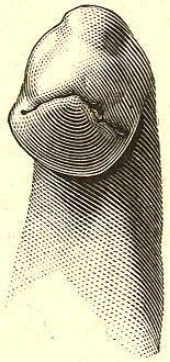

Fig. 511.

Bons moignons de jambe résultant du procédé à grand lambeau postérieur complété par un court lambeau antérieur. — Fig. 510 : Amputation à la partie moyenne. — Fig. 511 : Amputation au lieu d'élection par un chirurgien anglais, guerre 1871.

Tantôt l'opérateur dessine et dissèque un lambeau antérieur assez court, cutané, semi-lunaire ou carré à angles arrondis, en U: tantôt il double ce lambeau d'une couche musculaire empruntée, par transfixion ou mieux par dissection, à la région antéro-externe de la jambe. Je crois, avec Marcellin Duval, qu'il faut faire bien doublé et vasculaire le lambeau antérieur comme le postérieur. Celui-ci, en raison de sa grande rétractilité, doit être taillé très long, car il est bon qu'il reste débordant.

Donc je regarde comme bon le procédé suivant : lambeau ant. périostéo-musculo-cutané en U court, c'est-à-dire mesurant un demi-diamètre, ayant sa branche interne à un doigt derrière le bord interne du tibia et sa branche externe derrière le péroné, diamétralement opposée; lambeau post. également musculo-cutané en U, mais une fois plus long.

Le chirurgien, placé comme à l'ordinaire en dehors de la jambe droite, en dedans de la gauche, incise facilement d'un trait le contour du lambeau antérieur en commençant derrière le tibia droit, derrière le péroné gauche. Il découvre la face interne du tibia en la dépériostant jusqu'à la crête, en dehors de laquelle il détache de très haut en bas l'aponévrose, séparant du coup le muscle jambier antérieur de la face externe tibiale. Il fend de même derrière le muscle long péronier jusqu'à l'os. Saisissant alors entre le pouce et l'index gauches la masse musculo-vasculaire antéro-externe, il la divise et la relève en dénudant absolument bien la gouttière osseuse et son fond ligamenteux. Cela est très facile au couteau tenu couché devant le bas de la jambe.

Marcellin Duval veut même garder à la face profonde du lambeau, pour la sécurité des vaisseaux, le plan du ligament interosseux désinséré, coupé et facilement détaché du muscle jambier postérieur.

D'une manière analogue, mais avec un peu plus de difficulté si l'on n'a pas soin de faire renverser le bassin du malade sur sa *hanche gauche*, quel que soit le côté opéré, le lambeau postérieur est dessiné long d'un diamètre, puis entaillé dans ses chairs non adhérentes et dans ses chairs adhérentes, celles-ci détachées des os par des incisions longitudinales rétro-tibiales et rétro-péronières.

Ce procédé est de beaucoup le plus favorable au sciage du péroné. Guermonprez (Delattre, th. Paris, 1886) réunit les muscles antérieurs aux postérieurs par suture perdue. Les profils des moignons ainsi suturés sont fort beaux.

Amputation de D. Larrey.

D. Larrey a pratiqué souvent, par nécessité, pendant les campagnes du premier Empire, l'amputation de la jambe à deux doigts de l'interligne, immédiatement au-dessous de l'insertion du ligament rotulien. Pour avoir un moignon plus régulier et plus tolérant, il ne craignait même pas d'extirper la tête du péroné, détruisant ainsi l'attache du muscle biceps fémoral.

A cette époque, l'on coupait la jambe ou la cuisse aux lieux d'élection : aucune opération intermédiaire n'avait cours. Or, c'était pour éviter l'amputation de la cuisse plus souvent mortelle, que D. Larrey amputait la jambe au voisinage du genou. Il n'était pas fâché non plus de diviser l'os tibial dans une région spongieuse et surtout de laisser au mutilé un moignon bien plus utile que celui qui résulte de l'amputation de la cuisse.

D. Larrey fendait la peau en avant au niveau de l'angle tibial pour en éviter, dit-il, la perforation. Il agissait de même quand il opérait plus bas et débridait aussi en arrière pour l'écoulement du pus et le passage des fils.

Il ne faut pas se dissimuler que l'on peut être amené assez fréquemment à amputer près de la tubérosité tibiale antérieure, sous l'insertion

du ligament rotulien, c'est-à-dire notablement au-dessus du lieu d'élection. Les téguments bien vascularisés des environs du genou suffiront à couvrir le moignon sans qu'il soit nécessaire d'essayer de conserver des lambeaux charnus. On couperait donc les muscles transversalement, les jumeaux à quelques centimètres au-dessous du trait de scie. On ne devrait pas hésiter à fendre en arrière la manchette cutanée pour permettre à l'aide de rétracter suffisamment les téguments (fig. 512). De cette manière, on imiterait Stéphen Smith (voy. *Désarticulation du genou*, fig. 528, p. 647). — (Voy. aussi : Dor, *De l'amputation intra-condylienne du tibia par la méthode sous-périostée*. Th. Lyon, 1888.)

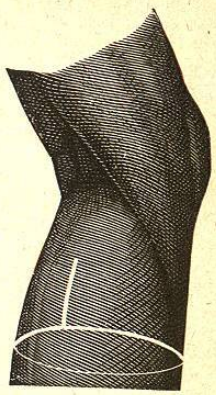

Fig. 512. — Amputation de jambe au-dessus du lieu d'élection. Incision circulaire avec fente postérieure.

Quoique manquant d'enthousiasme vis-à-vis des *amputations ostéoplastiques* de la jambe proprement dite, je dois en dire quelques mots (Voy. Labey, *Chir. du membre inférieur*), ne fut-ce que par égard pour quelques-uns de ceux qui les ont proposées ou acceptées.

Auparavant, je veux répéter qu'avant même l'ère antiseptique, je croyais déjà, en ayant eu la preuve, à la possibilité de faire à la jambe, en bas, au milieu et en haut, un bon *moignon d'appui*, avec un simple lambeau postérieur *énervé*, suffisamment *long* et *large*, composé de *toute l'épaisseur* des chairs rétrosquelettiques bien *suturées en avant*. Plus sûrs encore d'obtenir un bon résultat seront ceux qui, suffisamment exercés à la rugine, prendront le temps de garder, adhérant à la face profonde du lambeau, un plan fibreux formé des périostes postérieurs des deux os et du ligament interosseux, leur trait d'union. Je me demande, en conséquence, s'il est bien utile de conserver avec le périoste, d'un côté ou d'un autre, une lamelle osseuse destinée à semeler les bouts sciés du squelette jambier, non sans *alea* et au prix d'une grande difficulté. Vous jugeriez de celle-ci en lisant Cochemé (*Th.* Paris, 1900).

L'allemand Bier et ensuite notre Delbet qui tous deux ont d'autres titres à l'estime des chirurgiens ont fait cependant quelques prosélytes.

Supposez qu'à l'aide d'une plaquette empruntée à la face antéro-interne sous-cutanée du tibia, nous voulions faire au bout des deux os de la jambe, une commune semelle transversale mince (5 à 8 mm), au moins aussi longue que le squelette jambier est large, mettons 50 mm avec une charnière périostique de 10 mm comme pédicule nourricier ; il nous faudra d'abord, après avoir commencé et avancé la taille des parties molles, scier le tibia et le péroné une première fois à $50 + 10 = 60$ mm du trait de

scie définitif. C'est du moins ainsi que j'ai procédé sur le cadavre, pour travailler ensuite sur un tibia *resté solidement fixé* au corps et non sur un bout détaché toujours branlant, quelle que soit la vigueur des mains qui s'emploient à l'immobiliser.

Sur la face interne de ce tibia, au niveau du sciage definitif, à 60 mm du premier trait et, dans la moindre étendue possible au-dessous (10 à 15 mm), avec une rugine mince et étroite, j'ai décollé le périoste et pratiqué dessous un tunnel transversal où j'ai introduit un ruban de gaze destiné à servir de repère et de protecteur.

Ayant repris la scie, la scie cultellaire qui fait une voie large, et l'ayant appliquée au bout du tibia, parallèlement à et près de sa face interne, je le *refendis* jusqu'au niveau du tunnel, ayant préparé ainsi une plaquette compacte, sans moelle, dont il n'y avait plus qu'à trancher la base à 10 mm (longueur de la charnière) au-dessous de la section totale définitive. Vous le pourrez faire avec un fil de Gigli *neuf* introduit soit dans le tunnel sous-périosté pour scier en appuyant, ce qui va bien, soit même dans la refente pour scier en soulevant, sans danger pour la charnière puisque l'anse de gaze la relève et la protège. La fine lame d'une scie d'horloger travaillerait plus sûrement que le fil de Gigli. — Il n'est pas difficile non plus d'engager une lame de scie à arbre dans l'espace interosseux, les dents à l'envers, et de scier toute l'épaisseur du tibia : la grosse partie tombe quand le trait arrive à la refente et la scie achève lentement de diviser la face interne du tibia sans mordre la charnière périostique soulevée par le ruban. La plaquette relevée, il reste à scier définitivement les 60 mm de péroné et les 10 mm de tibia que le dernier trait vient de laisser en trop.

De ce que la plaquette osseuse simplement munie de sa charnière nourricière peut s'enter sur les bouts des os, l'on a conclu que le pédicule périostique suffirait toujours et qu'il était inutile de conserver la peau qui y adhère, peau sans doublure notable et manifestement peu propre à fournir un infatigable moignon d'appui. Les succès récents et incontestés dont j'ai eu connaissance (P. Duval), ont été obtenus à l'aide d'un lambeau postérieur, semelle doublante longue, large et épaisse, ramenée d'arrière en avant par-dessus la mince et dure semelle osseuse couchée obliquement de dedans en dehors et en arrière, et suturée au péroné par son extrémité.

Dans ce procédé à lambeau postérieur étoffé, la face interne du tibia qui a fourni la plaquette a été dépouillée de sa peau mais ne doit pas l'avoir été du tissu conjonctif sous-cutané, utile doublure vasculaire.

En *a parte*, laissez-moi répéter mon antienne : pour avoir à la jambe, n'importe à quelle hauteur, des *moignons d'appui*, d'appui total et constant, comptez surtout sur les lambeaux postérieurs comprenant toutes les parties molles, périoste y compris, privés de nerfs, bien taillés et bien suturés.

ARTICLE XI

AMPUTATION TOTALE DE LA JAMBE — DÉSARTICULATION DU GENOU[1]

Je crois devoir décrire, dans cet article, et la simple désarticulation, et les amputations intra ou sus-condyliennes, sans ou avec ostéoplastie rotulienne ou tibiale, dans lesquelles on se borne à raccourcir le fémur, après avoir pratiqué la désarticulation par l'un des procédés habituels. Dans la désarticulation comme dans l'amputation sus-condylienne, on peut sacrifier la rotule ou au contraire la garder, soit pour la laisser en place devant l'os, abandonnée aux tractions du triceps, soit pour la souder, après avivement, à la surface de section du fémur. Nous verrons qu'on a même appliqué à celle-ci, un fragment tibial suspendu au ligament rotulien. De là un certain nombre de procédés qu'il convient néanmoins de réunir dans le même article parce qu'ils reposent sur les mêmes données anatomiques et se ressemblent beaucoup, au double point de vue de l'exécution et du résultat définitif.

Quoi qu'en aient dit Hamilton et Stephen Smith[2], je pense qu'il ne saurait être question d'opposer sérieusement l'amputation totale de la jambe aux diverses amputations partielles qui se pratiquent de nos jours, sur ce segment du membre inférieur. Au contraire, il y a lieu de se demander si la désarticulation du genou et l'amputation de l'épiphyse fémorale inférieure sont préférables à la véritable amputation de cuisse et si, par conséquent, elles méritent des études d'amphithéâtre.

Relativement à la mortalité, si grande et si redoutée avant la vulgarisation de la méthode antiseptique, je ne puis rien décider. Voici des chiffres trop vieux et trop discordants : statistique défavorable de Panas (Genou, *Dict. de méd. et chir. pra.*), 33 succès sur 137 cas ; statistique favorable de Brinton (*American Journal*, 1876), 111 succès sur 164 cas, dont 117 opérés en Amérique.

Au point de vue de l'utilisation du moignon, deux cas se présentent. Tantôt on veut faire marcher le mutilé sur l'ischion, comme après une amputation ordinaire de la cuisse : la désarticulation du genou conserve un plus long bras de levier pour mouvoir l'appareil, et un muscle puissant (adjuvant du psoas et du tenseur du *fascia lata*), le droit antérieur, pour projeter le tout en avant. C'est un avantage qui persiste même quand on enlève et la rotule et les condyles.

Tantôt on désire que le bout du moignon puisse transmettre directement le poids du corps. Cela n'est jamais possible, que je sache, après

1. Brasdor et Hoin, *Mém. d'Ac. de chir.*, V. — Velpeau, *Archiv. de méd.*, 1830, et *Médecine opératoire*, II, 510. — Baudens, *Bull. de l'Ac. de méd.*, I.
2. Mac Cormac, *Dublin quarterly Journal*, n° XVIII, 1870.