scie définitif. C'est du moins ainsi que j'ai procédé sur le cadavre, pour travailler ensuite sur un tibia *resté solidement fixé* au corps et non sur un bout détaché toujours branlant, quelle que soit la vigueur des mains qui s'emploient à l'immobiliser.

Sur la face interne de ce tibia, au niveau du sciage definitif, à 60 mm du premier trait et, dans la moindre étendue possible au-dessous (10 à 15 mm), avec une rugine mince et étroite, j'ai décollé le périoste et pratiqué dessous un tunnel transversal où j'ai introduit un ruban de gaze destiné à servir de repère et de protecteur.

Ayant repris la scie, la scie cultellaire qui fait une voie large, et l'ayant appliquée au bout du tibia, parallèlement à et près de sa face interne, je le *refendis* jusqu'au niveau du tunnel, ayant préparé ainsi une plaquette compacte, sans moelle, dont il n'y avait plus qu'à trancher la base à 10 mm (longueur de la charnière) au-dessous de la section totale définitive. Vous le pourrez faire avec un fil de Gigli *neuf* introduit soit dans le tunnel sous-périosté pour scier en appuyant, ce qui va bien, soit même dans la refente pour scier en soulevant, sans danger pour la charnière puisque l'anse de gaze la relève et la protège. La fine lame d'une scie d'horloger travaillerait plus sûrement que le fil de Gigli. — Il n'est pas difficile non plus d'engager une lame de scie à arbre dans l'espace interosseux, les dents à l'envers, et de scier toute l'épaisseur du tibia : la grosse partie tombe quand le trait arrive à la refente et la scie achève lentement de diviser la face interne du tibia sans mordre la charnière périostique soulevée par le ruban. La plaquette relevée, il reste à scier définitivement les 60 mm de péroné et les 10 mm de tibia que le dernier trait vient de laisser en trop.

De ce que la plaquette osseuse simplement munie de sa charnière nourricière peut s'enter sur les bouts des os, l'on a conclu que le pédicule périostique suffirait toujours et qu'il était inutile de conserver la peau qui y adhère, peau sans doublure notable et manifestement peu propre à fournir un infatigable moignon d'appui. Les succès récents et incontestés dont j'ai eu connaissance (P. Duval), ont été obtenus à l'aide d'un lambeau postérieur, semelle doublante longue, large et épaisse, ramenée d'arrière en avant par-dessus la mince et dure semelle osseuse couchée obliquement de dedans en dehors et en arrière, et suturée au péroné par son extrémité.

Dans ce procédé à lambeau postérieur étoffé, la face interne du tibia qui a fourni la plaquette a été dépouillée de sa peau mais ne doit pas l'avoir été du tissu conjonctif sous-cutané, utile doublure vasculaire.

En *a parte*, laissez-moi répéter mon antienne : pour avoir à la jambe, n'importe à quelle hauteur, des *moignons d'appui*, d'appui total et constant, comptez surtout sur les lambeaux postérieurs comprenant toutes les parties molles, périoste y compris, privés de nerfs, bien taillés et bien suturés.

ARTICLE XI

AMPUTATION TOTALE DE LA JAMBE — DÉSARTICULATION DU GENOU[1]

Je crois devoir décrire, dans cet article, et la simple désarticulation, et les amputations intra ou sus-condyliennes, sans ou avec ostéoplastie rotulienne ou tibiale, dans lesquelles on se borne à raccourcir le fémur, après avoir pratiqué la désarticulation par l'un des procédés habituels. Dans la désarticulation comme dans l'amputation sus-condylienne, on peut sacrifier la rotule ou au contraire la garder, soit pour la laisser en place devant l'os, abandonnée aux tractions du triceps, soit pour la souder, après avivement, à la surface de section du fémur. Nous verrons qu'on a même appliqué à celle-ci, un fragment tibial suspendu au ligament rotulien. De là un certain nombre de procédés qu'il convient néanmoins de réunir dans le même article parce qu'ils reposent sur les mêmes données anatomiques et se ressemblent beaucoup, au double point de vue de l'exécution et du résultat définitif.

Quoi qu'en aient dit Hamilton et Stephen Smith[2], je pense qu'il ne saurait être question d'opposer sérieusement l'amputation totale de la jambe aux diverses amputations partielles qui se pratiquent de nos jours, sur ce segment du membre inférieur. Au contraire, il y a lieu de se demander si la désarticulation du genou et l'amputation de l'épiphyse fémorale inférieure sont préférables à la véritable amputation de cuisse et si, par conséquent, elles méritent des études d'amphithéâtre.

Relativement à la mortalité, si grande et si redoutée avant la vulgarisation de la méthode antiseptique, je ne puis rien décider. Voici des chiffres trop vieux et trop discordants : statistique défavorable de Panas (Genou, *Dict. de méd. et chir. pra.*), 33 succès sur 137 cas ; statistique favorable de Brinton (*American Journal*, 1876), 111 succès sur 164 cas, dont 117 opérés en Amérique.

Au point de vue de l'utilisation du moignon, deux cas se présentent. Tantôt on veut faire marcher le mutilé sur l'ischion, comme après une amputation ordinaire de la cuisse : la désarticulation du genou conserve un plus long bras de levier pour mouvoir l'appareil, et un muscle puissant (adjuvant du psoas et du tenseur du *fascia lata*), le droit antérieur, pour projeter le tout en avant. C'est un avantage qui persiste même quand on enlève et la rotule et les condyles.

Tantôt on désire que le bout du moignon puisse transmettre directement le poids du corps. Cela n'est jamais possible, que je sache, après

1. Brasdor et Hoin, *Mém. d'Ac. de chir.*, V. — Velpeau, *Archiv. de méd.*, 1830, et *Médecine opératoire*, II, 510. — Baudens, *Bull. de l'Ac. de méd.*, I.
2. Mac Cormac, *Dublin quarterly Journal*, n° XVIII, 1870.

l'amputation dans la diaphyse fémorale. Naguère cela se voyait déjà quelquefois après la désarticulation du genou, particulièrement chez les enfants, mais aussi chez les adultes. Je disais quelquefois (aujourd'hui je dis souvent, ordinairement) parce que les trois premiers moignons que j'ai vus avaient fini tous trois par refuser le service. Ils étaient devenus coniques dans le sens pathologique du mot, sans qu'il y eût atrophie de l'extrémité fémorale, comme cela a déjà été observé.

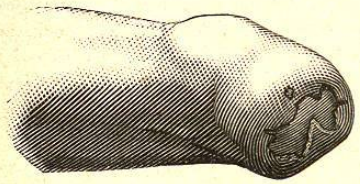

Fig. 513.

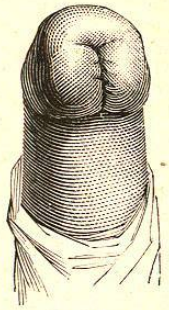

Fig. 514.

Fig. 513. — Désarticulation du genou, moignon conique dans le sens pathologique du mot, impotent, douloureux, ulcéré, ayant nécessité l'admission du malade à Bicêtre.
Fig. 514. — Bon moignon du genou, relevé, vu en dessous, pour montrer la place et la forme de la cicatrice, après l'incision de Stephen Smith (d'après Bryant).

Tout en admettant avec Skey contre Liston (*British and foreign med. chir. Review*, 1851, VII, p. 292) qu'un moignon est d'autant plus utile et plus puissant qu'il est plus long, il faut reconnaître que la conservation totale du fémur a quelques petits inconvénients. La difformité consécutive à l'amputation totale de la jambe est difficile à cacher quand on veut faire marcher le blessé sur le bout du moignon. Car, à défaut de hamac parfait, on est obligé d'adapter à celui-ci un coussin épais qui l'allonge très notablement. Cet allongement, dissimulé dans la station debout, saille désagréablement en avant lorsque la jambe artificielle est fléchie; on la croirait luxée en arrière, pendant la station assise. On peut bien éviter cet inconvénient-ci en abaissant la fausse articulation du genou, mais cela raccourcit la jambe et allonge la cuisse; c'est encore disgracieux lorsque les membres sont pliés.

La désarticulation du genou, au point de vue de la rétractilité secondaire des parties molles du jarret, a les inconvénients des amputations faites à l'extrémité périphérique d'un segment de membre. Aucune adhérence normale ne peut entraver la rétraction des muscles biceps, demi-tendineux, droit interne et couturier. Le muscle demi-membraneux conserve son tendon réfléchi. — Les vastes interne et externe deviennent inutiles. Au contraire, le droit antérieur qui procède du pelvis, reste actif et précieux

pour lancer le moignon en avant, de concert avec le psoas et le tenseur du fascia lata; et quand on conserve la rotule, il faut en ménager les ligaments latéraux par l'intermédiaire desquels le muscle agira sur le fémur. De même, quand on enlève cet os, on doit serrer ses bords de près et respecter attentivement les mêmes expansions latérales qui rattachent aux condyles les muscles vastes et le tendon droit lui-même. Autrement, l'ensemble de ces muscles libres se retirerait et pourrait même entraîner la rotule à une grande hauteur devant le fémur (fig. 513). — Il faut noter ici qu'après une désarticulation comme celle du genou, dans laquelle on ne garde ordinairement que des téguments, il ne peut se former au bout de l'os un foyer inodulaire qui soude et fixe solidement les extrémités peu ou pas saillantes des tendons et muscles divisés.

On l'a dit il y a longtemps déjà, les téguments de la partie antérieure du genou, habitués à la fatigue et à la distension, se replient naturellement sous les condyles du fémur après la désarticulation. Je crois que, malgré la réaction actuelle, la majorité aime encore mieux les employer sous forme de lambeau ou de manchette que de tailler, aux dépens du mollet qu'il faut avoir disponible, l'énorme lambeau postérieur historique, difficile à couder, rétractile, exposé à la mort partielle si l'on y garde la tête du soléaire. La face disséquée des téguments antérieurs est presque naturelle, tant sont rares ses relations vasculaires avec les parties sous-jacentes, condition jugée autrefois défavorable à l'infection purulente. La peau qui avoisine le genou est épaisse et vivace; néanmoins, taillée en lambeau trop long ou trop étroit, elle peut se gangrener, surtout si elle a été préalablement altérée par la contusion.

Étant donnés les usages présumés et désirés du futur moignon, on est amené à penser que le procédé d'élection doit donner une cicatrice placée en arrière et, si c'est possible, dans l'échancrure des condyles. C'est indiquer : 1° l'*incision elliptique* à point culminant postérieur (Baudens); 2° le *lambeau antérieur* unique, ou prédominant sur un très court lambeau postérieur complémentaire.

Autrefois, la réunion immédiate n'était pas à tenter. Tout le monde, en prévision d'une vaste et longue suppuration, s'évertuait à ouvrir préventivement ou à extirper les sinus de la synoviale, à enlever les cartilages des condyles et à emporter la rotule elle-même, pour éviter les inconvénients que J.-L. Petit a si bien signalés. Tout en sachant que, malgré l'ablation de la rotule, le contact restait parfois irréalisable, à cause de l'épaisseur du tendon du triceps, je conseillais alors de relever les téguments antérieurs jusqu'au-dessus de la rotule, pour enlever cet os en même temps que la jambe malade. Cela m'avait fait reconnaître les difficultés d'un retroussis suffisamment étendu, spécialement chez les femmes grasses, dont le côté interne du genou est garni d'un épais coussinet adipeux. Je m'étais donc arrêté à tailler un grand lambeau antérieur complété par un petit postérieur, ayant appris, du reste, que cette coupe des parties molles avait été

ordinairement employée dans les nombreuses désarticulations du genou pratiquées en Amérique. Aujourd'hui que la conservation de la rotule est possible et conseillée, je préfère l'incision elliptique simple de Baudens (fig. 517), débridée s'il le faut en arrière.

L'*interligne articulaire* du genou est très facile à sentir de chaque côté du ligament rotulien, surtout si l'on imprime, pendant l'exploration, quelques mouvements de rotation à la jambe demi-fléchie. Quand les téguments

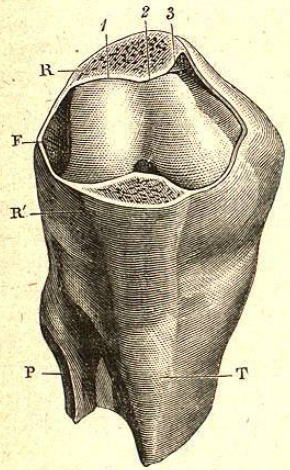

Fig. 515. — Coupe transversale de la rotule et de ses ligaments latéraux. Le genou a été fléchi ensuite. Le fragment supérieur de la rotule resté dans l'extension soulève la capsule par son épais bord interne (3) et forme là un espace tout préparé pour faire un clapier.

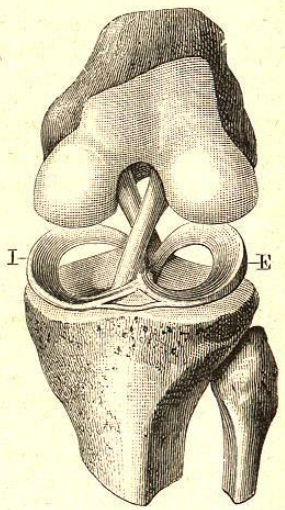

Fig. 516. — Squelette et ligaments intérieurs du genou (préparation sèche de Richelot).

seront relevés, il faudra toucher de nouveau l'interligne, pour l'attaquer en avant, à plein tranchant.

Cette attaque devra se faire, non pas comme pour traverser la jointure, mais comme s'il s'agissait de fendre le fémur de bas en haut. C'est le moyen sûr de passer au-dessus du ligament adipeux et des ménisques, que l'on recommande d'enlever avec le tibia. Aussitôt que le couteau a touché les bords de la trochlée fémorale, il doit se porter successivement et à gauche et à droite, le plus loin possible en arrière, en coupant les ligaments latéraux juste *sur le rebord cartilagineux* condylien, *au-dessous* de leur insertion osseuse, *au-dessus* de leur adhérence aux ménisques.

Le ligament croisé antérieur, rendu accessible par la flexion de la jambe, est coupé bas, au-devant et près de l'épine tibiale. Le ligament

croisé postérieur et le ligament postérieur proprement dit sont ensuite désinsérés du tibia, toujours avec la précaution d'enlever les ménisques et de ne pas en laisser des copeaux dans la cavité du moignon.

A. — Simple désarticulation du genou.

Incision elliptique.

Le malade a le siège au bout du lit; le membre sain est fléchi et écarté par un assistant. Un autre assistant soutient le pied et la jambe à amputer. Ayant en face l'aide rétracteur, vous vous placez sur le côté du membre malade, de manière que la jambe à enlever soit à votre gauche. Vous êtes donc *en dehors de la jambe gauche* ou *en dedans de la jambe droite*, prêt à saisir une lame de 12 à 15 centimètres.

Cherchez l'interligne articulaire de chaque côté du ligament rotulien; estimez l'épaisseur ou diamètre antéro-postérieur du jarret, et marquez, en avant de la crête du tibia, le point infime de l'ellipse, à un diamètre au-dessous de l'articulation. Marquez de même

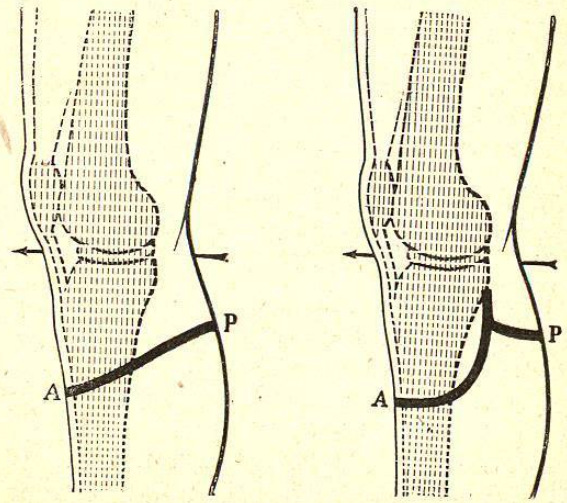

Fig. 517 et 518. — Désarticulation du genou. Tracés de l'incision elliptique et des lambeaux, grand antérieur et petit postérieur. — Dans l'un et l'autre procédé, le point A est à *un diamètre*, le point P à un *demi-diamètre* au-dessous de l'interligne.

le point culminant derrière le mollet, à un demi-diamètre au-dessous de l'interligne, c'est-à-dire à égale distance de cet interligne et du point infime. Enfin, tracez l'ellipse à la teinture (fig. 517) et remarquez bien qu'elle est inclinée à 30 degrés seulement sur le plan supposé d'une coupe circulaire (**a**).

1° *Incision tégumentaire.* — Tenant la jambe à pleine main gauche et la tordant à droite, vous attaquez sa face gauche, c'est-à-dire à votre gauche, avec le milieu du tranchant dirigé, la pointe basse, suivant l'obliquité faible de 30 degrés. Venez au point infime,

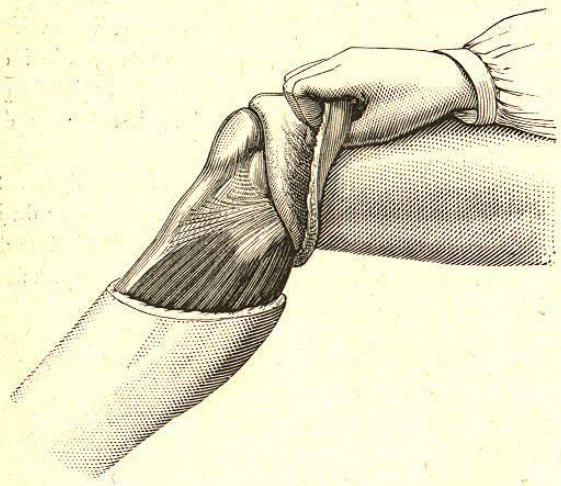

Fig. 519. — Désarticulation du genou. Incision elliptique. Manière, pour l'aide, de relever le lambeau à travers un linge, même jusqu'au-dessus de la rotule, ce qui n'est possible que sur un sujet maigre et ce qui ne doit se faire que dans des cas exceptionnels où l'on veut enlever cet os ou scier les condyles.

devant la crête tibiale, et remontez symétriquement sur la face droite, pendant que la jambe est amenée dans la rotation à gauche. Vous avez fait ainsi, d'un trait, les trois quarts antérieurs de l'ellipse. — Immédiatement, passez le couteau sous le jarret, afin de le remettre dans la partie initiale de la première incision et, tenant toujours l'instrument dans le plan oblique indiqué, complétez, en tirant et sciant au besoin, la section elliptique (**b**).

2° *Dissection et retroussis des téguments.* — Abandonnez complètement la jambe à l'assistant qui la soutient. Occupez-vous de

bien couper les adhérences celluleuses des téguments sur toute la périphérie, spécialement en arrière où la peau doit être rétractée par glissement ne pouvant l'être par renversement. Ensuite, retroussez la partie antérieure de la manchette. Saisissez-en donc le bord entre le pouce et les doigts gauches; disséquez-le avec le bout du couteau qui peut mordre l'aponévrose et le périoste, plutôt que de ne pas laisser au tégument toute l'épaisseur de sa doublure celluleuse. Ne vous arrêtez, dans ce retroussis, que lorsque la pointe de la rotule sera accessible. Pour remonter assez haut, ne craignez pas d'entailler les lames fibreuses qui sont de chaque côté et en arrière des condyles (**c**).

3° *Désarticulation.* — Enfin, confiez à l'aide rétracteur la peau relevée devant la rotule. De la main gauche, redevenue libre, reprenez la jambe et tenez-la d'abord *modérément* fléchie. — Détachez l'index droit à la recherche de l'interligne, en dehors du ligament rotulien. Renseigné, attaquez celui-ci à plein tranchant et en travers, près de la pointe rotulienne, en dirigeant le taillant au-dessus de l'interligne, vers les lèvres de la trochlée, qui l'arrêteront bientôt. Sans désemparer, poussez le couteau sur la lèvre gauche et le *rebord cartilagineux* du condyle qui la prolonge en arrière, rebord qui apparaît dans la plaie et que vous suivez de l'œil pour le suivre du tranchant et diviser dessus la capsule et le ligament latéral. Incisez ainsi en poussant le couteau *jusqu'en arrière*, ce que l'augmentation progressive de la flexion rend facile. Puis, ramenez votre lame en avant sur la lèvre trochléenne droite; abaissez le manche en tirant et, manœuvrant de même, sciant et fléchissant progressivement, divisez capsule et ligament latéral droit, *sur le rebord cartilagineux* du condyle, *jusqu'en arrière.* — Un coup de pointe ayant achevé de détacher le ligament adipeux, le ligament croisé antérieur apparaît grâce à la flexion et à la luxation en avant que votre main gauche, lestement remontée derrière le jarret, impose à la partie supérieure de la jambe. Du bout du couteau tombant à pic sur le tibia-billot, coupez ce ligament croisé antérieur : le tibia viendra à vous, montrant ses plateaux encadrés des ménisques, amenant le pied du ligament croisé postérieur que vous désinsérerez. Cela fait, portez avec précaution le plat de la lame au contact du large ligament postérieur, juste au-dessus des ménisques; faites mordre pour raser la face postérieure du tibia et, après que la jambe

aura été relevée, pour sortir carrément à travers les jumeaux, dans la partie culminante et postérieure de l'incision elliptique, à quelques centimètres au-dessous des condyles (d).

Là se borne la désarticulation du genou réduite à sa plus grande simplicité. Il n'y a plus qu'à lier les vaisseaux, l'artère poplitée et quelquefois un grand nombre d'artérioles.

Les lèvres de la plaie seront rapprochées d'avant en arrière, de manière à produire une cicatrice transversale postérieure qui se raccourcira singulièrement dans la suite. Un drainage très soigné me paraît indispensable. Peut-être devrait-on passer un tube transversal sous le tendon du triceps, dans le cul-de-sac synovial, sus-rotulien. Je rappelle seulement qu'autrefois on extirpait les parois synoviales, les cartilages, la rotule entière. Avec l'asepsie et les agents antiseptiques, ces précautions ne sont plus nécessaires.

Au contraire, je pense qu'au genou comme ailleurs, quel que soit le pansement, si l'on veut obtenir une réunion rapide et la fixation sur place des parties profondes, il faut immobiliser le moignon extérieurement et intérieurement ; on y arrive par une compression modérée mais générale, d'un bout à l'autre de la cuisse, qui mate les muscles en entravant leurs contractions.

Notes. — (a) Si vous n'osez pas employer la teinture devant les juges d'un concours, tenez le bout du pouce gauche sur le point le plus bas de l'ellipse et, en attaquant avec le tranchant sur le côté éloigné du membre, souvenez-vous de l'inclinaison à 50 degrés, pas davantage, que doit avoir l'ellipse. La tendance générale des débutants est de donner trop d'obliquité à l'incision, ce qui les conduit ensuite beaucoup trop haut dans le creux du jarret.

En disant que la partie basse de l'ellipse doit être à un diamètre au-dessous de l'interligne, je parle en général, pour les sujets de tout âge et de toute taille. Sur un adulte ordinaire, un diamètre équivaut à environ cinq travers de doigt. La pointe rotulienne se trouve à un doigt au-dessus de l'interligne et la tubérosité antérieure du tibia à un doigt au-dessous. C'est donc à six doigts de la rotule, à cinq de l'interligne et à quatre de la tubérosité antérieure qu'il faut couper la peau devant la crête tibiale, sur un sujet moyen.

(b) Quelques-uns préféreront renverser l'ordre des deux temps de l'incision tégumentaire et commencer sous le membre, comme on le fait ordinairement dans la méthode circulaire. Peu importe, pourvu que le couteau soit tenu dans l'obliquité convenable. Trop d'obliquité amène défaut de peau en arrière ; trop peu, difficulté extrême pour atteindre l'interligne.

(c) On peut notamment détacher avec la peau antéro-interne les lames de la patte d'oie, surtout la superficielle, celle du couturier.

Il ne faudrait pas hésiter à fendre la peau en arrière, si l'on ne pouvait obtenir autrement une rétraction suffisante de la manchette, ce qui arrive chez les *femmes grasses*. Le plus souvent la lèvre postérieure se trouve suffisamment refoulée par la flexion même dans laquelle on place la jambe pour désarticuler. — Si l'épaisseur de la graisse fait prévoir de grandes difficultés pour relever la manchette, il faut abandonner l'incision elliptique et employer le procédé à deux lambeaux décrit ci-après.

(d) Après que le couteau est engagé, il est possible de faire comprimer immédiatement les vaisseaux poplités par un aide qui saisit, entre le pouce et les doigts, toute l'épaisseur du petit lambeau musculaire taillé avec la chair des jumeaux.

L'incision elliptique, chez les sujets gras à jarretière étranglée, ne permet malheureusement pas de relever les téguments d'une manière suffisante pour atteindre l'interligne. Sans débridement postérieur, la désarticulation sus-rotulienne et l'abrasion des condyles deviennent plus que difficiles.

Dans ces cas, la raquette à queue postérieure de Stephen Smith (p. 647, fig. 528) et les deux lambeaux sont avantageusement employés.

Grand lambeau antérieur, petit postérieur.

Des deux lambeaux, le principal, le plus long et le plus large, est l'antérieur, cutané par nécessité, arrondi, large et long comme le lambeau fourni par l'incision elliptique, c'est-à-dire descendant à *un diamètre* au-dessous de l'interligne ; l'accessoire, le plus court et le plus étroit, est le postérieur, musculo-cutané, à peu près carré, ayant sa limite inférieure, comme le point culminant de l'ellipse, située à un *demi-diamètre* de l'articulation (fig. 518, p. 631).

En raison du glissement que subira la peau après les incisions, il est inutile, il est mauvais, de commencer les têtes du contour du lambeau antérieur à la hauteur de l'interligne. On les tiendra à un travers de doigt au-dessous de ce niveau : les lambeaux n'en seront plus courts qu'en apparence ; ils en seront mieux nourris et plus enveloppants en réalité. La largeur du lambeau antérieur doit dépasser, d'un doigt de chaque côté, la demi-circonférence antérieure du membre et atteindre, en dehors et en dedans, une ligne tombant à plomb du *bord postérieur* du condyle correspondant. Cela place le bord interne du lambeau à un grand travers de pouce derrière le corps du tibia et le bord externe sur le péroné.

Le lambeau postérieur se taille en deux temps : sa peau est divisée d'abord suivant une ligne transversale ou légèrement convexe en bas. Ce n'est qu'en sortant, après la désarticulation, que le couteau divise les muscles, nerfs et vaisseaux.

Opération. — On se place et l'on opère comme pour l'incision elliptique : en dedans de la jambe droite, en dehors de la gauche. Un aide soutient la cuisse ; un autre le pied, s'il existe encore. L'exploration est faite, les repères sont marqués.

1° Tenant à pleine main gauche la jambe à peu près étendue, et la tordant à droite pour découvrir le côté gauche du genou, atta-

BIBLIOTECA FAC. DE MED. U.A.N.L.

quez à un doigt au-dessous de l'interligne, derrière la tubérosité interne du tibia (jambe gauche) ; derrière la tête du péroné (jambe droite) ; descendez longitudinalement, à distance le long du corps du tibia (jambe gauche), sur le péroné (jambe droite). Ne recourbez pas votre incision avant d'être descendu presque au niveau de la limite inférieure assignée au lambeau. Alors, à mesure que vous et vos aides ramenez le membre en rotation à gauche, traversez devant la jambe et remontez du côté opposé, symétriquement, à la hauteur de votre point de départ. Ce contour doit être bien incisé. — Tout de suite passez le couteau sous le jarret et coupez à bonne hauteur, les téguments et toute la graisse à peu près en travers.

2° Disséquez et relevez le lambeau antérieur aussi bien doublé que possible ; veillez à ce que rien n'entrave la rétraction du lambeau cutané postérieur. Bientôt l'interligne sera accessible ; vous pourriez même remonter plus haut, si quelque imprévu vous faisait désirer de découvrir la rotule : il suffirait de prolonger les fentes latérales.

3° La désarticulation comme ci-dessus, page 633.

B. — Désarticulation du genou avec ablation des condyles, etc.

En supposant qu'on ne puisse ou qu'on ne veuille employer le mollet pour en former un très long lambeau postérieur, le procédé qui vient d'être décrit en dernier lieu s'impose ici.

L'opération consiste donc à tailler un grand lambeau antérieur cutané, arrondi, destiné à se replier sous la surface de section du fémur et à s'unir en arrière, avec un lambeau postérieur complémentaire, charnu, court et à peu près carré. Les deux courtes fentes latérales qui séparent les lambeaux sont destinées à permettre de relever suffisamment les téguments antérieurs pour enlever la rotule en désarticulant, et à faciliter le sciage de l'épiphyse fémorale. C'est le procédé de Carden (1846, *On amputation by single flap*), dans ce qu'il a d'essentiel : section du fémur sans ouverture du canal médullaire, ablation de la rotule et conservation des téguments antérieurs pour servir d'appui.

Les adhérences aux faces latérales des condyles que conservaient la rotule et le tendon tricipital après la simple désarticulation vont être sacrifiées, et par conséquent les dangers de la rétraction primitive et secondaire du droit antérieur vont augmenter. J'estime qu'il faut garder un doigt de peau en plus pour parer à cet accroissement de rétractilité.

Donc, au lieu de ne donner au lambeau antérieur qu'un diamètre de longueur à partir de la section osseuse, nous y ajouterons un travers de

doigt. Nous avons vu que, sur un sujet moyen, le diamètre en question était d'environ cinq travers de doigt, près de 10 centimètres. En conséquence, le contour de notre lambeau antérieur croisera la crête tibiale, à un diamètre plus un doigt, soit six doigts au-dessous de la future section osseuse, 10 à 12 centimètres : le tégument postérieur sera divisé en travers, à mi-distance de cette même section. Telle sera la longueur *réelle* des lambeaux. Leur longueur *apparente* pourra varier singulièrement selon que les fentes latérales remonteront plus ou moins haut. Comme, à mon avis, elles ne doivent guère excéder le niveau de l'interligne situé à deux doigts du trait de scie, il arrivera que les lambeaux seront réduits *en apparence*, l'antérieur à quatre doigts, le postérieur à un seul, sans avoir rien perdu de leur longueur utile et réelle. L'antérieur n'en sera que moins exposé à la gangrène, surtout si l'opérateur lui a donné une largeur prédominante, comme il convient. — En ne faisant pas remonter les fentes latérales sensiblement au-dessus de l'interligne, le sciage est un peu moins facile, mais l'enveloppement des angles latéraux de la section osseuse est bien mieux assuré.

Je rappelle que le lambeau antérieur doit s'étendre en largeur jusque *derrière* les condyles, c'est dire que les fentes latérales doivent descendre : l'externe sur le péroné ; l'interne, comme pour venir longer à distance, à 2 grands centimètres en arrière, le bord interne du corps du tibia. Ces deux fentes quoique symétriques ne sont donc pas diamétralement opposées : chacune d'elles est à un travers de doigt en arrière des extrémités de la demi-circonférence antérieure du membre, extrémités qu'il est bon de marquer après les avoir déterminées à l'aide d'un ruban.

Voici les divers temps de l'opération, dans l'ordre où ils se succèdent :

1° Incision du contour du large lambeau antérieur ; section transversale des téguments du jarret ; dissection et relèvement du lambeau antérieur. 2° Désarticulation par-dessus la rotule et, en sortant en arrière, section des muscles jumeaux et des vaisseaux. 3° Toilette de l'épiphyse fémorale et sciage. — L'on sait que l'ablation de la rotule n'est plus obligatoire.

Si c'est un aide qui comprime la fémorale, on lie les vaisseaux avant de scier le fémur.

Grand lambeau antérieur, petit postérieur.

Le malade, les aides, le chirurgien, se placent comme pour la désarticulation simple.

Tenez-vous donc sur le côté, de manière que la jambe malade soit à votre gauche. Explorez l'articulation, les bords postérieurs des condyles, l'interligne articulaire. A deux doigts plus haut passera la scie ; mesurez le diamètre antéro-postérieur et marquez

l'extrémité du lambeau devant la crête tibiale, à un diamètre plus un doigt de la future section osseuse, c'est-à-dire, sur un adulte ordinaire, à quatre travers de doigt de l'interligne.

Vous êtes placé en dedans du membre droit ou en dehors du membre gauche, armé d'une lame de 12 ou 15 centimètres. Un aide soutient la cuisse, un autre le pied; ils suivront les mouvements que vous imprimerez à la jambe.

1° *Formation des lambeaux.* — Tenant la jambe à peu près étendue, à pleine main gauche, et la tordant à droite pour découvrir le côté gauche du genou, attaquez derrière le condyle, à peine au-dessus de l'interligne. Descendez longitudinalement, presque jusqu'au niveau de la limite du lambeau. Recourbez votre incision à mesure que votre gauche, aidée de l'assistant qui soutient le pied, substitue à la rotation droite la rotation gauche qui vous permet de remonter derrière le condyle droit, à la hauteur voulue. — Immédiatement, passez le couteau sous le jarret et coupez les téguments en travers, à mi-distance entre le futur trait de scie et l'extrémité du lambeau antérieur (**a**).

Abandonnez complètement la jambe à l'assistant qui déjà la soutient; après avoir soigneusement détruit les adhérences cellulo-fibreuses des téguments, dans toute la longueur des incisions, occupez-vous de disséquer et de relever le lambeau antérieur. Saisissez-en donc le bord du bout des doigts gauches, en y comprenant, si vous pouvez, les lames de la patte d'oie; décollez avec la pointe tranchante la face profonde du lambeau des parties ostéo-fibreuses sous-jacentes, afin de découvrir complètement la rotule. Avant d'y parvenir, vous apercevrez sans doute que sur les côtés et en arrière, dans les

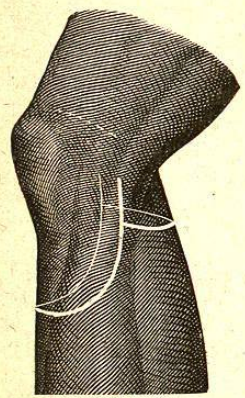

Fig. 520. — Désarticulation du genou suivie de l'ablation des condyles. Tracé d'un grand lambeau antérieur complété par un petit postérieur. Un trait pointillé et fin indique le niveau de la section osseuse.

fentes latérales, quelques brides fibreuses retiennent encore la peau prérotulienne; vous devrez trancher ces obstacles hardiment, gardant le plus possible de la genouillère aponévrotique comme doublure à la peau. Pour amener la rotule au jour, vous confierez le lambeau à l'aide rétracteur dont l'autre main retire par glissement les téguments du jarret. Vous fléchirez vous-même la jambe, et, après quelques coups de pointe, la désarticulation sus-rotulienne sera rendue possible (fig. 519, p. 632).

2° *Désarticulation.* — Vous tenez donc la jambe *fléchie et pendante* pour amener la rotule et rendre accessibles les arrière-condyles; vous pouvez, d'un trait unique, saccadé, trépidant, mais non interrompu, ouvrir l'articulation sur les côtés et en avant, en passant par-dessus la rotule (**b**). Attaquez la capsule à gauche, le plus en arrière possible, juste *sur le rebord cartilagineux* du condyle, c'est-à-dire au-dessus du ménisque et, tout en secouant la main et marchant à mesure que vous apercevez le cartilage dans la plaie, venez en avant vers le bord latéral correspondant de la rotule; rasez ce bord et libérez-le en remontant pour aller attaquer et trancher le tendon tricipital, en secouant le couteau avec vigueur. Sans désemparer et coupant toujours à fond, descendez à droite de la rotule *sur le rebord du condyle* droit et incisez la capsule dessus jusqu'en arrière (**c**).

Terminez la désarticulation à l'ordinaire, divisant le ligament adipeux, le croisé antérieur à pic devant l'épine tibiale; puis, après propulsion de l'extrémité supérieure du tibia, le croisé postérieur; enfin, engagez le plein tranchant entre le ligament postérieur proprement dit et le tibia, pour raser un instant cet os et sortir enfin carrément à travers les jumeaux, au niveau de la section cutanée postérieure. — Si le mode hémostatique employé ne vous inspire pas une confiance absolue, liez les vaisseaux.

3° *Toilette et sciage.* — Procédez alors à la toilette de l'épiphyse fémorale. Sur les côtés seulement existent encore des adhérences fibreuses très solides qui relient au fémur le muscle triceps. Au lieu de les couper haut et de provoquer ainsi une rétraction excessive, détachez-les des faces latérales des condyles en serrant l'os de près (**d**).

Si vous êtes obligé de scier un tant soit peu au-dessus des condyles, il vous faudra dresser la cuisse et prendre le grattoir pour décoller, dans l'étendue nécessaire, les insertions supérieures du ligament postérieur (**e**).

Où et comment faut-il scier le fémur? Chez les jeunes sujets,