autant que possible au-dessous du cartilage de conjugaison et par conséquent dans les condyles. Il convenait jadis d'abraser ensuite les becs tranchants que forment en arrière ces éminences restées saillantes de chaque côté de l'échancrure, et même de racler le cartilage du bord supérieur épargné de la trochlée.

Chez les adultes, je crois que le mieux est de scier à quelques millimètres au-dessus des condyles.

Tout étant prêt, les lambeaux enveloppés, relevés et solidement embrassés dans les mains de l'aide qui doivent aussi fixer le corps du fémur horizontal, vous saisirez l'un des condyles dans les mors du davier à double articulation, tenu de la main gauche. Alors, vous attaquerez la face antérieure de l'os, notablement au-dessus de la trochlée, à la hauteur nécessaire pour que le trait, mené perpendiculairement au fémur dans le sens antéro-postérieur, mais parallèlement à l'interligne dans le sens transversal, vienne aboutir près et au-dessus des condyles (f).

A plusieurs points de vue, il est avantageux de chantourner. Si donc vous avez à votre disposition une bonne lame étroite, vous pourrez la faire mordre juste au-dessus de la trochlée, entamer l'os obliquement en bas, puis recourber le trait en arrière et en haut, afin de sortir sur les limites des condyles, après avoir créé une surface de section cylindroïde faiblement convexe en bas et dont la génératrice dentée soit, dans son mouvement, toujours restée parallèle à l'interligne. Cette manière de scier me paraîtrait surtout recommandable, sur les jeunes sujets, si l'on voulait à la fois ménager le cartilage épiphysaire de croissance et abraser à la scie le cartilage d'encroûtement.

Même pansement que pour la désarticulation du genou : immobilisation, compression, drainage. Les fusées dans la cuisse étaient autrefois redoutables par leur fréquence et leur étendue.

Notes. — (a) Quand le lambeau antérieur a été commencé au niveau de l'interligne, le lambeau postérieur n'a qu'un doigt de longueur apparente. Plusieurs opérateurs seront tentés de le supprimer tout à fait; d'autres, tout en conservant ses angles latéraux, d'en faire le bord terminal légèrement convexe. Cela n'est pas indiqué si l'on veut faire marcher le mutilé sur le moignon, car, dans ce cas, il faut tout faire pour que la cicatrice soit maintenue en arrière du bord du fémur.

(b) L'incision des ligaments et de la capsule prend la forme schématisée par un oméga majuscule Ω, c'est-à-dire qu'elle se compose de deux longs tirets latéraux réunis en avant par un arc saillant en haut qui embrasse la rotule dans sa concavité.

(c) Il est moins élégant mais plus facile d'opérer autrement, savoir : trancher d'abord le tendon du triceps d'une entaille transversale, saisir la rotule de la main gauche, et, à mesure qu'on la rabat devant le tibia, diviser à gauche et à droite les ligaments latéraux. Ce qui importe, c'est de couper ceux-ci sans hésiter, entre leurs insertions fémorales et leurs adhérences aux ménisques, sur le rebord condylien ou dans la gouttière sus-jacente qui offre un moins bon appui au couteau.

(d) En prenant la précaution de garder ainsi de longs bouts des tendons, lames tendineuses et aponévroses qui environnent le genou, on rend possible leur réinsertion à l'extrémité de l'os scié. Si cette fixation se produit solide et rapide, c'est, entre autres avantages, une garantie sérieuse contre la conicité secondaire si fréquente et si redoutable.

(e) A aucun prix vous ne devez trouer ce ligament qui sépare si heureusement le vaste espace poplité du foyer opératoire. Le même instrument, le grattoir, la rugine, est sans doute ce qu'il y a de mieux pour traiter les parties fibreuses des faces latérales des condyles.

(f) On pourrait scier encore plus haut sans ouvrir le canal médullaire. On resterait, par conséquent, dans le tissu spongieux, renommé pour s'exfolier plus rarement et se modeler plus vite. La surface d'appui serait encore assez large.

Amputations ostéoplastiques fémoro-rotulienne et fémoro-tibiale.

Je dois dire quelques mots des *amputations ostéoplastiques* de Gritti et de Sabanejeff.

Le chirurgien de Milan s'est proposé de conserver la rotule dans le lambeau, et, après l'avoir dédoublée à la scie, dans le sens de l'épaisseur,

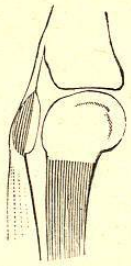

Fig. 521.

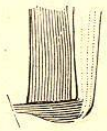

Fig. 522.

Fig. 523.

Amputation ostéoplastique fémoro-rotulienne de Gritti.

Fig. 521. — Indique quelles parties (blanches) du fémur et de la rotule on enlève.
Fig. 522. — Montre comment doit être appliqué le fragment rotulien sous le fémur.
Fig. 523. — Montre ce que j'ai vu une fois, c'est-à-dire la rotule soudée obliquement et, par la saillie de son bec, rendant le moignon intolérant.

pour enlever le cartilage et aviver l'os, de la souder à la surface de section du fémur. La partie sous-périostique de la rotule ainsi conservée n'a perdu aucun vaisseau; elle est donc dans de meilleures conditions de vita-

lité que le fragment calcanéen de Pirogoff. Pour la souder au fémur, il faut d'abord la mettre, puis la maintenir en contact avec la surface du trait de scie, c'est-à-dire lutter contre l'action continue du triceps.

Pour établir le contact, c'est-à-dire pour replier la rotule sous le fémur, il faut avoir scié environ *six centimètres* de cet os. Le maintien de cette adaptation sera d'autant plus difficile que le triceps sera plus distendu et plus libre de se rétracter. Les précautions les plus méticuleuses pour immobiliser le moignon, neutraliser les contractions du muscle et éviter l'amaigrissement, ne sont pas à dédaigner malgré l'assurance que nous avons maintenant d'obtenir une fusion solide et rapide des chairs et des os immuablement adaptés.

Les Anglais et les Allemands ont pratiqué un assez grand nombre d'opérations de Gritti, et les avis restent partagés.

Je continue à croire que la face cutanée de la rotule avec ses bourses muqueuses et sa sensibilité bien connue est peu capable de porter, alternativement avec l'autre jambe, *tout* le poids du corps pendant une marche de quelques heures renouvelée chaque jour. J'appréhende la nécessité d'avoir quand même à sa disposition un appareil d'appui sous-ischiatique pour laisser de temps en temps reposer la surface rotulienne endolorie des amputés véritablement actifs. Cependant, l'on bâte un âne sans lui écorcher l'échine et le crochet du bourrelier sait creuser le collier au droit de la saillie de l'épaule des chevaux maigres. Donc, il est relativement facile de construire et d'entretenir un coussin déprimé ou annulaire sur lequel s'appuie la partie périphérique du moignon et de la rotule tandis que le centre peu tolérant de cet os reste dans le vide.

Le Fort doutait aussi que, même la réussite opératoire étant parfaite, les mutilés pussent ordinairement marcher longtemps sur la rotule. Le moignon (schéma fig. 523) ne prouve rien à cet égard, puisque la rotule, au lieu de se souder horizontalement au fémur, comme on l'obtient maintenant avec de la propreté, des coupes planes et des sutures postérieures et latérales bien faites, s'était fixée obliquement et de sa pointe formait une saillie intolérante. L'opération avait été faite, en 1871, à Nancy, par un chirurgien allemand, sur un soldat français. Le moignon était beau, la cicatrice complètement postérieure, mais la saillie du sommet rotulien s'était toujours refusée à servir d'appui. Il m'a paru que le fémur n'avait perdu que ses condyles et, par conséquent, n'avait pas été assez raccourci, faute lourde.

Si l'on croyait devoir pratiquer cette opération ostéoplastique d'où résulte un bon moignon, au moins pour l'appareil ordinaire donnant appui à l'ischion, on taillerait de préférence les téguments comme dans l'amputation sus-condylienne, mais on aurait soin de garder dans le lambeau antérieur, avec la rotule, un bout du *ligament rotulien tibial* et les *toiles fibreuses latérales*.

La désarticulation terminée, on dédoublerait la rotule de la manière

suivante. Après l'avoir renversée devant la cuisse, le cartilage en l'air, on embrasserait ses angles latéraux dans les mors de mon grand davier couché à plat et suffisamment appuyé dans les parties molles préfémorales pour laisser excéder le plateau cartilagineux que la scie pourrait abraser, à plat, sans rencontrer le fer de l'instrument fixateur.

Pour adapter commodément la rotule avivée au bout du fémur et l'y maintenir sûrement, il faut, ai-je dit, raccourcir cet os-ci d'environ $0^{m},06$. Il en faudrait sacrifier moins si la rotule était située plus bas, par exemple à la hauteur de la tubérosité tibiale antérieure où s'attache l'extrémité inférieure de son ligament.

Sabanejeff crée cette rotule inférieure, plus large mais malheureusement triangulaire aussi, par un trait de scie transtibial descendant qui laisse adhérer au ligament rotulien et aux parties molles rétro-situées, une épaisseur d'os assez considérable dont la forme et l'étendue correspondent à toute la surface triangulaire qui se voit devant le chapiteau du tibia. Son lambeau antérieur destiné à se replier et s'appliquer sous les condyles à demi abrasés est donc ostéo-cutané. Un lambeau postérieur, musculo-vasculaire un peu plus court et carré est taillé pour découvrir l'articulation qu'il faut, si l'on veut imiter le chirurgien russe, attaquer par derrière et ouvrir largement pour exécuter la menuiserie osseuse.

Il m'a semblé que, pour couder facilement le lambeau et appliquer l'une à l'autre, sans résistance des muscles extenseurs, les deux surfaces osseuses vives, même en faisant mince la plaque tibiale, il fallait scier le fémur franchement au-dessus des condyles. Le sciage sus-condylien offre

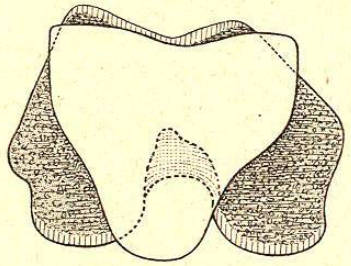

Fig. 524. — Montre combien s'applique mal le morceau triangulaire prétibial à une coupe fémorale transcondylienne, genou droit. — L'inventif Chevrier propose de tourner le fragment tibial en travers après avoir luxé la rotule en dehors (*Rev. de Chir.*, 1906).

au fragment tibial une surface bien suffisante; celle du sciage transcondylien est plutôt excessive (fig. 524).

Avant de recevoir quelques avis au point de vue opératoire, veuillez étudier mes figures 525 à 527 et lire leurs légendes.

La figure 525 vous montre le dessus du chapiteau tibial garni de ses ménisques et des racines des ligaments croisés.

Les amoureux d'anatomie liront la légende de la figure 526. Les opérateurs retiendront la situation, la direction et le trajet des traits de scie pour le Gritti, **it** et **it'** et pour le Sabanejeff **S** et **S'**. Faites bien attention à ce qu'emprunte au tibia, etc., le trait oblique ascendant **S**. Je dis ascendant, car j'ai tendance à le faire ainsi, contrairement à Sabanejeff et ses imitateurs qui craignent sans doute de diviser des parties fibreuses à la scie. Puisque l'os scié et mastiqué de sa propre sciure adhère bien par première intention, pourquoi n'en serait-il pas de même des autres tissus ?

Je trouve, en effet, simple et commode, après avoir dessiné au couteau et suffisamment mobilisé, disséqué, le lambeau antérieur ordinaire, de

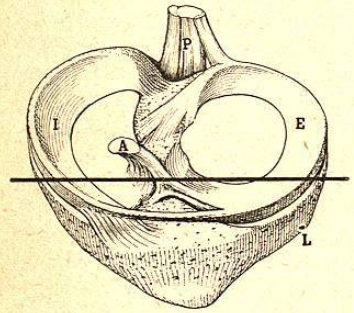

Fig. 525. — Vue à pic du chapiteau tibial et de l'appareil méniscal du genou gauche. — **I**, ménisque interne; **E**, l'externe fournissant deux expansions ascendantes aux lig. croisés; **A**, l'antérieur coupé et ramené en avant; **P**, le postérieur redressé en arrière.

On voit le ligament transverse interméniscal d'où s'élevait une ébauche de plan fibreux capsulaire tendant à séparer la graisse en masse intraarticulaire (ligament adipeux) et masse extraarticulaire située immédiatement derrière le ligament rotulien (fig. 526). — **L**, tubercule d'insertion du *fascia lata*.

La barre noire indique le trait de scie pour enlever en plaquette la face triangulaire antérieure du chapiteau tibial.

laisser la jambe étendue, de la coucher même sur une table servante et de manier la scie presque à plat et horizontalement, en attaquant sous la tubérosité tibiale pour ne m'arrêter qu'au fémur sans craindre d'attaquer les condyles puisqu'ils vont être sacrifiés.

Après le sciage sus-condylien, si l'on étale le lambeau ainsi créé, en prenant soin de maintenir la rotule à moitié visible, dans sa position normale d'extension, de l'empêcher de remonter et de se cacher tout à fait sous l'action du triceps, maintenant sans liens contre-extenseurs, on a l'aspect de fig. 527, p. 646. Au-dessus de la plaque tibiale triangulaire on voit les coupes des extrémités antérieures des ménisques et plus haut la masse adipeuse intracapsulaire dont la pointe ligamenteuse est tranchée. Cette masse cache la face postérieure du ligament rotulien et vous pouvez juger d'après la figure 526 quel bon, épais et doux coussin cet ensemble fait sous la plaquette tibiale, et deviner combien il est déraisonnable de garder de l'épaisseur à la tubérosité dont les laveuses et les parquetteurs connaissent l'intolérance.

Pour scier comme je l'indique, presque à plat, la jambe étendue, il faut embrasser la base du lambeau entre le pouce et l'index gauches pour la rétrécir et découvrir : en dehors le tubercule du *fascia lata* (Gerdy), en dedans la saillie y faisant pendant, afin de diriger le trait, comme on le voit en long et en large sur fig. 526 et 525. Une broche, une

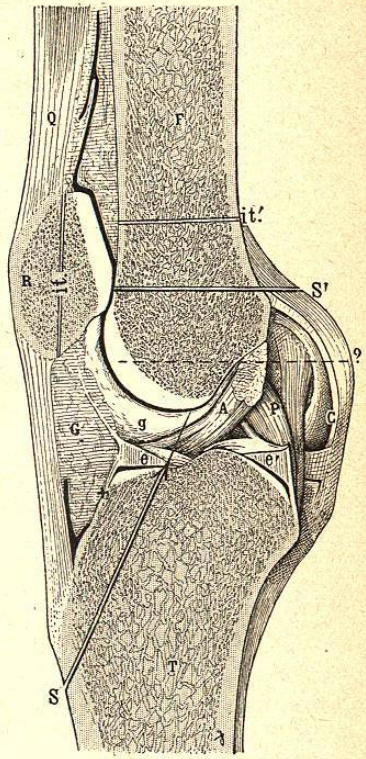

Fig. 526. — Coupe sagittale du genou gauche passant en dehors de son milieu. **F**, fémur; **R**, rotule; **T**, tibia. Le condyle externe est emporté : on voit la coupe du lig. croisé ant. **A** qui venait s'y insérer; le ménisque externe emporté également, n'a laissé que ses deux racines **e** et **e'** qui donnent chacune une expansion ascendante **e** au croisé ant. **A**, **e'** au croisé post. **P**. De celui-ci se sépare un faisceau qui ne croise pas et monte directement à la face intérieure rendue visible du condyle interne **C** dont la coque est ouverte et laisse voir la partie post. du ménisque interne. **Q**, tendon du quadriceps; de **R** à **S**, lig. rotulien et la cavité séreuse voisine de son insertion tibiale; **G**, la graisse située entre ce ligament et le plan capsulaire monté du lig. interméniscal; **g**, l'incomplète cloison médiastine intraarticulaire dite ligament adipeux.

it, **it'**, traits de scie pour l'opération italienne (Gritti).

S, **S'**, traits pour l'opération de Sabanejeff; **S** ne prend qu'une mince lame de tubérosité tibiale et **S'** est sus-condylienne; **?**, trait intracondylien pour la même opération, déconseillé parce qu'il donne une surface incongruente et trop bas située pour l'application facile de la plaquette tibiale.

longue aiguille droite enfoncée en travers sous la base du lambeau au devant et au contact du chapiteau tibial tout près de l'interligne, au point marqué d'une croix + (fig. 526), permet au plus maladroit de bien diriger la scie après qu'elle a mordu juste sous l'insertion du ligament rotulien, de manière à exciser une plaquette triangulaire à base supérieure d'une épaisseur égale en dedans et en dehors (10 à 15 mm au plus), à sommet inférieur plus mince encore. De la tubérosité tibiale il ne faut pour ainsi dire garder que l'écorce, afin que l'appui sur le coussin de l'appareil

soit donné non par cette tubérosité maladroitement conservée épaisse, mais par la face triangulaire, spongieuse, plane et large qui la surmonte et que matelasse si bien la graisse et le ligament rotulien.

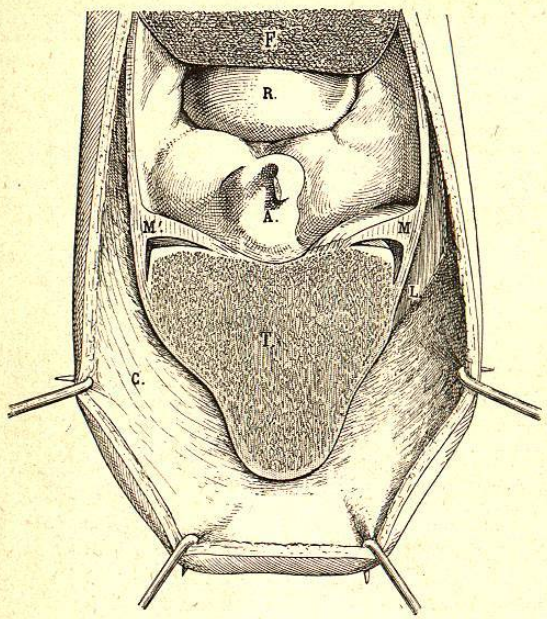

Fig. 527. — Paroi antérieure de l'articulation du genou droit vue d'arrière, préparée pour l'opération de Sabanejeff. — F, section fémorale sus-condylienne. Au-dessous, la moitié inférieure visible de la rotule R. Au-dessous, A, le lig. adipeux dont la pointe a été coupée et masses adipeuses boursouflant la synoviale, le tout empêchant de voir le ligament rotulien; M, racine antér. du ménisque externe; M' celle de l'interne; T, surface sciée de la plaque prétibiale. Les téguments distendus par quatre crochets sont doublés en dedans par les fibres tendineuses étalées du couturier C et en dehors par le *fascia lata* L.

Autres procédés de désarticulation du genou.

Les procédés de choix, longuement décrits plus haut, sont incontestablement les meilleurs quand on veut faire marcher le blessé sur le bout du moignon. Mais la forme extérieure et l'étendue du traumatisme peuvent contraindre l'opérateur à recourir à d'autres manières de tailler les parties molles. Comme la plupart de ces procédés de nécessité donnent une cicatrice terminale, ils exigent ensuite ordinairement l'emploi d'un cuissard à point d'appui sous-ischiatique.

Velpeau, qui fit beaucoup pour réhabiliter la désarticulation du genou, préconisait l'*incision circulaire* à trois ou quatre doigts au-dessous de la rotule. Cornuau et Blasius recommandaient la même méthode, mais celui-ci conseillait de réunir en fente antéro-postérieure pour placer la cicatrice entre les condyles comme avec deux lambeaux latéraux.

La difficulté d'atteindre et d'ouvrir l'articulation, après l'incision circulaire, a porté plusieurs chirurgiens à *fendre la manchette*, soit en dehors (Lacauchie), soit de chaque côté (Günther), soit même en arrière et en avant. Lorsque cette espèce de débridement est double, c'est la méthode à deux lambeaux égaux et carrés; quand il est simple, le résultat est celui de la raquette primitive : cicatrice termino-unilatérale. Je pense que si un débridement longitudinal est jugé utile, il faut le faire en arrière, où la cicatrice peut se prolonger sans inconvénient.

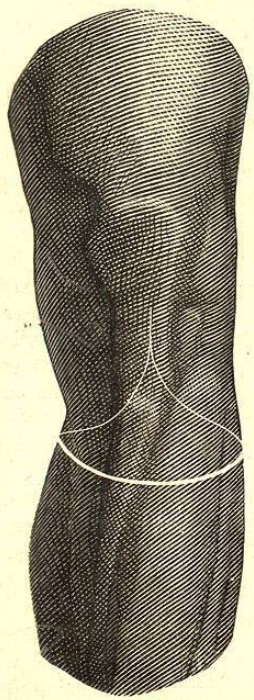

Fig. 528. — Tracé de l'incision de Stephen Smith pour la désarticulation du genou. Vue antérieure. C'est une raquette à queue postérieure qui remonte jusqu'au niveau de l'interligne.

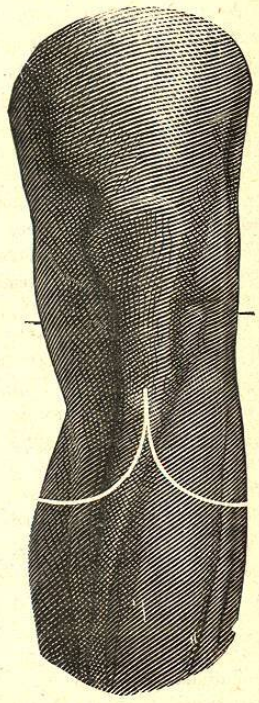

Fig. 529. — Tracé des deux lambeaux latéraux arrondis pour la désarticulation du genou. Vue antérieure du genou gauche. Les deux tirets noirs indiquent le niveau de l'interligne.

Stephen Smith (*Amer. Journal of med. sc.*, janvier 1870) est également de cet avis, car pour le genou, comme pour la jambe et pour la cuisse, il conseille une espèce de raquette améliorée, c'est-à-dire à branches convexes et arrondies, dont la queue remonte sur la ligne médiane postérieure. Ce procédé, dont se loue Bryant, et qui, exécuté dans les règles ordinaires, me paraîtrait recommandable, donne, en arrière, deux lambeaux latéraux cutanés et une manchette en avant (fig. 528).

A côté de la méthode circulaire il faut, considérant le résultat définitif, placer le procédé à *deux lambeaux* sensiblement égaux.

Faire ces lambeaux antérieur et postérieur, c'est chercher une cicatrice transversale et terminale, probablement la pire de toutes. Il est vrai que le lambeau postérieur pourra être entraîné et l'antérieur allongé par la rétraction, ou plutôt que la cicatrice primitivement placée au bout du moignon se trouvera consécutivement attirée en arrière. Mais, pour que cette déformation favorable se produise, il faut que le lambeau antérieur ait et conserve une longueur suffisante.

Faire deux *lambeaux* égaux, mais *latéraux* (Rossi, Turin, 1806), est beaucoup moins déraisonnable quand il s'agit de la désarticulation simple. Il paraît même que plusieurs blessés ainsi opérés ont pu marcher sur leur moignon, la cicatrice dirigée d'avant en arrière se trouvant cachée dans la trochlée et l'échancrure condylienne, comme la commissure d'un pied fourchu. Il ne faut pas oublier toutefois que les condyles du fémur peuvent s'atrophier et une telle cicatrice devenir comprimée.

Si le traumatisme avait détruit, fendu la peau en avant de la crête du tibia, la méthode à lambeaux latéraux s'indiquerait. On devrait les tailler courts, non pas en négligeant de les faire descendre assez bas, mais en tenant leurs commissures au-dessous du niveau de l'interligne et comptant sur la possibilité de faire glisser les téguments pour atteindre l'articulation. On pourrait commencer les deux anses latérales ou contours des lambeaux sur la tubérosité tibiale antérieure, et remonter en arrière au même niveau, après être descendu à trois ou quatre doigts plus bas.

L'amputation dans le genou, par ce procédé, est incommode, car l'attitude qui convient pour inciser les téguments ne convient plus pour la désarticulation. Si l'opérateur ne craint pas de changer de place, il se mettra, pour tailler les lambeaux, en dehors de la jambe droite, en dedans de la jambe gauche ; il se placera de l'autre côté du membre pour désarticuler. Je pense qu'il vaut mieux d'emblée prendre cette dernière attitude, qui met la jambe à la gauche et dans la main gauche de l'opérateur. Cela étant, le dessin du contour des lambeaux reste pénible ; néanmoins, on parvient à bien faire en commandant à l'aide d'imprimer au genou et à la jambe des mouvements de flexion et de rotation ou d'élévation. La dissection des lambeaux cutanés doit être soignée ; il est bon de leur conserver une doublure épaisse, peut-être même d'y

comprendre tous les plans fibreux de la patte d'oie. Aussitôt que les lambeaux relevés sont dans les mains de l'aide rétracteur et que l'interligne est accessible, le chirurgien saisit et fléchit la jambe pour désarticuler à l'ordinaire.

Le plus souvent, le genou a été, avec raison, désarticulé par la méthode à cicatrice non terminale rejetée vers le côté postérieur, à l'aide d'un lambeau antérieur unique ou simplement prédominant. Tantôt les opérateurs dessinèrent un véritable lambeau, tantôt ils atteignirent le même but par l'incision elliptique, plane ou coudée. Mais, pendant longtemps, la méthode à *lambeau postérieur* (ou son équivalent, l'incision elliptique ou ovalaire, à point infime postérieur) a trouvé des partisans : Hoin, Brasdor, Blandin, Syme, et récemment plusieurs autres. Tel traumatisme peut la commander.

Supposant que la peau antérieure ait été détruite ou doive être forcément coupée à peu près au niveau de l'interligne ou de la section osseuse, je crois que le lambeau postérieur devrait descendre à deux diamètres plus bas, et sa largeur s'étendre de chaque côté, à plusieurs centimètres en avant des bords latéraux des jumeaux. Quand la peau serait incisée et rétractée en long et en large, il conviendrait de couper les jumeaux au-dessus de leur fusion avec le soléaire et de les décoller de la face postérieure de ce muscle. Ce serait après la désarticulation et la désinsertion des ligaments postérieurs que l'on descendrait à plein tranchant, entre le tibia et la face antérieure du muscle poplité, couper ce muscle et les vaisseaux et nerfs au moment où ils s'engagent dans l'anneau du soléaire.

On comprend l'importance que doivent avoir l'immobilisation, la suture et le drainage après une telle opération.

Montaz, 1894, réalise un lambeau postérieur long seulement d'un diamètre et demi à l'aide d'une incision elliptique coudée dont le culmen est à la hauteur de l'interligne, entre la pointe rotulienne et la tubérosité antérieure du tibia. Après avoir bien mobilisé et fait rétracter les téguments, il attaque l'articulation en avant à l'ordinaire, divise les ligaments, libère les ménisques en arrière et, prenant la rugine, *dépérioste* de haut en bas la face postérieure du chapiteau et de la surface poplitée du tibia jusqu'au ligament interosseux, c'est-à-dire jusqu'au delà de l'artère perforante tibiale qu'il coupe et lie, avant d'aller plus loin et de terminer à l'ordinaire avec le couteau. Personne ne doute qu'un lambeau postérieur épais, bien nourri, énervé, ne puisse fournir une excellente semelle au fémur désarticulé ou scié au travers ou au-dessus de ses condyles.

Au pays des résections *sous-capsulo-périostées*, Pollosson fut amené à proposer, après avoir dessiné au couteau les deux lambeaux, grand antérieur, petit postérieur, d'atteindre toute la périphérie du squelette avec

une légère obliquité ascendante, à travers les muscles antérieurs et postérieurs, d'inciser alors le périoste et de le relever à la rugine tout autour du chapiteau tibial jusqu'au-dessous des ménisques que l'on désinsérerait ensuite (ainsi que les croisés) du dessus de ce chapiteau en burinant les surfaces où ils s'implantent devant et derrière l'épine. Ainsi, le ligament rotulien et toute la graisse extra et intracapsulaire sont conservés : on ne voit que deux trous, les ouvertures méniscales dont l'occlusion est réalisée par quelques points sous-jacents de suture au catgut. Réunion des lambeaux par-dessus à la manière ordinaire.

ARTICLE XII

AMPUTATIONS PARTIELLES DE LA CUISSE

L'occasion de couper la cuisse se présente souvent dans la pratique civile, pour des traumatismes, des néoplasmes, des arthrites fongueuses du genou, etc.

On ne marche pas sur le bout d'un moignon de cuisse autre que celui qui peut résulter de l'amputation sus-condylienne déjà décrite. Mais un long moignon, bien mobile dans tous les sens et non immobilisé par des haubans inextensibles, est utile pour mouvoir la jambe artificielle. En outre, la mortalité est d'autant moindre qu'on ampute plus près du genou.

L'os unique est entouré complètement par des masses musculaires. Celles-ci sont formées de muscles superficiels longs et libres qui se rétractent beaucoup, et de muscles profonds adhérents qui se rétractent peu. C'est pour remédier à la conicité des moignons de cuisse que tant de mémoires ont été écrits sur l'amputation circulaire (voy. p. 168 et suiv.).

L'inégale rétraction, tant primitive que secondaire, des chairs et par suite des téguments, tend à porter *la cicatrice en arrière et en dedans*.

Si donc on ampute circulairement et que l'on prétende obtenir une cicatrice terminale à peu près centrale, il faut, à l'exemple de Sédillot, Ph. Boyer, M. Duval, etc., couper les téguments et les chairs très obliquement; faire passer l'incision beaucoup plus bas en arrière et en dedans qu'en dehors et en avant. De même, dans les amputations à lambeaux, il faut compter fort peu sur l'effet utile définitif des lambeaux postérieurs ou postéro-internes, à moins qu'ils n'aient été taillés d'une longueur primitivement excessive. Il est à peine besoin de dire que les muscles les plus rétractiles sont ceux qui, s'insérant aux os de la jambe, deviennent complètement libres après la section : le demi-membraneux, le demi-tendineux, le droit interne, etc.

La forme conique de la partie supérieure de la cuisse rend difficile et peu étendu le retrait de la gaine tégumentaire à la suite des incisions circulaires faites au-dessus du tiers inférieur, chaque fois que le sujet est

gras ou bien musclé, c'est-à-dire chaque fois qu'il a des chairs plein la peau. A cette hauteur, la rétraction des muscles, coupés courts, est nécessairement fort peu marquée. C'est pourquoi je déconseille l'emploi de la méthode circulaire, pourtant si naturelle, comme disait St. Laugier, quand

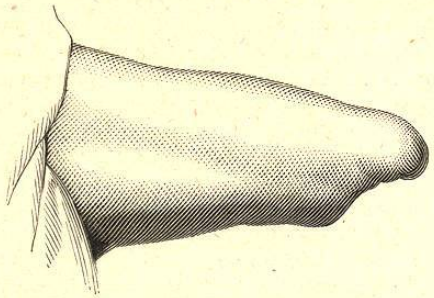

Fig. 530. — Face interne d'un moignon de cuisse gauche amputée par la méthode circulaire non améliorée, c'est-à-dire sans qu'on ait gardé plus de parties molles en arrière qu'en avant.

le fémur doit être scié au-dessus de son milieu. Car, avant tout, il faut éviter la conicité d'emblée, conicité si fréquente dans les amputations rapprochées de la racine des membres.

Au contraire, quand ils sont divisés près du genou, la peau et les muscles, dont presque toute la longueur est conservée, se retirent facilement et beaucoup, tant primitivement que consécutivement. De là un danger de conicité secondaire. De là, aussi, comme une invitation à employer la méthode circulaire qui est commode, même avec l'énorme quantité de parties molles qu'il faut garder.

Je conclurai à peu près comme pour le bras : les procédés à lambeaux sont applicables à toute hauteur; mais ils ne sont indispensables que lorsqu'on scie l'os au-dessus du milieu; la méthode circulaire ne convient qu'à la partie inférieure du membre, à moins qu'on ne la transforme par des fentes longitudinales ou qu'on n'ait affaire à une cuisse exceptionnellement flasque et amaigrie.

Fig. 531. — Le fémur chantourné aux dépens de sa face antérieure et de son âpre bord postérieur.

Fig. 532. — Morceau de fémur scié carrément d'un côté; et de l'autre détaché avec la scie à chantourner.

Comment faut-il traiter le fémur? Doit-on le dépouiller de son périoste, le scier carrément, etc.? Je regarde comme un excellent précepte celui de