Autres procédés.

Bien que les chirurgiens emploient de plus en plus rarement le procédé à *lambeaux latéraux* de Vermale, il faut cependant convenir qu'il est indiqué quelquefois par la forme du traumatisme, par exemple lorsqu'un projectile plus ou moins septique a perforé la cuisse d'avant en arrière et aussi lorsque le fémur rachitique est fortement aplati d'un côté à l'autre. Ce procédé, comme tous ceux de la même méthode, permet d'explorer très bien l'étendue des lésions osseuses. De ce que j'ai vu l'os sortir par la commissure antérieure de lambeaux latéraux, je ne conclurai pas au rejet de leur emploi. Il est bien facile, en effet, de ne pas faire remonter cette commissure jusqu'au niveau du trait de scie et surtout de soutenir les chairs par un pansement bien fait et surveillé.

On donne aux lambeaux même largeur et à peu près même longueur, l'interne dépassant primitivement un peu l'externe. Leurs sommets doi-



Fig. 539. — Amputation de cuisse. Tracés de deux lambeaux latéraux, courts parce que le moignon doit être creusé suivant la méthode mixte pour atteindre l'os à la hauteur marquée, notablement au-dessus de la base des lambeaux, afin d'éviter l'issue du fémur par la commissure antérieure.

vent descendre à près d'un diamètre de la section osseuse (fig. 539). Pour obtenir un beau résultat, on inciserait les contours des lambeaux avant de ponctionner ou d'entailler les muscles.

Il est facile de dessiner le lambeau externe en commençant devant la cuisse pour descendre, passer en dehors et remonter en arrière pendant que le membre est élevé. Mais pour le lambeau interne ce n'est pas commode, à moins que l'opérateur ne se mette un instant en dedans du membre, pour découper le contour de ce lambeau. Autrement, on incise : cuisse droite d'un trait, d'arrière en avant; cuisse gauche de deux traits successifs et ascendants partis du point infime de la courbe pour remonter le premier en arrière, le second en avant.

Après que les téguments ont été divisés et bien mobilisés, les muscles sont entaillés ou ponctionnés.

L'os cerné est scié en travers, car ce serait une peu utile minutie de le chantourner d'avant en arrière, puisque les chairs doivent être rapprochées d'un côté à l'autre.

On recherchera avec soin la réunion rapide superficielle et profonde de toute la partie antérieure de la plaie; l'on drainera en arrière et l'on soutiendra les chairs pendant fort longtemps, afin d'éviter que le bout du fémur ne rouvre la cicatrice en avant.

Les lambeaux, quelle que soit la position qu'on leur donne, peuvent être taillés à la Ravaton ; ils sont alors carrés et aussi épais au bord libre qu'à la base. L'énorme lambeau antérieur de Teale n'est pas fait autrement.

Parmi les procédés de nécessité, on peut citer ceux qui consistent à garder un lambeau unique, soit en dedans, soit en dehors, soit même en arrière. Syme, on le sait, dans l'amputation sus-condylienne, se servait des chairs du mollet pour couvrir le bout de l'os. Mais un lambeau postérieur unique, lourd, difficile à fixer, rétractile, place mal la cicatrice.

Au lieu de conserver pour envelopper l'os un entonnoir ou des lambeaux charnus, plusieurs chirurgiens se sont contentés et se contentent de garder soit une manchette cutanée, soit des lambeaux cutanés semi-lunaires. Ceux-ci, qu'on appelle souvent lambeaux cutanés de Brünninghausen, paraissent avoir repris une assez grande faveur à l'étranger. Forgue, de Montpellier, se loue « d'émuscler » ses moignons.

ARTICLE XIII

AMPUTATION TOTALE DU MEMBRE INFÉRIEUR, OU DÉSARTICULATION DE LA HANCHE

C'est la plus grave de toutes les amputations. Dans la pratique civile, on est obligé d'y recourir assez souvent, pour des néoplasmes, des affections inflammatoires, des échecs d'amputation sous-trochantérienne, des traumatismes, etc. On la fait généralement trop tard, tant cette opération effraye à juste titre les chirurgiens. La mort en étant la suite ordinaire : très souvent elle arrive peu d'heures après l'action chirurgicale. Cette mort rapide, quelquefois par simple ébranlement nerveux, est aussi fréquemment déterminée, en apparence du moins, par la perte de sang. La plupart des blessés qui subissent cette mutilation ont déjà tant saigné qu'ils n'ont plus les moyens de subir une hémorragie, fût-elle modérée.

Avant les guerres de la République et de l'Empire, le fémur n'avait été désarticulé que cinq ou six fois pour des cas pathologiques, gangrène ou carie articulaire. Cependant cette opération occupait les chirurgiens

depuis 1739, date du travail de Puthod et Wohler inspiré par Morand.

L'Académie de chirurgie ayant mis la question au concours en 1751, reçut finalement 34 mémoires sur ce sujet et couronné celui de Barbet en 1759. La même année, Moublet avait publié son grand travail dans le journal de Vandermonde. Lalouette avait donné son procédé en 1748. Quant à Ravaton, il aurait appliqué sa méthode sur le vivant dès 1743, s'il avait pu triompher de l'opposition de ses confrères consultants.

Ce fut D. Larrey qui, par un excellent procédé, pratiqua probablement la première désarticulation traumatique : c'était à l'armée du Rhin en 1793. A. Blandin en fit autant à Nieder-Loustadt le 14 fructidor an III. Dans les années suivantes, d'autres opérateurs civils et militaires, français et étrangers, notamment Baffos à l'hôpital des Enfants de Paris en 1812, exécutèrent la même opération. Les revers restaient en proportion effrayante; cependant, un désarticulé vivant et marchant cessait d'être une rareté.

Lüning nous apprit en 1877, *Ueber die Blutung bei der Exarticulation der Oberschenkels und deren Vermeidung*, Zurich : qu'il ne mourait plus que les deux tiers des opérés, mais aussi que cette amélioration ne tenait pas aux cas traumatiques opérés avant la fièvre, dont la mortalité restait considérable à cause sans doute de la multiplicité des blessures et des hémorragies préopératoires. Une meilleure technique opératoire, l'antisepsie, l'asepsie, le sérum, ont désassombri ce tableau et abaissé la mortalité à moins de 30 pour 100 (Coronat, *th.* Paris, 1896).

La perte de sang a tué et tuerait encore rapidement un grand nombre d'opérés. Telle est la raison impérieuse qui m'a obligé à rechercher et à adopter un procédé hémostatique.

Moignon. — Les mutilés guéris marchent sur l'ischion; c'est dire que la cicatrice doit en être éloignée et qu'il faut garder, pour couvrir largement cette éminence, une partie suffisante des téguments de la partie interne de la racine du membre.

Qu'on n'oublie pas que ces téguments, comme ceux de la partie antérieure voisine, sont excessivement rétractiles.

Par son voisinage de l'ischion, le tronçon du nerf sciatique a pu gêner la marche : il est bon de le raccourcir, mais il faut se méfier de l'hémorragie de son artère.

Anatomie. — Pour former l'articulation enarthrodiale de la hanche, une tête sphérique supportée par un col oblique est enfoncée dans un cotyle au fond duquel elle est rattachée par le ligament rond interarticulaire, gras et vasculaire, long et assez faible, quoique gros. Une capsule en forme de manchon, insérée d'une part à l'extérieur du bord ou sourcil cotyloïdien, se porte en dehors vers la base du col, dont elle atteint les rugosités pour s'y fixer en avant, en dessus et en dessous, mais pas en

arrière. Car la capsule, plus courte en ce dernier sens, s'insère sur une anse ou cravate fibreuse, la zone orbiculaire, qui embrasse la face postérieure du col et n'adhère solidement qu'en dessus et en dessous. De sorte qu'en avant, la capsule vient jusqu'à la ligne intertrochantérienne, tandis qu'en arrière elle s'arrête à un doigt du bord postérieur du trochanter et laisse passage au tendon enroulé de l'obturateur externe qui glisse sur le col en venant s'insérer dans la cavité digitale.

Plusieurs autres *muscles* ont des rapports étroits avec l'articulation qu'ils couvrent en venant s'attacher aux trochanters. Ce sont, en arrière : le pyramidal, l'obturateur interne et les jumeaux, insérés au bord supérieur

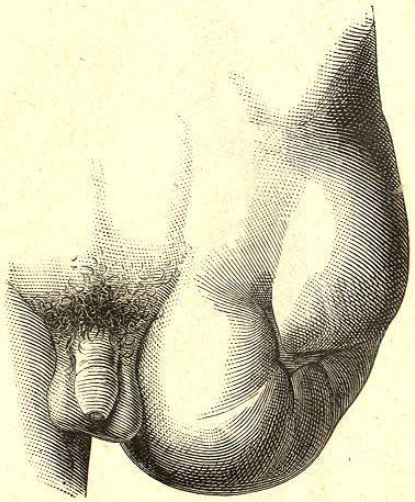

Fig. 540. — Moignon résultant de l'amputation totale du membre inférieur. (Verneuil, méthode ovalaire antérieure, réunion secondaire, pansement phéniqué ouvert.)

du trochanter ; le carré crural et le gr. fessier, insérés au bord postérieur et plus bas; en dessus : le petit fessier, attaché par un énorme tendon fasciculé devant le gr. trochanter, le moyen fessier dont le tendon plat se fixe à la diagonale de la face externe et principalement à l'angle postéro-supérieur de la même éminence, et le tenseur du fascia lata ; en avant : le psoas-iliaque, étroitement appliqué sur la capsule, jusqu'à son insertion au petit trochanter, le droit antérieur et le couturier ; en dedans et en bas : le pectiné et l'obturateur externe déjà nommé, sans parler des muscles adducteurs ni de ceux qui s'attachent à l'ischion. Le tissu cellulaire qui sépare ces muscles est plus ou moins largement ouvert suivant les procédés employés ; il ne fut que trop souvent ravagé par des fusées purulentes.

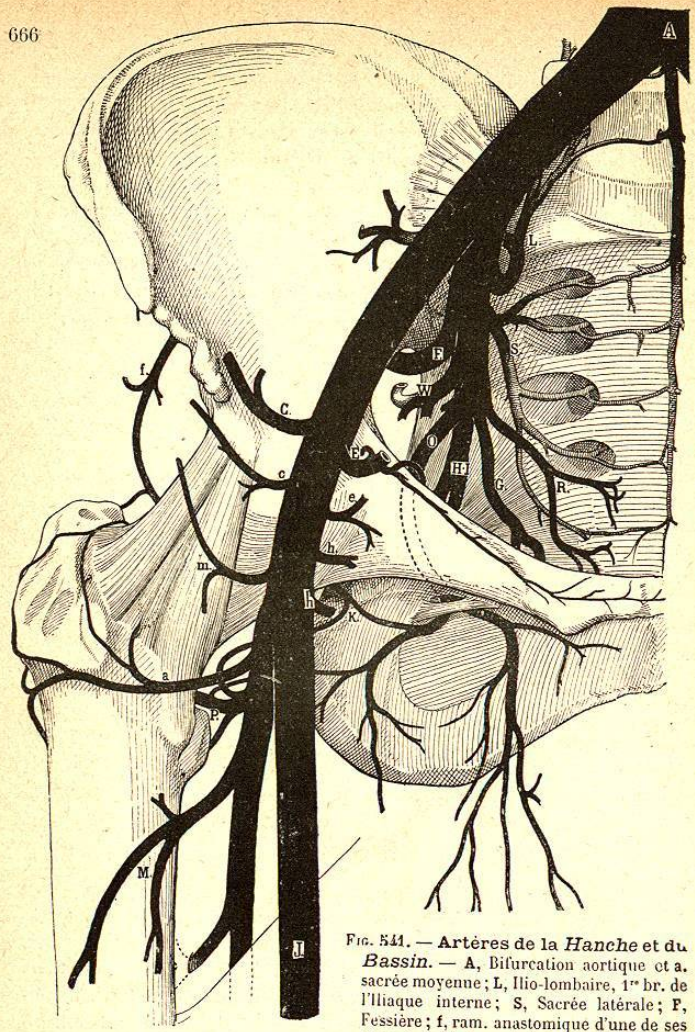

Fig. 541. — **Artères de la *Hanche* et du *Bassin*.** — **A**, Bifurcation aortique et **a**. sacrée moyenne ; **L**, Ilio-lombaire, 1re br. de l'Iliaque interne ; **S**, Sacrée latérale ; **F**, Fessière ; **f**, ram. anastomique d'une de ses branches ; **W**, deux vésicales nées de l'Ombidéférentielle) ; **R**, Rectale-hémorroïdale moyenne. — **E**, Epigastrique et son anastomose sus-pubienne avec l'obturatrice ; **e**, épigastrique sous-cutanée abd. et rameaux gangl. ; **C**, Circonflexe iliaque ; **c**, circonflexe superficielle et ram. gangl. ; **h.h**, honteuses externes ; **m**, petite br. musculaire ; **a**, circonfl. fém. antérieure, ram. capsul. et sus-cervicaux et ram. circonfl. sous-trochantériens ; **P**, Circonfl. fém. postérieure, départ de ses anastomoses avec la br. externe de l'obturatrice dont l'une va former **K**, l'a. cotyloïdienne ; **M**, grande musculaire du triceps née de la fém. profonde qui donne une perforante et disparaît derrière le m. adducteur moyen ; devant ce muscle reste **J** la fém. superf. principalement destinée à la jambe.

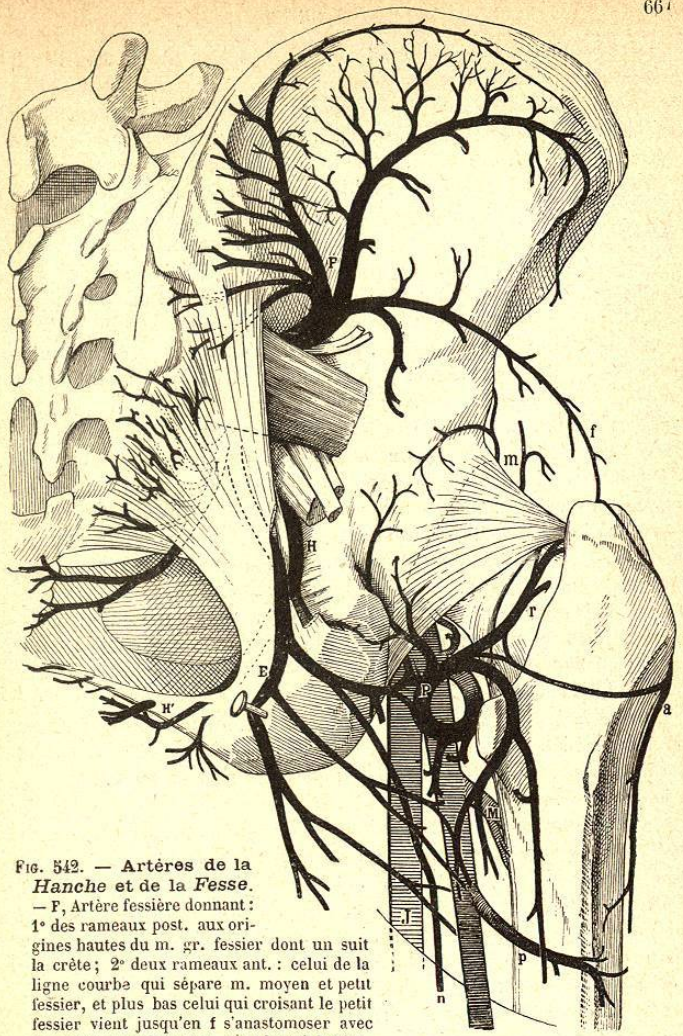

Fig. 542. — **Artères de la *Hanche* et de la *Fesse*.** — **F**, Artère fessière donnant : 1° des rameaux post. aux origines hautes du m. gr. fessier dont un suit la crête ; 2° deux rameaux ant. : celui de la ligne courbe qui sépare m. moyen et petit fessier, et plus bas celui qui croisant le petit fessier vient jusqu'en **f** s'anastomoser avec la petite musculaire sup. **m** et les périarticulaires. — **I** et **E** les deux br. int. et ext. de l'a. ischiatique : la première **I** larde de ses rameaux le gr. lig. sacro-sciatique pour atteindre les origines basses du m. gr. fessier, l'un va jusqu'au coccyx ; la seconde **E** ramenée en dedans par un clou fournit le rameau du nerf **n**, s'anastomose avec **P** la circonfl. fém. post. et comme celle-ci, distribue ses ram. descendants aux m. ischiatiques et gr. fessier. La Honteuse int. **H**, que l'on suit **H'** jusqu'au périnée, donne aussi un ramuscule à l'armature artérielle péricervicale que commande la circonfl. post. **P** d'où s'élève l'arcade rétro-cervicale **r** ravitaillée par la circonfl. ant. **a**, le rameau fessier **f**, etc. — **M**, gr. musc. du triceps née de fémorale prof. qui plus bas donne la perfor. **p**. — **J**, la fém. superf. destinée à la jambe.

L'articulation coxo-fémorale est donc profondément située dans l'épaisseur de masses musculaires énormes.

Cela ne serait rien sans les vaisseaux nombreux et volumineux qui semblent en défendre l'approche. J'ai voulu vous représenter les artères (v. fig. 541 et 542 et leurs légendes).

En avant, l'artère fémorale primitive couvre elle-même la partie interne de l'articulation : elle se bifurque à quelques centimètres ou seulement à quelques millimètres au-dessous du ligament de Poupart. Les branches des *artères fémorales primitive, superficielle* et *profonde*, s'étendent de chaque côté comme pour rendre l'articulation tout à fait inaccessible par la partie antérieure. Ce sont : 1° en dehors : la *petite musculaire* en haut, la *circonflexe antérieure* plus bas, et plus bas encore la *grande musculaire*; 2° en dedans : les *honteuses externes* et quelques rameaux profonds de la *circonflexe postérieure* qui finalement passe sous le col fémoral, derrière la base duquel elle forme, avec des anastomoses venues de la fessière et de l'ischiatique, une *arcade* que je vous prie de noter.

De cette distribution des branches de la fémorale, il résulte qu'un fil, jeté sur cette artère immédiatement au-dessous de l'arcade crurale, ischémie approximativement toute la partie antérieure de la racine du membre, à une profondeur suffisante pour que l'articulation puisse être découverte sans trop verser de sang.

C'est l'*obturatrice* qui, par sa branche interne ou antérieure, se distribue à la racine des muscles adducteurs; on peut la considérer comme épuisée ou tout au moins réduite en ramuscules insignifiants à $0^m,10$ au-dessous du périnée.

L'artère *ischiatique* nourrit les muscles profonds situés derrrière le col fémoral ainsi que la partie inférieure du grand fessier au-dessous duquel elle n'est plus représentée que par le rameau du nerf sciatique.

La *fessière* enfin n'a de rapports avec l'articulation si ce n'est par le rameau de sa branche profonde, qui descend en avant se distribuer au petit fessier, au voisinage de son insertion trochantérienne.

En résumé, si l'on portait hardiment le couteau en avant, au-dessus et surtout en arrière du gros trochanter, on ouvrirait des artères d'un certain volume appartenant : en avant, à la circonflexe antérieure; au-dessus, à la fessière; en arrière, à l'ischiatique.

Si, au lieu d'encadrer le trochanter aussi largement, on cherche à énucléer cette éminence, après l'avoir abordée à l'aide d'une fente longitudinale externe, on réussit, péniblement il est vrai, à désinsérer tous les muscles sans ouvrir d'autres vaisseaux que ceux qui pénètrent dans l'os.

Une fois encore, que l'on n'oublie pas qu'une *arcade artérielle* rétrocervicale, avec des veines, contourne le col à la manière du tendon obturateur externe et que, formée principalement par la circonflexe postérieure, elle reçoit des anastomoses : en bas, de l'ischiatique et de la branche postéro-externe de l'obturatrice; en haut, de la fessière.

On le devine, il ne suffit pas de lier l'artère fémorale primitive pour pouvoir attaquer l'articulation en avant sans aucune perte de sang. En effet, pendant la taille des chairs antérieures, un grand nombre de branches de cette artère sont coupées qui ne jettent pas fort, c'est le principal, mais qui peuvent donner chacune un peu de sang, à cause des anastomoses.

Il faut savoir que la veine fémorale primitive, continuation de l'iliaque externe dépourvue ordinairement de valvules suffisantes, saignerait beaucoup par regorgement si l'on osait la couper sans la lier. Les faits cliniques et les expériences cadavériques sont là pour le prouver. Les bouts périphériques des rameaux veineux coupés donnent quelquefois du sang qu'ils reçoivent évidemment des anastomoses des vaisseaux fessiers.

Hémostase. — « Décidément, dans cette amputation, le plus sûr est de commencer par lier l'artère et la veine au niveau du ligament de Poupart. »

Je suis absolument de cet avis, exprimé par la grande majorité des chirurgiens qui se sont occupés de la question. Il faut lier non seulement l'artère, mais aussi la veine fémorale, et ce n'est point encore suffisant pour éviter certaine perte de sang dans la suite de l'opération.

Que se passe-t-il, en effet, après la ligature des deux gros vaisseaux fémoraux primitifs? Je vais le dire *de visu*, car j'ai expérimenté sur le cadavre et pris part à plusieurs désarticulations sur le vivant.

Non seulement la veine, mais encore l'artère reste pleine de sang au-dessous des ligatures, que l'on ait coupé ou non ces vaisseaux entre deux fils. C'est que de nombreuses *voies anastomotiques* unissent l'obturatrice, l'ischiatique et la fessière aux collatérales fémorales sous-jacentes à la ligature (circonflexes, musculaires, etc.).

La ligature préalable des gros troncs, ne fait donc autre chose que parer au plus grand danger. C'est déjà beaucoup. Mais quand tout à l'heure le couteau atteindra forcément les vaisseaux au-dessous de la ligature, le sang coulera, ne formant, il est vrai, que des jets nuls ou très faibles, mais en quantité variable suivant le volume des vaisseaux coupés, la largeur des anastomoses et le temps employé à terminer l'opération. Les voies anastomotiques ne sont pas égales chez tous les sujets, et se développent en certains cas pathologiques.

Les artères qui viennent de l'hypogastrique dans la cuisse suffisent à remplir en peu de temps tout le système vasculaire du membre inférieur. C'est pourquoi la bande d'Esmarch, quand elle est applicable, doit rester en permanence et remonter le plus près possible du champ opératoire. Sans cela, les veines sous-cutanées et profondes saignent lorsqu'on sectionne les téguments d'abord, les muscles ensuite. Jeter des fils ou des pinces sur des bouts périphériques des veines coupées lorsqu'on n'a pas appliqué la bande élastique, c'est s'opposer à l'écoulement du sang, mais ce n'est pas économiser ce liquide d'une façon notable, puisque ce n'est pas l'empêcher de venir s'accumuler dans le membre qui tout à l'heure sera jeté.

Donc, après avoir lié les gros vaisseaux fémoraux primitifs, il faut encore laisser la bande d'Esmarch à demeure, lier ou pincer les veines sous-cutanées qui donnent du sang, et avancer l'opération le plus possible sans toucher de nouveau les gros vaisseaux, ni même leurs branches malheureusement fort exposées dans le champ où manœuvre le bistouri. Je suis sûr, d'après ce que j'ai lu, qu'un bon compresseur aortique, dans les cas où la souplesse du ventre en permettrait l'application, serait souvent d'une grande utilité pour empêcher l'abord du sang dans l'hypogastrique et, par conséquent, la réplétion du système sanguin de la cuisse.

Après la ligature préalable des vaisseaux fémoraux primitifs, on peut, à la manière de Verneuil, couper les deux adducteurs superficiels pour découvrir la branche antéro-interne de l'artère obturatrice et la lier à son tour. Ce n'est pas difficile, d'autant plus que le mieux est d'embrasser avec une aiguille tout le paquet artério-veineux. On ne supprime ainsi qu'une petite voie anastomotique, car il reste toujours celles des artères de la fesse et de la branche postéro-externe de l'obturatrice.

Ce sont les artères de la fesse qu'il faut ménager à tout prix. Par leur multiplicité, elles sont autrement redoutables que la fémorale elle-même, quand elles ont été imprudemment et prématurément coupées en plusieurs points. Avec les anciens procédés rapides, sans ligature préalable, c'était sur elles que le chirurgien, aidé de plusieurs mains nues ou armées de tampons, d'éponges et de pinces, devait se précipiter d'abord avant de songer à l'artère fémorale, confiée à un aide éprouvé.

Désarticulation. — L'articulation coxo-fémorale, quand elle est exposée à nu, n'est pas difficile à ouvrir, surtout en avant et en dedans, pendant la rotation en dehors ; ni même en arrière, pendant la rotation en dedans. Il suffit de donner sur la tête un coup de couteau perpendiculaire au col, parallèle et adjacent au sourcil cotyloïdien, pour que la tête se luxe sous les efforts de l'aide qui fait la rotation en dehors, et présente l'insertion du ligament rond qu'il devient facile de trancher d'un coup de pointe.

Si, pour ouvrir l'articulation, on fend simplement la capsule en avant, suivant sa longueur, et si l'on détruit avec soin les adhérences de chacune des lèvres de la fente à la base du grand trochanter, on peut, après avoir saisi le col avec un davier, tirer la tête de sa boîte comme une molaire, il suffit d'une traction moyenne de 13 kil. On y réussit très bien, à l'imitation de Foullioy, en soulevant, avec le manche d'un scalpel ou la pointe du couteau, la lèvre supérieure de la plaie capsulaire pour entr'ouvrir la porte à l'air qui doit pénétrer dans le cotyle et le fait avec bruit. L'emploi de mon grand davier est précieux dans les cas de fracture cervicale ou sous-trochantérienne qui rend impossible la luxation par rotation, puisque le levier fémoral n'existe plus. S. Cooper dit avoir vu un des premiers anatomistes de Londres, assisté d'un aide vigoureux, rester une demi-heure pour luxer la tête, quoique le fémur fût entier!

L'*exploration* destinée à déterminer la place de l'articulation n'est pas difficile. On reconnaît les attaches osseuses de l'arcade crurale, et l'on trace sur la peau le trajet de l'artère dont on sent les battements immédiatement en dedans du milieu de l'arcade. La tête fémorale est dans l'angle obtus ouvert en dehors que forment le pli de l'aine et les vaisseaux.

Quant au grand trochanter, il faut le saisir, le pincer d'avant en arrière entre le pouce et les doigts, puis remonter jusqu'au-dessus pour en sentir les limites. Si, pendant cette exploration, il est possible d'imprimer au fémur des mouvements de rotation alternatifs, on atteint bien vite son but. Lorsque la région est déformée, on agit sagement en étudiant le côté resté normal, pour y prendre des mesures et les reporter du côté malade.

Pour certains procédés, il faut avoir senti le bord interne du moyen adducteur. C'est un gros cordon que l'abduction de la cuisse rend tangible, sinon visible, et qui forme une espèce d'arête mousse entre la face antérieure et la face interne du membre.

Nous avons dit plus haut que l'articulation n'était pas difficile à détruire quand elle était découverte, exposée, accessible. Mais est-elle rendue également accessible, quel que soit le point d'attaque, quel que soit le procédé de taille des parties molles? Il s'en faut de beaucoup. La levée d'un lambeau antérieur ou antéro-interne donne une facilité extrême. De même, l'incision ovalaire ou raquette antérieure permet de séparer les os très commodément. Au contraire, l'ovalaire ou raquette externe rend la désarticulation laborieuse et pénible si, pour épargner les vaisseaux, on serre de près les surfaces osseuses. Je ne parle que des procédés les plus recommandés à l'heure actuelle.

Sur les procédés rapides. — Ce qui a fait le succès du lambeau antérieur dans les amphithéâtres, c'est que la transfixion en est brillante, rapide et suivie d'un résultat qui flatte l'œil : le lambeau retombé, vrai cache-misère, dissimule entièrement la vaste plaie, mais il n'en comble pas les anfractuosités.

Pour recommander la rapidité, il faut pouvoir assurer que la sécurité y sera jointe : *citissime si tuto.* Mais en ce temps d'anesthésies, puisqu'on ne peut gagner que des secondes, tout au plus des minutes, *sat cito, si sat bene.* A quoi bon lutter de vitesse avec les charcutiers suisses dont parle Mayor? Leurs victimes, les quatre membres bas, criaient encore!

Syme assisté de Liston qui comprimait l'artère, à Édimbourg, en 1823, avait opéré vite, en 10 secondes peut-être, comme il l'avait vu faire à Lisfranc. Il s'attendait à une vascularisation extraordinaire, il avait l'habitude du sang, l'artère fémorale venait d'être liée; cependant il faillit perdre la tête, croyant à première vue qu'il ne pourrait jamais arrêter les forts et nombreux jets de sang artériel qui se croisaient dans tous les sens. Syme en fut quitte pour la peur; mais que d'opérés sont morts de procédés imprudents et dont on n'a pas confié l'histoire au papier!

A côté de ce tableau un peu chargé (il en est de plus sombres encore), en voici un autre bien différent : « Pendant que le membre tombait à terre le lambeau tombait sur la plaie, tellement mes aides (Velpeau et Guersant) furent prompts et habiles pour lier l'artère fémorale. L'opéré ne perdit pas deux cuillerées de sang. » (Vidal, V, 961.) Une observation pareille, si elle n'est pas une gasconnade, est un encouragement dangereux. En général, quand on taille en plein drap, il faut lier 15, 20, 25 artères et artérioles. Vidal faisait, sur un adulte, un étudiant blessé d'une balle, une opération très retardée ; les artères avaient sans doute perdu leur perméabilité, car l'opérateur a divisé certainement de grosses branches de la fémorale profonde, sinon le tronc lui-même, et des rameaux de l'obturatrice, de l'ischiatique et de la fessière. Croyez que les exceptions à la règle relative à la multiplicité des voies hémorragiques sont rares.

Raquette antérieure.

Les deux principaux avantages de ce procédé sont : 1° de parer tout de suite au plus grand danger par la ligature des deux gros vaisseaux fémoraux primitifs ; 2° de conduire directement et facilement sur l'articulation, quel que soit l'état du fémur, brisé ou non, tuméfié ou non.

En outre, l'écoulement des liquides est parfaitement assuré.

Le pansement antiseptique ouvert est possible ; la réunion l'est également avec un drainage facile.

Si l'on veut aplanir le cotyle, son pourtour est largement accessible.

L'ischion est bien enveloppé : les chairs se rapprochent d'un côté à l'autre et la cicatrice se porte en avant.

L'exécution est aussi rapide que celle de n'importe quel autre procédé hémostatique. Elle n'exige pas qu'on soit prestidigitateur. Il suffit que l'opérateur ait quelques connaissances anatomiques. Les premiers venus peuvent lui servir d'aides. Aucun obstacle n'existe donc à ce que l'opération soit faite *hic et nunc* dans les cas traumatiques pressés.

Malheureusement pour sa vulgarisation, ce procédé n'est qu'excellent ; son résultat immédiat n'est pas beau. La plaie reste béante et choque les yeux..., tandis qu'avec un rideau quelconque de peau et de muscles le malade est à peine opéré qu'il semble déjà guéri !

La filiation du procédé qui va être décrit me paraît devoir être établie de la manière suivante.

Dominique Larrey, dans sa clinique en 1829, dit qu'après avoir lié les vaisseaux à l'aide d'une incision longitudinale, il faut diviser la peau tout autour du membre. Il figure sur la face antérieure de la cuisse une véritable raquette. J'ignore s'il opéra jamais ainsi, mais peu importe, car, par le procédé qu'il décrit dans ses *Mémoires* (II, 1812), comme ayant été employé dès 1793, il arrivait au même résultat. La ligature faite au-dessus

des vaisseaux fémoraux profonds, il plongeait le couteau dans la partie inférieure de la plaie, taillait de l'intérieur vers l'extérieur (comme pour l'épaule) ce qu'il appelle le lambeau interne, à la surface duquel il faisait immédiatement lier les vaisseaux secondaires. Il désarticulait ensuite et, après avoir écarté la cuisse en dehors, découpait le lambeau externe en sortant. Quelquefois, il entaillait les chairs pour former les lambeaux.

A. Cooper, janvier 1824, traça une raquette, après avoir lié et relié l'artère. Ses incisions furent faites beaucoup trop haut, la queue de la raquette trop courte, si toutefois elle a existé. Bien amélioré est le procédé décrit dans *Principles and practice of Surgery*, III, p. 488, 1836.

En 1856, à Marbourg, Roser dont je me suis inspiré, employa la méthode ovalaire antérieure exécutée avec un long bistouri. Voici les expressions de sa *Chirurgie anatomique* (trad. fr., 1878, p. 765) : « Naturellement, on choisira la méthode selon les particularités du cas donné ; en général, cependant, on donnera la préférence à la *méthode ovalaire antérieure* qui consiste à faire d'abord la ligature de l'artère fémorale au-dessous du ligament de Poupart, avant la naissance de la fémorale profonde, et à ajouter à la section cutanée qui a servi à mettre l'artère à nu une section ovalaire autour de la cuisse. Si l'on prend la précaution, en opérant de cette manière, de ne diviser la capsule articulaire qu'à son insertion inférieure au col du fémur, et de ne couper les muscles rotateurs qu'immédiatement sur l'os, on n'atteindra les vaisseaux plus petits, l'obturatrice, l'ischiatique, etc., qu'à leurs dernières ramifications ; on aura donc une hémorrhagie en somme assez minime et une plaie musculaire et cutanée relativement peu étendue. »

Fr. Kœnig (*Lehrbuch der speciellen Chirurgie*, 1re édition, II, 857) se félicite d'avoir opéré lui-même par la méthode ovalaire antérieure. Pitha l'aurait fait également, etc.

Enfin, le professeur Verneuil a exposé et défendu ce procédé devant l'Académie (*Bull.*, 1877, p. 1152) en y ajoutant des soins particuliers pour lier les artères de second ordre avant de les couper, fidèle à sa méthode d'*extirper les membres comme des tumeurs*.

J'ai entretenu la Société de chirurgie de cette question en 1878 : la *raquette antérieure* un peu améliorée par moi n'a rencontré aucune opposition. Depuis, Chalot (*Chir. et Méd. opératoire*) a écrit que mon procédé semblait être le plus en faveur.

Opération. — Je suppose, bien entendu, que la lésion vous laisse maître de choisir votre procédé. — Muni de tout ce qu'il faut pour lier les artères, vous aurez aussi nombre de pinces hémostatiques et mon davier articulé au trou de béance large.

Si elle est faite, l'expression du membre le sera jusqu'à mi-cuisse par la bande en caoutchouc qui restera à demeure sans lien

constricteur. Le compresseur aortique, si vous en avez un, est en place, prêt à agir en cas de nécessité.

Vous disposez des aides que le temps vous a permis de trouver.

Le malade est endormi, couché sur le dos, le siège au bout du lit, la jambe saine repliée et tenue écartée; la jambe malade étendue dans les mains d'un aide ou provisoirement sur une petite table portative.

Vous vous tenez en dehors du membre et cherchez le grand trochanter, le milieu de l'arcade crurale et les battements de l'artère.

1° *Ligatures des vaisseaux.* — Incisez, à partir du milieu du pli de l'aine (**a**), dans une direction intermédiaire à celles du col fémoral et des vaisseaux, c'est-à-dire en bas et un peu en dehors (**b**). Après un trajet rectiligne de quatre doigts au moins, recourbez l'incision en dedans, jusqu'au bord interne du moyen adducteur, à six doigts, $0^m,10$, au-dessous du pli génito-crural

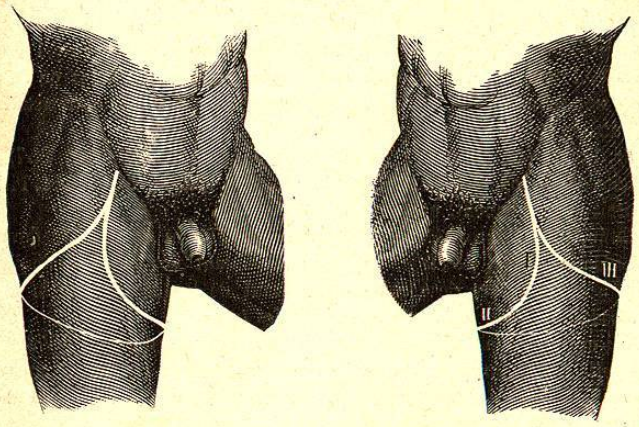

Fig. 543 et 544. — Désarticulation de la hanche. Tracé de la raquette antérieure.

(incision I, fig. 544). — Mobilisez la lèvre interne de cette plaie, afin qu'elle perde sa convexité et découvre bientôt la ligne des vaisseaux. — Aidé par des écarteurs (**c**), fendez longuement la gaine vasculaire cribriforme devant l'artère, sur la sonde introduite immédiatement au-dessous de l'arcade crurale, de haut en bas.

Liez l'artère d'abord, puis la veine, attentivement, au-dessus de leur bifurcation (**d**).

2° *Incision tégumentaire autour de la cuisse.* — Complétez maintenant la division des téguments. Passez donc le bistouri sous le membre pour reprendre l'incision sur le bord de l'adducteur moyen, croisez la face interne de la cuisse perpendiculairement (fig. 544, II), jusque derrière d'où vous remonterez obliquement en dehors (fig. 544, III) pour passer en terminant devant le fémur, à trois doigts au-dessous du sommet du trochanter. Vous pouvez regagner ainsi le premier coup de bistouri, à quelques doigts du pli de l'aine; mais pour y arriver avec facilité faites plutôt une reprise devant la cuisse de haut en bas et de dedans en dehors. — Vous devez avoir incisé les téguments, peau et graisse, dans toute leur épaisseur; sinon faites-le, afin que la lèvre supérieure soit déjà notablement rétractée. Commandez de poser lestement, pour y rester jusqu'à la fin de l'opération, des pinces hémostatiques sur toutes les veines qui saignent.

3° *Dénudation du fémur.* — Vous allez à présent entailler le lambeau externe, par sections successives, à ras de la lèvre externe et supérieure de la plaie (fig. 545). Donc, pincez le couturier du bout des doigts gauches et coupez-le; plus en dehors, pincez et divisez de même le tenseur du fascia lata et cette aponévrose elle-même à mesure que le doigt gauche la soulève de plus en plus en dehors; allez ainsi jusqu'à entamer notablement et mieux encore jusqu'à détruire les insertions du grand fessier derrière le fémur. Cela facilite beaucoup la suite de l'opération. — Revenez en avant soulever et couper le muscle droit antérieur (**e**).

Le psoas étant devenu visible (fig. 545, 2), il s'agit de le séparer des vaisseaux et du fémur pour l'attirer dans le lambeau externe.

Placez donc un ou deux larges écarteurs qui attirent les vaisseaux en dedans et les protègent, et commandez la rotation externe de la cuisse afin de pouvoir fendre la gaine du psoas le long de son bord interne, sur le nerf qui sera divisé avec le muscle. — Ajoutez ensuite un peu de flexion à la rotation externe, pour que l'index gauche puisse accrocher le psoas et l'attirer en dehors, pendant que le tranchant va le désinsérer ou le diviser sans danger, devant la

base du col fémoral. Rejetez ainsi tout le muscle psoas dans le lambeau externe, de manière à largement découvrir et la capsule et l'insertion prétrochantérienne du petit fessier.

Suivant la direction du col, *fendez la capsule* d'un bout à l'autre, sur le milieu de sa face antérieure. Grâce à la flexion légère qui n'est que l'extension incomplète, accrochez la lèvre cap-

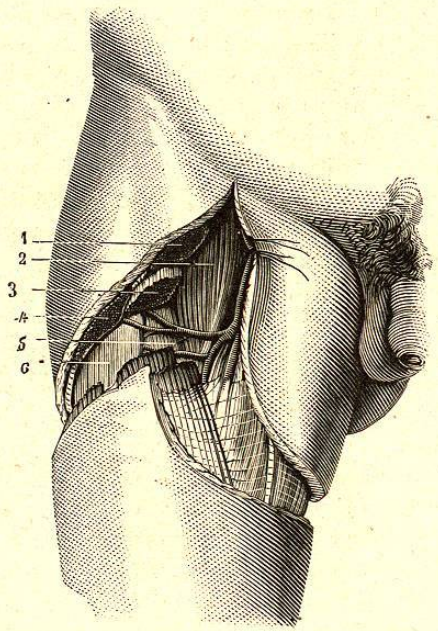

Fig. 545. — Désarticulation de la hanche, raquette antérieure. Deux ligatures ont été posées, l'une sur l'artère, l'autre sur la veine fémorale primitive. Le couturier (1), le tenseur (4) et le fascia lata, le droit antérieur (3) ont été coupés et se sont rétractés, découvrant le psoas (2), les vastes interne (5) et externe (6). — Ici, l'artère circonflexe antérieure croise haut le psoas; on la couperait entre deux pinces.

sulaire externe du bout du doigt ou du crochet de l'écarteur et détruisez complètement ses attaches fémorales (fig. 546). Sans désemparer, accrochez à son tour le tendon du petit fessier (5) et désinsérez-le au plus près. Continuant à raser le trochanter en dehors, grâce à un peu de *rotation interne*, détachez de même le tendon du moyen fessier de la ligne oblique. Aussitôt après, manœu-

vrant toujours dans la même attidude, et de la même manière, coupez les tendons qui se fixent au bord trochantérien supérieur jusque derrière (f).

En opérant ainsi, aucun vaisseau notable n'a pu être rencontré et la partie lente et pénible de l'opération est terminée. Le reste ne va pas, ne doit pas durer longtemps.

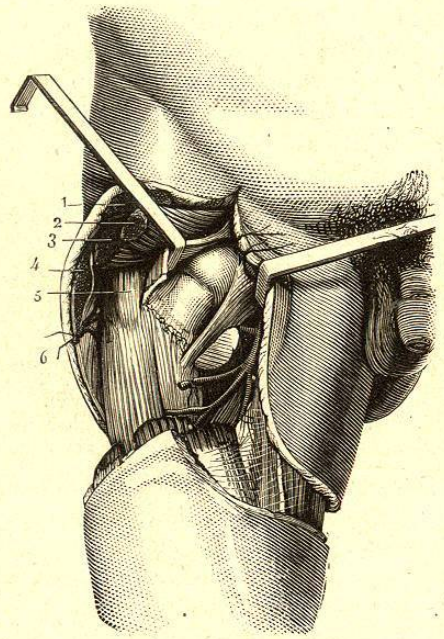

Fig. 546. — Désarticulation de la hanche, raquette antérieure. La capsule a été fendue et sa lèvre externe, soulevée par un crochet, désinsérée. Un autre crochet attire en dedans et protège les vaisseaux. L'attaque du tendon petit fessier (5) va avoir lieu, etc. L'artère circonflexe antérieure (6) étant haut située, a dû être coupée entre deux ligatures pour permettre sans danger la section du tendon du psoas. — 1. Coupe du couturier; 4, du tenseur du fascia lata; 3, du droit antérieur; 2, du psoas.

Conservant encore la flexion légère, ordonnez un peu de *rotation externe* et désinsérez la lèvre interne de la capsule en serrant le fémur de près. C'est l'affaire d'un instant et bien facile avec la collaboration de l'aide rotateur.

4° *Désarticulation.* — Abandonnez maintenant la cuisse à son