propre poids dans l'extension et la rotation en dehors. La plaie étant béante grâce aux crochets de vos aides, transformez en T l'extrémité supérieure de la fente capsulaire, le fémur se luxera, surtout si vous faites forcer l'extension et la rotation externe (g).

Du fait de cette rotation, le ligament rond se présente; un coup de pointe, tombant à pic dessus, le divise.

La cuisse pend verticale; l'aide la soulève pour *faire surgir* le fémur que, de la main gauche, vous saisissez par la tête. Rasez attentivement, mais vivement, la face postérieure du col; coupez le tendon de l'obturateur externe dans le fond de la cavité digitale et continuez à dépouiller l'os de haut en bas jusqu'au niveau de l'incision sous-fessière. Si vous n'avez pas quitté le grand couteau (je vous le conseille sur le cadavre pour vous y habituer), sortez alors prestement, mais en surveillant la peau de la fesse, à travers toutes les parties molles jusqu'ici épargnées et qu'un assistant à mains aseptiques, enveloppées ou gantées, a saisies au-dessus de la lame.

Un assez grand nombre d'artérioles peuvent jeter du sang : ce sont, en particulier, des branches ischiatiques voisines du nerf sciatique; d'autres saignent en bavant : telles, malgré la ligature sus-jacente, la fémorale elle-même et ses branches alimentées par les voies anastomotiques. Vos aides, avant la fin de l'opération, ont couru au plus pressé, et vous jetez des pinces lestement sur tout ce qui saigne. Vous poserez ensuite des fils en nombre suffisant pour réaliser une hémostase parfaite.

Il est généralement nécessaire de parer le moignon en réséquant quelques bribes musculaires ou tendineuses qui, du côté de la fesse, peuvent dépasser la peau. On pourrait au besoin enlever aux ciseaux la capsule fibreuse, mais il faudrait être bien attentif pour ne pas ouvrir la porte à de nouvelles hémorrhagies.

Quant au nerf sciatique, il convient d'en réséquer un long bout, après l'avoir bien isolé et exploré pour lier au préalable les vaisseaux qui le pénètrent. Malgré toutes ces précautions, il peut arriver que le nerf coupé saigne. Beaucoup mieux vaut alors en fendre le bout pour y trouver le vaisseau central et le lier, que d'étreindre le nerf dans une ligature.

La plaie a pu être laissée béante et couverte d'un pansement antiseptique. On peut suturer la queue de la raquette seulement

devant les vaisseaux fémoraux, ou bien réunir toute la plaie suivant une ligne à peu près antéro-postérieure, en ayant soin de garder une large ouverture déclive et de drainer absolument bien l'intérieur du moignon. J'ai vu guérir lentement un moignon laissé béant et beaucoup plus vite un autre tenu relativement fermé.

Pour rapprocher et accoler les lèvres minces et élastiques de la queue de la raquette, pourtant sans perte de substance, il faut placer un grand nombre de points de suture à cause de la rétractilité extrême de la peau de cette région. Je pense qu'il serait bon d'agir à distance à l'aide de bandelettes agglutinatives ou autrement, pour aider ces sutures à réaliser la permanence du contact parfait, superficiel et profond, des lèvres de la plaie antérieure.

Notes. — (a) Il est inutile d'écouter A. Cooper et de commencer l'incision à deux pouces au-dessus du ligament de Poupart : il suffit de partir du pli de l'aine. C'est assez pour lier les vaisseaux commodément : cette tête de l'incision remonte encore bien trop haut sur le ventre, quand la peau a été coupée tout autour du membre.

(b) Je conseille cette obliquité qui m'a paru commode et rationnelle pour conserver une largeur notable au lambeau interne très rétractile, et pour atteindre facilement le double but : les vaisseaux d'abord, le col du fémur et le grand trochanter ensuite.

(c) Il est bon de faire tirer en haut le commencement de l'incision, pour bien découvrir l'arcade. Le meilleur écarteur pour cela serait un élévateur de la paupière supérieure.

(d) A ce moment, vous pourriez imiter A. Verneuil et couper les vaisseaux, après avoir placé deux secondes ligatures, à distance et au-dessous des premières, mais encore au-dessus de la bifurcation.

(e) Vous avez pu rencontrer l'artère petite musculaire *m*, fig. 541, assez grosse pour vous engager à la pincer. — Maintenant le lambeau externe est suffisamment rétracté pour que l'on aperçoive le psoas, le bord antérieur du trochanter où s'attache le petit fessier, et plus bas, croisant le fémur, les vaisseaux circonflexes antérieurs. On doit couper ceux-ci entre deux ligatures ou entre deux pinces, s'ils sont assez haut placés pour embarrasser le champ opératoire, c'est-à-dire pour masquer le psoas.

(f) Il est un peu plus facile d'opérer cet isolement du grand trochanter sur la cuisse droite que sur la cuisse gauche. Un concurrent qui aurait le choix devrait opérer sur le côté droit. On peut se servir avantageusement d'un petit bistouri à résection, véritable détache-tendon. De forts ciseaux seraient aussi d'un bon emploi.

(g) En cas de fracture, n'oubliez pas d'employer le davier. Vous saisiriez le fémur par le col et sans même inciser en T, vous feriez, en tirant brusquement, sauter la tête fémorale hors du cotyle.

On s'épargne les difficultés de la désarticulation quand on juge bon de décapiter le fémur pour laisser la tête en place dans le dessein de parer à la lenteur quelquefois excessive du remplissage du cotyle.

Raquette externe.

C'est le procédé que Ravaton se proposait d'appliquer en 1743 : fendre en long la face externe de la cuisse, saisir le fragment supérieur du fémur

qui était brisé, l'énucléer en décollant le périoste et la capsule, puis terminer par une section circulaire (fig. 569, p. 694).

Veitch, Lacauchie, Esmarch, Volkmann, Pollosson, etc., ont fait ou recommandé quelque chose d'analogue en commençant par une amputation circulaire pour fendre ensuite en dehors, jusqu'au-dessus du trochanter, et extirper l'extrémité de l'os au bistouri ou au grattoir (fig. 570, 694).

Suivant Kocher, l'on peut faire de même à l'envers : d'abord, par une incision de résection, décapsuler et libérer la tête et le col, décharner les trochanters et le haut du fémur ; ensuite, ayant placé un tube élastique d'Esmarch en spica de l'aine, couper circulairement les chairs de la cuisse, lier les vaisseaux et, soulevant le périoste de bas en haut, rejoindre bientôt le décollement périosseux préalable ; enfin extirper le fémur après l'avoir scié ou sans le scier.

Foullioy de Brest, en 1841, après avoir lié l'artère fémorale au pli de l'aine, dessine une magnifique raquette à queue trochantérienne (fig. 566, p. 693). Malgaigne dit avoir appliqué ce procédé.

Au lieu d'une raquette externe, beaucoup d'opérateurs, Kerr (fig. 563, p. 692), Guthrie (fig. 564, p. 693), Langenbeck, Cornuau, Scoutetten, Velpeau, Günther (fig. 565, p. 693), se sont contentés d'une incision ovalaire ou elliptique dont le sommet se trouvait dans l'intervalle du grand trochanter et de l'épine iliaque antéro-supérieure.

De ce point, deux incisions descendaient obliquement en bas et en dedans, l'une devant, l'autre derrière, pour se joindre à la face interne du membre, à une distance variable au-dessous du pli génito-crural. La cicatrice d'abord en fente oblique transversale, remonte ensuite en avant.

Le grand avantage attribué à la méthode ovalaire externe, c'est de permettre, sans rencontrer de vaisseaux importants, d'atteindre l'articulation et, pendant une adduction forcée de la cuisse, de passer le couteau d'arrière en avant et de dehors en dedans par-dessus la tête fémorale, avant d'avoir coupé les gros vaisseaux, qu'il est possible alors de faire saisir par un aide, au moment où l'opérateur va entamer, de l'intérieur vers l'extérieur, les chairs de la partie antéro-interne. C'est, en un mot, de traiter la hanche comme on traitait l'épaule dans l'ancien procédé en raquette ordinaire.

Mais la hanche n'est pas l'épaule : le long col fémoral enfonce la tête à une grande profondeur, et les artères de la fesse sont là dans le voisinage, dangereuses et nombreuses.

Veut-on raser les os de très près, fournir une plaie juxta-périostée, la besogne est pénible et longue ; F. Guyon qui l'a faite, nous l'a dit.

Ose-t-on circonscrire le grand trochanter à distance et hardiment, on divise d'emblée, en avant, en dessus et en arrière, des rameaux importants de la fémorale, de la fessière et de l'ischiatique.

Dans les deux cas, la désarticulation proprement dite est difficile ; Dominique Larrey l'avait bien vu.

Plusieurs chirurgiens de notre temps, revenant à Ravaton, semblent préférer l'*amputation préalable* sous-trochantérienne, suivie d'hémostase définitive, et complétée, à l'aide d'une fente externe, par l'extirpation juxta-périostée et intracapsulaire de l'extrémité supérieure du fémur. Vous saurez le bien faire après avoir étudié la *résection* de la hanche.

Pour exécuter la désarticulation de la cuisse par l'*incision ovalaire externe*, il faut tenir le malade couché sur le côté sain ; cela interdit et la compression de l'artère fémorale et celle de l'aorte. Il faut donc une main d'aide absolument sûre et pure pour plonger dans la plaie et comprimer les vaisseaux fémoraux avant leur section réservée pour la fin.

Il est vrai qu'avec deux longues et fortes aiguilles rigides fichées en avant et en arrière (Newman, *Glasgow*, 1876), sous les vaisseaux fémoraux et fessiers inférieurs, et deux anneaux élastiques jetés par-dessus, l'on peut réaliser approximativement l'hémostase provisoire par acupressure.

Opération. — Le malade est couché sur le côté sain ; la cuisse saine fortement fléchie ou tout à fait étendue. Dans ce dernier cas, un assistant la soutient par l'intermédiaire de la jambe fléchie à angle droit pour faire place au chirurgien qui se place de préférence en face du malade. La cuisse malade allongée repose dans les mains d'un aide qui devra exécuter les mouvements commandés.

A. Procédé rapide (a). — Armé d'une lame de 20 centimètres, faites deux entailles de 15, profondes jusqu'à l'os, qui commencent à deux doigts au-dessus du grand trochanter, descendent obliquement en dedans, l'une en arrière, l'autre en avant, et enserrent cette éminence ainsi chevronnée, dans l'ouverture d'un V renversé Λ.

Commandez à un aide d'exécuter la rotation interne avec adduction et flexion légère, à un autre d'attirer en arrière toute l'épaisseur de la lèvre postérieure de la plaie ; et allez vite, votre doigt gauche éclairant la marche du couteau, chercher l'articulation et l'ouvrir : (côté gauche) en dessus, en arrière et en dessous ; (côté droit) en dessous, en arrière et en dessus. — Aussitôt la luxation en arrière produite par rotation interne, divisez le ligament rond, franchissez la tête fémorale et engagez le plein du tranchant avec précaution, pendant que la cuisse pend dans l'adduction et la rotation interne forcées. — Avant d'aller plus loin, dites à votre aide de confiance de plonger profondément ses doigts purs ou garnis dans

la plaie, en laissant le pouce dehors ou inversement, et de saisir les vaisseaux fémoraux.

Quand il sera sûr de lui et vous aura dit « allez! », terminez l'opération en divisant toutes les parties molles internes jusqu'ici épargnées, à quelques travers de doigt du pli génito-crural.

B. Procédé lent (**b**). — Commencez par inciser les téguments en forme d'ovale ou de raquette; disséquez un peu la lèvre supérieure tout autour. Pincez ou liez lestement tout ce qui saigne maintenant et tout ce qui, chemin faisant, pourra saigner notablement. — A partir de deux doigts au-dessus du trochanter, incisez en long l'aponévrose fascia lata; puis débridez-la obliquement : en avant, en incisant son muscle; en arrière, en divisant les trousseaux tendineux du grand fessier.

Désinsérez l'énorme tendon du petit fessier en glissant le bistouri de haut en bas entre ce tendon et le bord antérieur du trochanter. Coupez ensuite la lame tendineuse qui fixe le moyen fessier à la ligne oblique trochantérienne; puis enfin les insertions qui se font au bord supérieur de l'éminence. Alors, la plaie prend une certaine béance, surtout à l'aide d'écarteurs puissants. Coupez le tendon obturateur externe dans la cavité digitale.

Pendant que la cuisse est dans la rotation interne et après avoir désinséré, s'il l'a fallu, le muscle carré du bord trochantérien postérieur, enfoncez le court bistouri jusqu'au sourcil cotyloïdien pour fendre, en tirant, la partie postérieure de la capsule et, si cela n'est fait déjà, diviser en travers le tendon obturateur externe. Aussitôt, posez une pince à demeure sur chacune des lèvres de la plaie, car vous venez de diviser l'arcade vasculaire rétro-cervicale.

Cela fait, désarticulez après avoir débridé, transformé en **T**, la fente capsulaire près du sourcil cotyloïdien. Saisissez de la main gauche la tête fémorale amenée au dehors par la rotation interne forcée; demandez que l'on vous aide à la faire surgir et continuez l'espèce de résection sous-capsulo-juxtapériostée, jusqu'à ce que vous ayez dépassé le petit trochanter.

A ce moment, vous commandez à un aide sûr de plonger les doigts dans la plaie pour s'assurer de l'artère fémorale; vous engagez une grande lame et vous terminez l'opération par une section rapide des chairs jusqu'alors épargnées.

Notes. — (**a**) Je dis procédé rapide et procédé lent, ne considérant que l'action du tranchant. Mais les procédés rapides, à ce point de vue, deviennent souvent les plus longs à cause de l'hémostase consécutive dont la durée fait partie du temps consacré à une opération.

(**b**) Dans l'exécution de ce procédé lent, la main gauche jouant un grand rôle pour attirer et soulever les tendons, etc., qu'il s'agit de couper, l'opérateur fera bien de se mettre, pour la cuisse gauche, en face du malade couché sur l'autre côté, et derrière pour la cuisse droite. Dans ce dernier cas, le membre sain doit être fléchi et replié.

Lambeau antérieur.

On a dit longtemps que Lalouette décrivit, 1748, un procédé à lambeau interne. Cela n'est pas tout à fait juste. Il conseillait d'inciser en arrière, du dessus du trochanter à l'ischion, d'entrer dans l'articulation, de franchir la tête fémorale et de découper en sortant un grand lambeau antéro-interne. Le premier procédé de Lenoir, en 1831, n'était pas autre chose et, à dire vrai, tous les lambeaux antérieurs sont ainsi un peu rejetés en dedans (fig. 559, p. 691).

En 1805, Plantade (fig. 553, p. 690) recommandait de découper à la Ravaton un lambeau antérieur carré, d'attaquer l'articulation d'avant en arrière et de sortir au-dessous de la fesse.

Béclard apprit à tailler par transfixion le lambeau antérieur de son procédé à deux lambeaux (fig. 556, p. 691). A son imitation, Baudens usait de la ponction dès 1826, dit-il, pour lever un grand lambeau unique antérieur dont il indique les limites avec précision (fig. 557, p. 691). Vers la même époque, Manec (fig. 558, p. 691) et Lenoir enseignaient le même procédé, exécuté sensiblement de la même manière.

J. Roux, au dire de Malgaigne, commençait par inciser et disséquer le contour du lambeau antérieur; il ponctionnait les muscles ensuite, liait les vaisseaux, désarticulait; mais, avant de découper les chairs postérieures, il en incisait et disséquait un peu les téguments. Plusieurs avaient déjà recommandé d'inciser la peau et même les muscles du pli fessier, de dehors en dedans, pour plus de régularité.

Enfin, Sanson et Bégin, comme Ashmead, disséquaient tout à fait un lambeau antérieur cutané arrondi pour découvrir et lier l'artère (fig. 554 et 555, p. 690).

Nous trouvons dans ce bref historique tous les éléments des deux manières, actuellement en usage, de tailler un lambeau inguinal antérieur, à savoir : la manière rapide, la ponction; la manière lente, l'entaille, c'est-à-dire la dissection plus ou moins méthodique de dehors en dedans, qui permet de découvrir les vaisseaux et de les lier avant de les couper.

Parmi ceux qui aujourd'hui voudraient recourir à la transfixion, il en est plusieurs qui ne le feraient pas sans avoir dessiné les contours du lambeau comme J. Roux. Quant à ceux qui acceptent l'entaille (Verneuil,

Roser, M. Duval, etc.), je pense qu'ils n'ont qu'à imiter ce que faisait Verneuil avant d'adopter la méthode ovalaire antérieure comme méthode d'élection.

A. Procédé rapide (*exercice cadavérique*). — Il s'agit de tailler un U de 20 centimètres environ, en enfonçant une lame de 25, le plus grand des couteaux, entre le trochanter et l'épine iliaque antéro-supérieure, pour la faire sortir à un doigt derrière le relief du bord interne du muscle moyen adducteur, ou inversement (**a**).

Placez-vous en dedans de la cuisse droite ou en dehors de la cuisse gauche.

Pendant que le membre est légèrement fléchi, empoignez de la main gauche les chairs du futur lambeau pour les rétrécir, les rétracter et les soulever. Plongez le couteau d'abord vers la tête du fémur et ouvrez la capsule sans insister; puis, rapprochant le manche du bassin, dirigez la pointe vers son issue et, à grands traits, détachez un long lambeau qui sera immédiatement relevé par vous et saisi par un aide de confiance (**b**).

Pendant que celui-ci tient le lambeau et les vaisseaux y contenus, incisez la capsule le plus largement possible, à ras du sourcil, en avant et en dedans; ordonnez ou pratiquez vous-même un peu de rotation externe pour, le poids du membre aidant, amener le ligament rond sous la pointe qui le divise et s'engage à l'instant derrière la tête et le col. — A ce moment, la cuisse doit pendre verticale : poussez-en l'extrémité inférieure devant vous pour dégager le grand trochanter, afin que le couteau le franchisse en arrière et bientôt, à plein tranchant, sorte dans le pli fessier suivant une courbe régulière (**c**).

Sans vous occuper encore des vaisseaux antérieurs qui sont en sûreté dans les mains qui tiennent le lambeau, précipitez-vous sur les jets qui sortent de la fesse, si vous avez rempli le système artériel du cadavre, d'un liquide convenable soumis à une pression continue et suffisante.

B. Procédé lent. — Tracez d'abord le lambeau à la teinture : du milieu de la distance qui sépare le grand trochanter de l'épine iliaque antéro-supérieure, descendez longitudinalement; traversez la face antérieure de la cuisse à 20 centimètres du point de départ et remontez sur la face interne, à un doigt derrière le bord interne tangible et visible du muscle moyen adducteur, jusque près du pli périnéo-crural. En arrière, vous unirez les deux têtes de l'U antérieur, ou mieux ses deux branches, un peu au-dessous des têtes, par une incision qui viendra passer à un doigt au-dessous du pli fessier (**d**).

Opération. — Tenez-vous en dehors du membre légèrement écarté et tordu en dehors. Incisez d'un trait le contour du lambeau, en commençant en dedans de la racine de la cuisse pour descendre, croiser la face antérieure et remonter en dehors. Passez le couteau sous le membre pour le remettre près du départ de la première incision et diviser les téguments postérieurs (**e**).

Vous devez, sans la disséquer, libérer tout à fait la lèvre supérieure de la plaie, aussi bien en avant qu'en arrière, de manière à produire une rétraction par glissement de plusieurs centimètres. Les veines intéressées doivent être pincées dès à présent.

Sous le bord du lambeau antérieur, en dehors, incisez le fascia lata et l'extrémité de son muscle tenseur; plus en dedans, le couturier soulevé par vos doigts; entre les deux, le droit antérieur; et relevez le tout en décollant, pour découvrir les vaisseaux fémoraux superficiels le plus haut possible. Coupez ceux-ci entre deux ligatures et relevez-en les bouts supérieurs avec le lambeau. Un peu plus haut, traitez de même les vaisseaux fémoraux profonds. Tout de suite après, divisez le muscle moyen adducteur, ce qui vous permettra de jeter un fil sur la branche interne de l'obturatrice.

Entaillez maintenant le psoas pour voir la capsule, l'ouvrir, luxer la tête en avant et inciser le ligament rond comme d'habitude. Cela fait, vous contournerez l'extrémité supérieure du fémur en serrant l'os (**f**) pour éviter les vaisseaux postérieurs ; quand vous serez arrivé au niveau du pli fessier, vous terminerez en divisant le nerf et les muscles. Dans ce dernier temps, il vous arrivera peut-être d'apercevoir des vaisseaux et de pouvoir les pincer avant de les couper.

Notes. — (**a**) Le couteau doit glisser entre l'artère et la tête du fémur, fuyant l'artère pour ne pas l'atteindre, lui tournant le dos, cherchant l'articulation pour en ouvrir la capsule en passant, à la manière de Baudens. Pour que cela soit possible, il faut opérer pendant que la cuisse est légèrement fléchie, car la flexion éloigne l'artère de la tête fémorale.

La transfixion est impraticable lorsque les chairs sont parsemées d'esquilles ou soulevées par une grosse tumeur.

(**b**) Quelques opérateurs ont recommandé de faire introduire les doigts d'un aide dans la plaie pour aplatir l'artère dans la base du lambeau, peu après que le couteau a fait sa voie, c'est-à-dire avant la section de l'artère fémorale. Le mieux est de faire vite, car si le couteau ne divise qu'en dernier lieu les vaisseaux fémoraux superficiels, il est à peine introduit qu'il a déjà ébranché les gros vaisseaux fémoraux profonds.

(c) Il vaut mieux, quand l'articulation est ouverte, passer le couteau sous le membre pour inciser les téguments, sinon les muscles, de dedans en dehors. On revient après contourner l'extrémité fémorale et terminer à la manière ordinaire.

(d) L'incision postérieure devrait même descendre plus bas, si les téguments antérieurs faisaient défaut pour tailler un lambeau suffisamment long. Quand on opère pour quelque énorme ostéosarcome, le ventre a prêté de la peau qu'il reprendra aussitôt que les incisions seront faites. Il faut tailler en conséquence.

(e) On peut remettre à un peu plus tard la section des téguments postérieurs.

(f) La cuisse, avons-nous dit, doit à ce moment pendre *verticale*, plus que soutenue, soulevée même par un aide. *Vertical* aussi sera tenu le couteau, la pointe basse, rasant successivement la face externe du grand trochanter et la face postérieure du col (cuisse droite) ou inversement (cuisse gauche), sans abandonner le contact de l'os, malgré les secousses que la droite du chirurgien imprime nécessairement à l'instrument pour trancher les parties fibreuses.

Remarques. — Quand on ampute par un procédé rapide, le couteau travaille vingt secondes ; les pinces vingt minutes, rarement moins, souvent plus. Un tel procédé n'est évidemment pas plus rapide que tel autre réputé très lent dans lequel l'action du couteau durerait vingt minutes, mais se terminerait en même temps que l'hémostase.

Abstraction faite du danger d'hémorrhagie foudroyante, s'il était prouvé qu'avec la transfixion ou l'entaille hardie la dernière ligature est plus vite posée que dans les autres procédés, il faudrait hésiter à recourir à ces derniers. Il vaut mieux, en effet, perdre 200 grammes de sang, en cinq minutes, par quelques grosses artérioles, que 500 en une heure par une longue série de petites hémorrhagies.

Dans tous les procédés, la lenteur est un défaut si elle n'est pas exigée par la sécurité. Ici, dans la désarticulation de la cuisse, il faut redouter, presque autant que les hémorrhagies de la fémorale, celles qui durent, venant des petites artères ou des capillaires. C'est pourquoi je crois bon non seulement de fuir les artérioles en rasant les os, mais encore de préférer à la raquette externe la raquette antérieure, qui permet d'aller vite et facilement, quel que soit l'état des os.

Quelques chirurgiens, amis du lambeau antérieur, l'ont entaillé après avoir passé une longue et forte aiguille, une broche, en travers sous les vaisseaux fémoraux primitifs, et jeté par-dessus un fil de caoutchouc entortillé plusieurs fois de manière à produire une striction temporaire.

Cette acupressure élastique de Newman, Trendelenburg, Poncet, J. Wyeth, etc., sur *broches boutonnées de liège*, est applicable aux autres lambeaux, à tous les modes opératoires.

Autres procédés.

Comme l'a dit Barbet, il faut souvent choisir un procédé suivant les circonstances, et c'est pour que mon lecteur ne soit jamais pris au dépourvu que j'ai indiqué et figuré ici tant de procédés historiques applicables seulement à des cas exceptionnels.

A plusieurs reprises, on a dû se contenter du *lambeau interne* de Moublet (fig. 550, p. 689), allongé par Delpech (fig. 551, p. 689), transformé par Blasius (fig. 552, p. 690), qui malheureusement s'est quelquefois gangrené.

Le *lambeau postérieur* unique, indiqué par Puthod et Wöhler (fig. 548, p. 689), a servi à Langenbeck, à Bryce et récemment à Morestin (fig. 547).

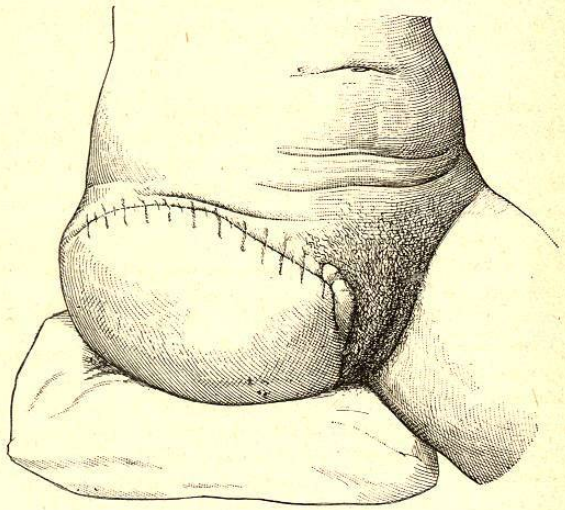

Fig. 547. — Mognon récemment guéri (réunion immédiate) obtenu par Morestin. Lambeau postérieur par nécessité, ligatures des vaisseaux au début de l'opération. Il n'y avait pas plus d'un doigt de peau disponible au-dessous des plis inguinal et génito-crural. Tumeur maligne.

Le *lambeau externe* a plusieurs fois été employé accidentellement, dans des cas où il s'agissait de compléter par l'extirpation de l'extrémité supérieure du fémur une amputation sous-trochantérienne faite par cette méthode (fig. 549, p. 689).

Béclard, Sanson, Bégin et M. Duval coupaient les téguments postérieurs à une certaine distance au-dessous du pli de la fesse, après avoir taillé un lambeau antérieur. C'est donc un procédé à *deux lambeaux antérieur et postérieur*. Mais je ferai remarquer qu'à moins d'entamer la fesse comme Lalouette, on en garde toujours la totalité des parties molles quand on pratique le lambeau antérieur dit unique, un peu à tort, comme on le voit. Les *lambeaux latéraux* paraissent dater de Larrey (fig. 561, p. 692) et d'A. Blandin, mais nous avons vu que le premier faisait à la hanche,

comme à l'épaule, quelque chose qui est devenu la raquette, externe ici, antérieure là.

Dupuytren (premier procédé), Lisfranc (fig. 562, p. 692), Kerst, Hammick, Syme, Unger et Walter taillaient de vrais lambeaux latéraux, les uns par transfixion, les autres par entaille, en commençant tantôt en dedans, tantôt en dehors.

Lisfranc ponctionnait d'avant en arrière, en dehors de l'artère et même de l'articulation, qu'il ouvrait ou rasait en passant, pour aller ressortir plus en dedans, sous l'ischion, et tailler de suite le lambeau externe ou plutôt postéro-externe. Faisant tirer en dedans les chairs internes, il ramenait le couteau à l'attitude du départ, passait cette fois en dedans de la tête fémorale et faisait saisir l'artère avant de terminer le lambeau interne, toujours de l'intérieur vers l'extérieur. La désarticulation suivait.

Quant à B. Bell, en conseillant, après avoir coupé circulairement, de fendre en avant et en arrière (fig. 568, p. 694), il a fourni également un procédé à lambeaux latéraux que Roser, entre autres, a employé pour extirper l'extrémité du fémur à la suite d'une amputation préalable.

Alanson, Albernethy, Sanson (fig. 567, p. 693), Cornuau, Græfe, incisaient *circulairement* ou plutôt obliquement comme le pli de l'aine; puis, creusant le moignon de plus en plus, atteignaient l'articulation.

Voici, du reste, comme pour l'épaule, un petit **atlas historique** incomplet sans doute, mais qui cependant représente avec une exactitude approximative et d'après des textes authentiques, les principaux procédés proposés ou employés autrefois. Ceux qui voudront étudier cet atlas y trouveront des modèles pour tous les cas impératifs et verront que beaucoup de modernes n'ont fait qu'imiter leurs anciens.

A l'amputation interscapulo-thoracique correspond la *désarticulation interilio-abdominale* de Jaboulay de Lyon. (V. Pollosson et Bérard, *Congrès de Chir.* 1899, p. 513-536 et Savariaud, *Revue de Chir.* 1902).

Sagement, Jaboulay commence par lier les vaisseaux iliaques primitifs et pour ce faire, décolle le péritoine par la grande porte que lui ouvre l'incision nécessaire qui du pubis suit le dessous du pli de l'aine et le dessous de la crête iliaque jusqu'à l'épine postérieure. Il jette les chairs du triangle de Scarpa. La fesse, généralement, bouche le trou; cependant c'est la lésion, maligne, suppurative, traumatique, qui commande.

Morestin a proposé une opération plus économique : l'*amputation intra-iliaque* (Arch. gén. de méd. 1903, p. 1665-1674).

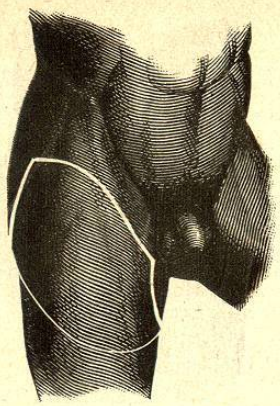

Fig. 548. — Lambeau postérieur indiqué par Puthod et Wöhler (1739), employé par Bryce (1827).

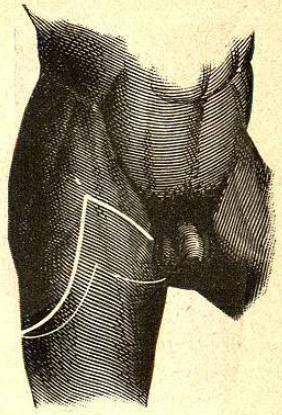

Fig. 549. — Lambeau externe résultant d'une incision dite elliptique coudée de Soupart, en réalité lambeau externe.

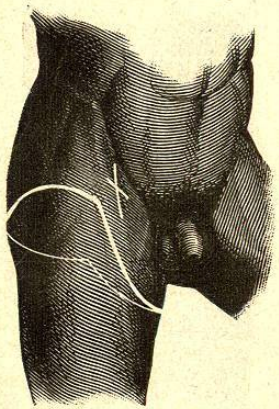

Fig. 550. — Lambeau interne de Moublet (1739), après ligature de l'artère fémorale.

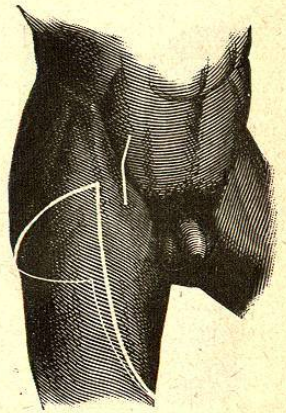

Fig. 551. — Lambeau interne très long de Delpech (1828), après ligature de l'artère fémorale.

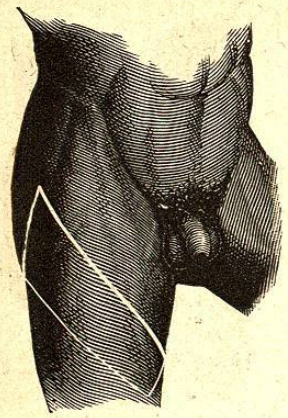

Fig. 552. — Lambeau interne pointu, résultant d'incisions formant losange, Schrägschnitt de Blasius (1839).

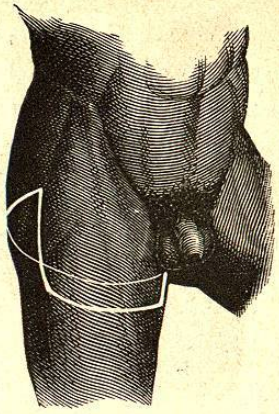

Fig. 553. — Lambeau antérieur carré, musculo-cutané, entaillé à la Ravaton, Plantade (1805).

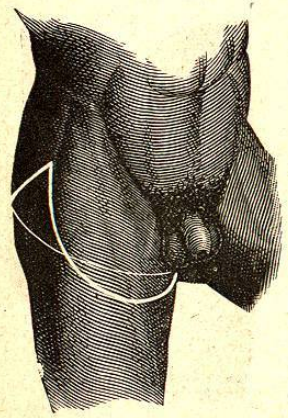

Fig. 554. — Lambeau antérieur arrondi cutané, disséqué pour lier l'artère avant de désarticuler : Ashmead (XIXe).

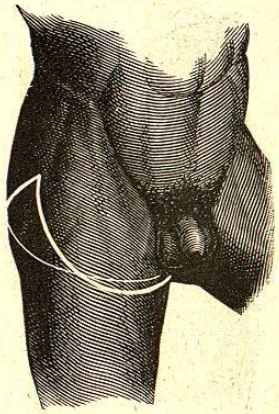

Fig. 555. — Lambeaux arrondis antérieur et postérieur, courts, l'antérieur cutané, disséqué : Sanson et Bégin.

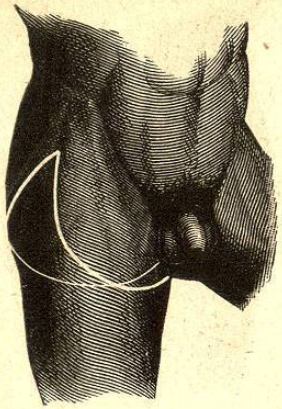

Fig. 556. — Lambeaux arrondis, courts, antérieur et postérieur, l'antérieur ponctionné à la Béclard.

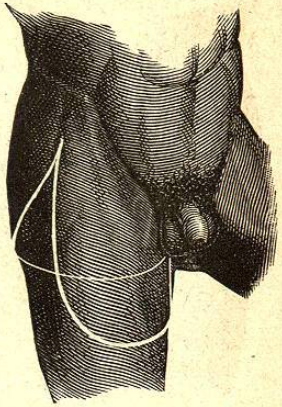

Fig. 557. — Lambeau antérieur prédominant, très long, ponctionné à la Béclard : Baudens (1826 ?), Lenoir.

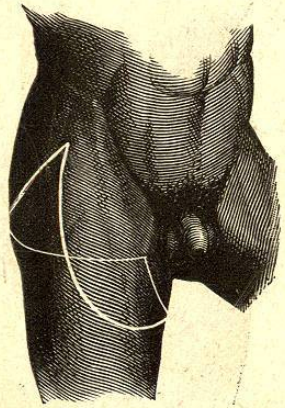

Fig. 558. — Lambeau antérieur un peu interne, ponctionné, l'incision postérieure précède la désarticulation : Manec.

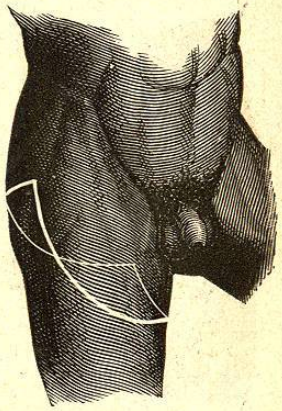

Fig. 559. — Lambeau antéro-interne taillé en sortant, après désarticulation. Lalouette (1748), Lenoir (1831).

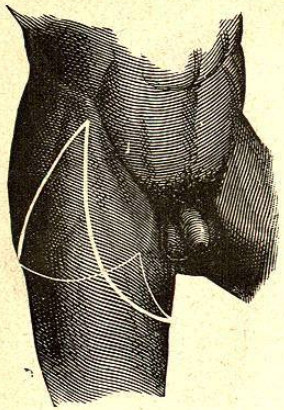

Fig. 560. — Lambeau antéro-interne circonscrit, puis entaillé : 2e procédé ou procédé d'élection de Dupuytren.

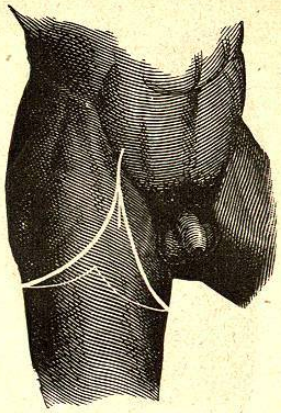

Fig. 561. — Lambeaux interne et externe entaillés (A. Blandin); ponctionnés (D. Larrey). Ligature préalable.

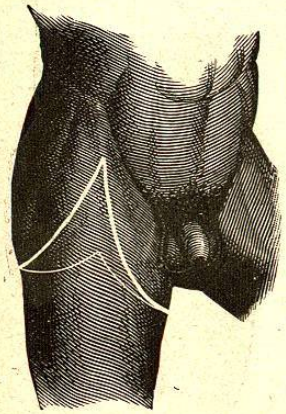

Fig. 562. — Lambeaux int. et ext. ponctionnés (Lisfranc); il commençait par l'ext. et finissait par la désarticulation.

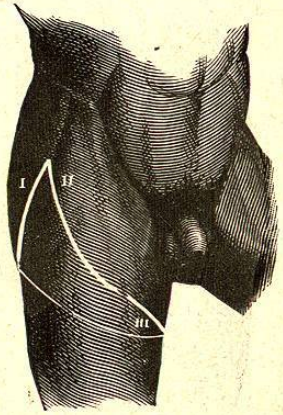

Fig. 563. — Ovalaire (Kerr, de Northampton) avant 1795. Il coupait I et II, désarticulait et divisait III.

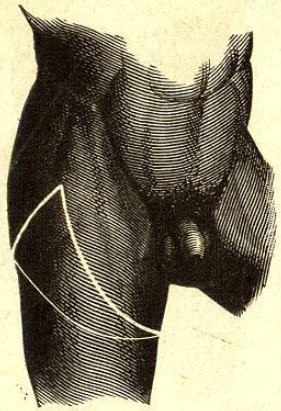

Fig. 564. — Ovalaire, deux courts lambeaux obliques, entaille précédant la désarticulation (Guthrie).

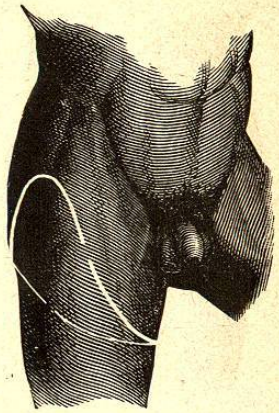

Fig. 565. — Ovalaire ou elliptique à lambeau interne destiné à s'unir à la concavité sus-trochantérienne (Günther).

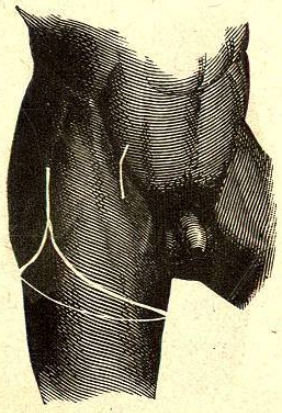

Fig. 566. — Raquette externe de Foullioy (1841), après ligature de l'artère fémorale.

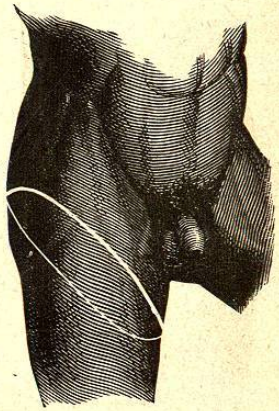

Fig. 567. — Circulaire oblique (Sanson). Cornuau et autres coupaient moins obliquement et moins haut.

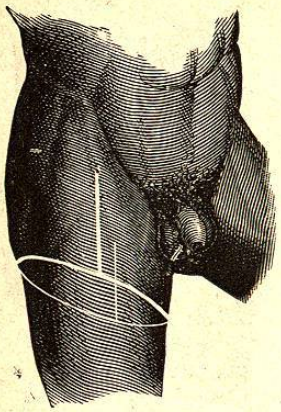

Fig. 568. — Circulaire doublement fendue, en avant et en arrière, donnant deux lambeaux carrés (Benjamin Bell).

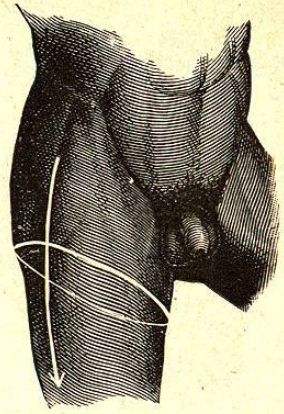

Fig. 569. — Circulaire à grande fente externe préalable, désarticulation sous-périostée (Ravaton).

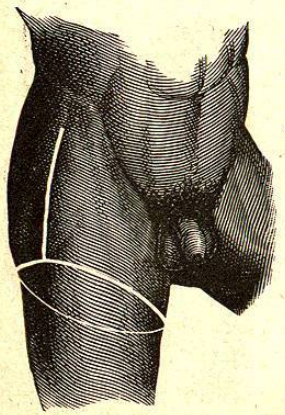

Fig. 570. — Circulaire à fente ext. et consécutive (Veitch, Lacauchie, Esmarch). L'opération peut être juxta-osseuse.

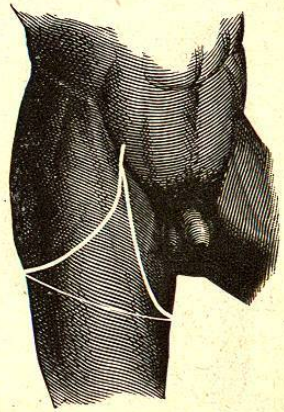

Fig. 571. — Raquette antérieure (A. Cooper, Roser, Verneuil). Ligature au premier temps de l'opération.

III. — RÉSECTIONS

PREMIÈRE PARTIE

GÉNÉRALITÉS

Ma longue pratique d'amphithéâtre m'a beaucoup servi pour édifier cette troisième section de mon ouvrage; mais sans la connaissance des expériences, des publications, des résultats d'Ollier, je n'aurais pas osé écrire sur les résections. L'œuvre du maître lyonnais est unique en cette matière. Le monde chirurgical lui doit de savoir tirer parti des propriétés ostéogéniques du périoste, ménager absolument toutes les parties péri-articulaires, diriger les soins consécutifs..., bref, poursuivre et réaliser la reconstitution d'articulations mobiles et solides sur le type physiologique. (L. Ollier. *Traité des résections et des opérations conservatrices qu'on peut pratiquer sur le système osseux*. 3 vol. Paris, G. Masson.)

On appelle *résection* l'extirpation d'une portion du squelette, sans sacrifice notable de parties molles.

Cette définition, quoique imparfaite, indique déjà au chirurgien :

1° Qu'il devra ménager les chairs et les conserver sensibles et actives;

2° Que dans l'immense majorité des cas, il lui faudra préparer et diriger la restauration de la solidité squelettique.

Ordinairement les résections ont pour but unique l'ablation de parties altérées par divers processus morbides ou par le traumatisme. Exemples : résection d'une partie du corps du tibia nécessitée par une ostéo-myélite avec abcès sous-périostique; résection des