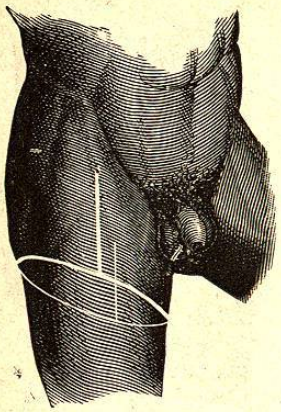

Fig. 568. — Circulaire doublement fendue, en avant et en arrière, donnant deux lambeaux carrés (Benjamin Bell).

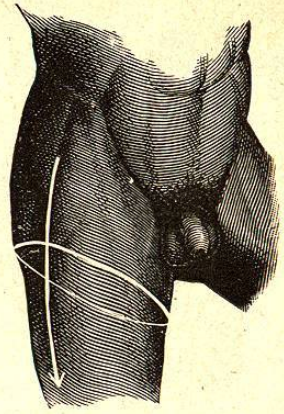

Fig. 569. — Circulaire à grande fente externe préalable, désarticulation sous-périostée (Ravaton).

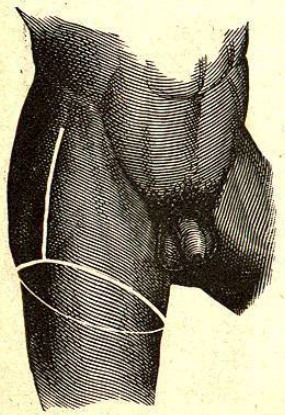

Fig. 570. — Circulaire à fente ext. et consécutive (Veitch, Lacauchie, Esmarch). L'opération peut être juxta-osseuse.

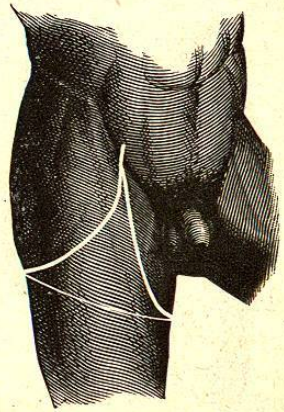

Fig. 571. — Raquette antérieure (A. Cooper, Roser, Verneuil). Ligature au premier temps de l'opération.

III. — RÉSECTIONS

PREMIÈRE PARTIE

GÉNÉRALITÉS

Ma longue pratique d'amphithéâtre m'a beaucoup servi pour édifier cette troisième section de mon ouvrage; mais sans la connaissance des expériences, des publications, des résultats d'Ollier, je n'aurais pas osé écrire sur les résections. L'œuvre du maître lyonnais est unique en cette matière. Le monde chirurgical lui doit de savoir tirer parti des propriétés ostéogéniques du périoste, ménager absolument toutes les parties péri-articulaires, diriger les soins consécutifs..., bref, poursuivre et réaliser la reconstitution d'articulations mobiles et solides sur le type physiologique. (L. Ollier. *Traité des résections et des opérations conservatrices qu'on peut pratiquer sur le système osseux*. 3 vol. Paris, G. Masson.)

On appelle *résection* l'extirpation d'une portion du squelette, sans sacrifice notable de parties molles.

Cette définition, quoique imparfaite, indique déjà au chirurgien :

1° Qu'il devra ménager les chairs et les conserver sensibles et actives;

2° Que dans l'immense majorité des cas, il lui faudra préparer et diriger la restauration de la solidité squelettique.

Ordinairement les résections ont pour but unique l'ablation de parties altérées par divers processus morbides ou par le traumatisme. Exemples : résection d'une partie du corps du tibia nécessitée par une ostéo-myélite avec abcès sous-périostique; résection des

extrémités articulaires tuberculeuses, de la tête fémorale dans la coxalgie ; résection de la mâchoire inférieure envahie par une tumeur fibreuse ; résection du premier métacarpien enflammé ; résection de la tête humérale brisée par une balle ; résection d'une partie luxée irréductible ; résection de l'extrémité d'un fragment osseux qui a perforé les téguments, etc.

Quelquefois le chirurgien divise les os (ostéotomie simple) ou même en excise une partie (résection véritable ordinairement cunéiforme) afin de remédier à une infirmité résultant d'une intolérable ankylose ou d'une courbure anormale. Il le fait tantôt pour établir et entretenir une néarthrose, tantôt pour arriver simplement à une reconsolidation dans une attitude favorable (résection orthopédique).

Quelquefois encore la résection n'est qu'une opération préliminaire, temporaire ou définitive, faite dans le dessein de rendre accessibles les parties profondes sous-jacentes à l'os attaqué. Telle est la résection du maxillaire supérieur pratiquée pour atteindre un polype naso-pharyngien ; celle du coccyx pour approcher du rectum cancéreux ou imperforé ; telle aussi la trépanation.

A vrai dire, dans l'ostéotomie simple, de même que dans ce que l'on appelle improprement résections temporaires, qui sont plutôt des *luxations temporaires* rendues possibles par une ostéotomie préalable, il n'y a pas résection proprement dite, c'est-à-dire enlèvement d'une portion osseuse. Néanmoins, au point de vue de la technique opératoire et du processus réparateur, etc., toutes ces opérations sont bien de la même famille.

Il est d'usage de diviser les résections en deux catégories.

Les unes, dites *articulaires*, se pratiquent pour remédier aux lésions traumatiques ou spontanées des extrémités osseuses encroûtées de cartilages, en abrasant ces extrémités dans une étendue convenable, après les avoir mises au jour et dénudées. Ce sont les plus difficiles et les plus utiles à répéter sur le cadavre. Je les décrirai avec un soin particulier.

Les autres, appelées encore *extirpations* lorsqu'elles sacrifient un os tout entier, comme le premier métacarpien, l'astragale, ou un groupe d'os comme la mâchoire supérieure, ne sont point limitées aux extrémités articulaires. Celles qui portent sur le corps d'un os long ou sur le bord d'un os plat s'appellent quelquefois *abrasions* ou résections latérales, quand elles n'atteignent qu'une partie de l'épaisseur ou de la surface d'un os sans arriver à la fragmentation réelle de cet os. L'*évidement* est une espèce d'abrasion qui, au lieu de se faire à ciel ouvert, débute nécessairement par une perforation de la partie compacte sous-périostique, mais se continue ensuite à l'intérieur de l'os.

Si, contrairement aux amputations, les résections conservent les parties molles et ne sacrifient qu'une minime partie du squelette, elles portent néanmoins ordinairement (je laisse à part les abrasions latérales et les évidements) une grave atteinte à la solidité des membres intéressés. C'est donc, je le répète, presque toujours une nécessité pour l'opérateur que de viser le double but :

1° Ménager les parties molles, leur vitalité, leur sensibilité et leur contractilité ;

2° Restaurer ultérieurement la solidité du squelette, qu'il s'agisse d'obtenir la rigidité pure et simple (reproduction osseuse et cal) ou la solidité avec mobilité (néarthrose).

Ménager les chairs, leurs vaisseaux et leurs nerfs n'est point en général difficile. C'est affaire à l'opérateur, et il y a longtemps que l'attention a été appelée sur ce premier *desideratum*, car à quoi bon conserver un membre exposé à la gangrène et la paralysie.

Tout autre chose est de rétablir la solidité squelettique : l'action opératoire et la cure consécutive y ont chacune un rôle d'une importance capitale.

A. Désire-t-on la simple rigidité, deux cas sont à distinguer.

1° Un os long comme le fémur a subi une résection diaphysaire, mais le fragment ou le bloc enlevé était court et les deux bouts de l'os, peu distants, ont été rapprochés et maintenus en contact : il se produit un cal comme dans une fracture ordinaire. Pareillement, après la résection simultanée des condyles fémoraux et du plateau tibial, l'ankylose simple, par fusion osseuse, peut être obtenue ;

2° Si, au contraire, un os long quelconque a perdu un trop long bout de sa diaphyse pour qu'il y ait lieu de songer au rapprochement, la consolidation par cal sans longueur, est impossible ; il faut qu'il se forme une colonne osseuse intermédiaire aux deux fragments conservés. Or, le seul agent capable de produire cette colonne est le périoste. Il est donc nécessaire, indispensable, chaque fois qu'on extirpe un long bout d'une diaphyse, avec l'espoir de rétablir

la rigidité sans amener les fragments en contact, c'est-à-dire sans provoquer un raccourcissement considérable et désastreux, de conserver le périoste adhérent à la face profonde des chairs qui lui fournissent ses vaisseaux, de décortiquer le tissu osseux proprement dit, c'est-à-dire de fendre la gaine périostique et de la décoller, si la maladie ne l'a pas déjà fait. Cela s'appelle une *résection sous-périostée*.

B. S'agit-il d'obtenir, après une résection, et de la solidité et de la mobilité, ce qui serait l'idéal pour toutes les résections articulaires, il faut que les fragments osseux mis en contact s'adaptent, s'accommodent, se façonnent, se modèlent l'un sur l'autre, de manière à reconstituer des surfaces articulaires analogues, quoique imparfaites, à celles qui ont été enlevées; il faut en outre que des liens fibreux solides se reforment, également analogues à ceux qui ont été plus ou moins détruits; il faut encore que les muscles moteurs de l'ancienne articulation n'aient perdu ni leur contractibilité ni leurs attaches pour mouvoir les os constituant la néarthrose. Sans ligaments et sans muscles, une néarthrose de résection n'est pour les membres qu'une pseudarthrose impotente, toujours inférieure à l'ankylose, quelquefois pire qu'un simple moignon. Sans cela, l'on enlèverait les arthrites tuberculeuses largement, comme une tumeur maligne. Mais voyez-vous ce membre en caoutchouc, oscillant au gré de la pesanteur?

Pour assurer la solidité en même temps que la mobilité des néarthroses de résection, c'est-à-dire la conservation des insertions musculaires, des restes ligamenteux, et la reproduction partielle des extrémités articulaires, il faut utiliser la continuité que la capsule articulaire établit entre les manchons périostiques des os articulés, fendre cette capsule et décortiquer les épiphyses au grattoir, avant de les scier, faire une résection *sous-capsulo-périostée*.

Dès à présent, il est bien facile de comprendre en quels cas la conservation du périoste est désirable : reproduction d'un fragment diaphysaire, restauration ostéo-ligamenteuse d'une articulation. Toutes les fois, au contraire, que le but poursuivi sera simplement l'obtention d'un cal ou d'une ankylose articulaire, la conservation du périoste n'aura plus qu'une importance secondaire : l'avivement et la mise en contact (*arthrodèse*) deviennent l'affaire principale.

Ce périoste est-il donc indispensable à la reproduction osseuse? Est-il toujours capable et suffisant?

Quand on sacrifie le périoste des fragments réséqués, les extrémités osseuses bourgeonnent quelque peu. Elles s'unissent; ou au contraire elles se façonnent si des mouvements systématiques imposés travaillent à rétablir un type articulaire; mais il n'y a pas de reproduction notable de la partie enlevée.

Quand on conserve le périoste, la régénération osseuse n'a pas toujours lieu; et si quelquefois elle est exubérante, trop souvent elle reste insuffisante.

Indiquons les circonstances favorables ou défavorables à l'activité du périoste, et les divers états dans lesquels se montre cette membrane dans les différents cas où se pratiquent les résections.

1° Cas traumatiques récents. J'appelle ainsi les cas dans lesquels l'intervention chirurgicale est précoce et antérieure à toute modification inflammatoire de l'état normal. Ce sont, à proprement parler, des cas physiologiques, absolument semblables, d'une part, aux expériences faites sur les animaux, et, d'autre part, aux exercices que l'on répète sur le cadavre dans les amphithéâtres. Eh bien, dans ces circonstances, l'activité périostique sur laquelle l'opérateur peut compter, n'existe réellement que dans le *jeune âge*, comme aussi la possibilité de détacher cette membrane sans la trouer, avec une couche profonde ostéogène fertile. Chez l'adulte, alors que l'accroissement des os est terminé, alors que leurs épiphyses mêmes sont revêtues d'une mince couche arrivée à la dureté du tissu compact, le périoste n'est plus en sève. Très adhérent et en quelques points d'une minceur extrême, il ne se laisse que très difficilement décoller, même avec de bons instruments et de l'adresse. Et surtout, ce périoste, trop souvent éraillé et troué par l'opérateur, ne conserve pas à sa face profonde ce paviment de lamelles osseuses superficielles que la tendreté des os jeunes permet seule de garder, et qui témoignent de l'existence d'une couche ostéogène encore active, apte à la reproduction désirée.

Donc le périoste normal, sain, physiologique, non modifié par plusieurs jours d'inflammation, n'a de puissance ostéogénique patente que chez les jeunes sujets, c'est-à-dire pendant la période d'accroissement en épaisseur. Encore faut-il ajouter que ce pouvoir générateur et régénérateur varie en intensité et en durée suivant l'épaisseur et la précocité des différents os;

2° Cas pathologiques inflammatoires.

Je dois laisser de côté les affections organiques (sarcomes, etc.), dans lesquelles le périoste est envahi par la production morbide, et ne m'occuper que des lésions où l'inflammation joue le principal sinon l'unique rôle.

Voici un os, court ou long, enflammé à la suite d'un choc, d'une fracture ou d'une maladie spontanée : la couche profonde du périoste, chez l'adulte même, quoique moins vite que chez le jeune, s'est tuméfiée activement et a donné à la membrane, en même temps qu'une adhérence moindre, une épaisseur et une capacité ostéogénique plus grandes.

Un tel périoste est dans de bonnes conditions pour produire du tissu osseux, soit autour de l'os ancien quand celui-ci, nécrosé, reste en place, soit dans la cavité du simple étui périostique conservé quand on résèque tout de suite.

Chez l'adulte, le périoste exige un assez long temps pour redevenir ostéogène.

Chez l'enfant, sans préparation ou simplement après quelques jours, comme à la suite d'un abcès sous-périostique aigu qui dépouille rapidement la diaphyse entière d'un os long, le périoste bien dirigé peut reconstruire un os à peu près identique au premier.

Au voisinage des tumeurs blanches, la membrane périosseuse doit subir le retentissement inflammatoire et se montrer faiblement adhérente en raison même de l'épaississement de sa molle couche profonde. Il en est ainsi généralement, circonstance favorable à la facilité opératoire et à la reproduction des surfaces articulaires, je le répète, surtout chez les jeunes. Trop souvent, la capsule et le périoste épiphysaire sont tellement altérés, troués et détruits par les fongosités, qu'on se prendrait à douter, de prime abord, de l'opportunité qu'il peut y avoir à les respecter, à les conserver momentanément, si les extrémités périostiques de ce manchon n'étaient pas utiles et assez souvent saines.

Il ne faut pas oublier que les débris de la membrane capsulo-périostique, s'il en reste quelque chose après purification, concourent à former une bonne néarthrose, ni que la conservation de la capsule pendant l'opération paraît toujours utile, car elle assure une barrière qui limite le foyer opératoire, et le sépare des organes et du tissu cellulaire situés dans le voisinage.

Ce qui vient d'être dit nous mène à conclure au point de vue du

manuel opératoire. Sur les malades, dans les cas où la reproduction osseuse est désirable et réalisable, il est souvent possible, facile même, de faire des résections sous-périostées et sous-capsulo-périostées *parfaites*. Mais sur les cadavres, généralement adultes, dont on dispose dans les amphithéâtres, on n'arrive qu'à des résections sous-périostées imparfaites et à des résections sous-capsulo-périostées dans lesquelles les capsules seules sont bien ménagées. C'est déjà beaucoup, car il n'y a pas de comparaison entre le foyer bien limité qu'on obtient ainsi et la plaie anfractueuse et lardée d'échappades qu'on produirait en ne s'astreignant pas à raser les os. Pour tout avouer, je dirai qu'à Paris même, où nous étions fiers de notre habileté, dans les exercices cadavériques, nous nous contentions d'abord de ne pas nous écarter des os, de pratiquer des résections *extra* mais *juxta*-périostées, en séparant simplement *le mou d'avec le dur*.

Il est intéressant de rappeler ici quelles peuvent être les *suites des résections*, la mortalité mise à part.

Les os et les articulations se reconstituent plus ou moins bien.

En général, les évidements se comblent après des mois.

Les abrasions ou résections latérales de cause inflammatoire, dans lesquelles un périoste fertile a été conservé, se réparent aussi assez bien, la portion d'os restante servant à la fois de soutien, de moule et de foyer ostéogène.

A la suite de l'ostéotomie ou des résections cunéiformes, la consolidation est la règle; il est même difficile de l'empêcher quand on cherche à produire une pseudarthrose.

Chaque fois qu'on résèque un long bout diaphysaire, même chez l'enfant, même lorsque le périoste est préparé, il faut redouter une reproduction insuffisante. Le nouvel os sera souvent trop grêle pour être solide, trop court pour jouer son rôle avec son acolyte, à la jambe ou à l'avant-bras. Les rares malades qu'on a vus sur deux bonnes jambes promener dans leur poche une diaphyse tibiale entière leur appartenant, sont des exceptions qui, vues par tout le monde, ont pu paraître la règle à quelques-uns. Il est bien plus commun de rencontrer des réséqués qui, adultes et même enfants, ont subi des mutilations diaphysaires importantes que le périoste n'a pas pu réparer.

Lorsque, à la suite d'une *résection articulaire*, la mobilité sub-

siste, la réparation ostéo-ligamenteuse n'arrive pas toujours à reproduire l'idéal, une véritable néarthrose. Cela dépend beaucoup de l'étendue des portions réséquées et des soins consécutifs.

Le plus *mauvais type* est celui dans lequel les os réséqués sont restés à distance, reliés à peine par quelques tractus fibreux : le membre oscille, ballotte, sans qu'aucun muscle puisse le diriger, sans qu'aucun appareil soit capable de le consolider.

Le *type médiocre* est encore une pseudarthrose ; mais les liens fibreux sont plus courts et plus solides, les os se touchent même quelquefois sans toutefois présenter des surfaces articulaires bien reconstruites, à peu près congruentes : le membre *ballotte* encore en certains sens, quoiqu'il obéisse aussi à certains muscles et puisse recevoir du secours de certains appareils prothétiques.

Enfin, le *type idéal* est la *néarthrose*, reproduction suffisamment parfaite de l'articulation réséquée pour n'en différer qu'au point de vue de l'étendue des mouvements, généralement plus limités. A la suite d'une résection sous-capsulo-périostée du coude, par exemple, on peut voir se former une nouvelle trochlée, un nouveau crochet sigmoïdien, etc., le tout lisse, revêtu d'une membrane d'apparence fibro-cartilagineuse, contenu par des ligaments latéraux de juste longueur et mis en jeu par les muscles restés actifs, triceps, biceps et brachial antérieur. On le conçoit, pour obtenir un pareil résultat, ce n'est point assez de *bien opérer*, il faut encore *diriger la cure* avec un soin extrême, assurer le contact permanent des os, empêcher toute oscillation latérale et provoquer au contraire les mouvements physiologiques dès le moment opportun.

Il ne suffit pas que les muscles, les nerfs et les vaisseaux aient été ménagés dans une résection pour qu'ils ne s'altèrent pas ultérieurement. Les troubles de la vitalité et de la sensibilité des membres réséqués sont communs, dans les mauvais cas.

Les muscles moteurs de l'articulation peuvent se montrer impuissants parce que l'opérateur a détruit leurs insertions, ou bien parce que celles-ci, trop rapprochées maintenant de l'axe de mouvement, ont perdu tous les avantages de leur éloignement primordial qui leur donnait un plus long bras de levier, ou enfin parce que l'atrophie a envahi leurs faisceaux. Rien n'est commun en effet comme de voir, à la suite des résections, signaler l'impotence, non seulement dans les muscles intéressés, mais aussi dans ceux des régions

éloignées. C'est ainsi que la perte d'une articulation entraîne quelquefois un anéantissement fonctionnel presque complet de toutes celles qui sont situées au-dessous.

On s'accorde à rechercher la mobilité à la suite des résections du membre supérieur. Au contraire, le membre inférieur a besoin absolument de solidité et de longueur.

Ce dernier mot fait penser aux cartilages dia-épiphysaires, c'est-à-dire aux agents de la croissance longitudinale des os longs. Chez les jeunes sujets, les résections articulaires trouvent une contre-indication puissante si l'on n'est pas sûr de pouvoir restreindre l'étendue des parties enlevées, au point de respecter les précieux cartilages fertiles des os intéressés.

Les *instruments* employés dans les résections diffèrent notablement de ceux dont nous avons étudié l'usage à propos des amputations. Cependant, les principaux se rangent encore assez bien en quatre catégories, selon qu'ils sont destinés à : 1° inciser et détacher les parties molles ; 2° écarter et protéger celles-ci ; 3° saisir les os pour les fixer ou les extraire ; 4° diviser le tissu osseux.

1° Instruments destinés à inciser et à détacher les parties molles : bistouris et rugines ; différentes manières de s'en servir.

Lorsque les os qu'il s'agit d'atteindre ne sont pas situés à une trop grande profondeur, les *bistouris* à lame très courte, dont on ne saurait se passer pour raser les os, doivent être pris en main dès le début de l'opération pour inciser les téguments. Ces bistouris sont destinés à agir avec force et précision, car il s'agit, le plus souvent de trancher des parties dures (tendons et ligaments), toujours de serrer de très près la surface osseuse, quelles qu'en soient les saillies et les anfractuosités.

Or, le chirurgien n'arrive à la force et à la précision qu'en tenant l'instrument comme une plume à écrire, de manière que la pointe du tranchant excède à peine de 2 ou 3 centimètres le bout des doigts. Il est donc inutile de donner une plus grande longueur aux lames des bistouris à résection, lames que les doigts saisissent par le talon dont il est bon, pour assurer la prise, d'excaver ou de tailler les flancs. Ces lames courtes et solides doivent être fixées à

des manches longs et légers, car le rôle de ceux-ci est simplement analogue à celui du porte-plume. On les fait en métal pour subir l'autoclave et non plus en bois comme les représentent mes figures.

On se trouve bien d'avoir à sa disposition trois bistouris : l'un avec pointe dans l'axe, bout du tranchant convexe (fig. 572) ;

Fig. 572. — Petit bistouri à résection, pointe dans l'axe.

Fig. 573. — Petit bistouri à résection, pointe rabattue et solide.



Fig. 574. — Petit bistouri à résection. Serpette à pointe mousse.

l'autre avec pointe rabattue, tranchant rectiligne (fig. 573) ; le dernier en serpette à pointe mousse ou boutonnée (fig. 574).

Le premier sert à faire toutes les incisions et dissections à ciel ouvert; c'est un fort scalpel, pas autre chose.

Les usages du second et du troisième, pour être plus restreints, n'en sont pas moins précieux. La solide pointe du tranchant rectiligne est très propre à inciser le périoste pour amorcer le travail de la rugine; elle ouvre bien les capsules et, introduite dedans, coupe de l'intérieur à l'extérieur les insertions tendineuses et ligamenteuses, un peu à la manière d'une serpette. Sous ce dernier rapport, le bistouri concave à pointe mousse est ce qu'il y a de mieux; il ne laisse pas échapper, glisser ces parties, comme le ferait le tranchant convexe ordinaire.

Ces petits bistouris, solidement tenus de la main droite, travaillent ordinairement à détacher une lèvre ou une valve molle d'une surface osseuse dure. La collaboration de la main gauche est indispensable pour écarter cette lèvre, soit du bout des ongles, ce qui est l'ordinaire sur le cadavre, soit à l'aide d'une forte érigne de Chassaignac, soit enfin avec une *solide pince à dissection* à

mords rainurés ou dentés, qui réussit mieux, en certains cas, à saisir et à écarter les parties fibreuses juxta-osseuses.



Fig. 575. — Pince à trois griffes fortes.

On peut faire beaucoup, sinon tout, avec deux *rugines* qui servent comme grattoir, détache-tendon ou burin, l'une droite (fig. 576), l'autre courbe sur le plat (fig. 579).

Celles que j'ai demandé à Collin de fabriquer pour l'École pratique de Paris sont très solides, très courtes et très inoffensives

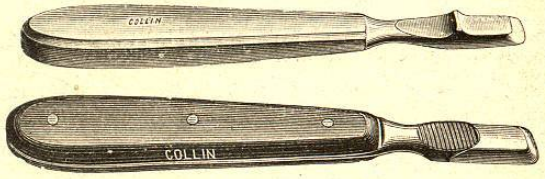

Fig. 576. — Ma rugine droite. Le nouveau modèle tout en métal, n'ayant plus de stries étroites sur le dos est plus facile à entretenir propre.

pour les doigts de l'opérateur, ce qui est précieux pour les exercices cadavériques qui exigent toujours de la force. Elles sont biseautées, c'est-à-dire tranchantes, sur le bout et sur les bords dans l'étendue de 25 millimètres. On peut leur distinguer un *dos* et un ventre ou *plat*, deux *bords* et un *front*. Celui-ci, l'extrémité du tranchant, est rectiligne; les angles qui l'unissent aux bords ou côtés, également rectilignes, sont arrondis.

Pour une résection sous-capsulo-périostée, il faut avoir à sa disposition plusieurs rugines; il les faut *parfaitement affilées*.

Examinons d'abord ce qu'on peut faire avec la rugine droite.

Tenue dans la main comme un canif, le pouce appuyé sur l'os, elle peut mordre de l'un de ses bords tranchants une insertion ligamenteuse ou tendineuse, comme la lame du canif entame par de courts mouvements de scie, le bois dur et tenace d'un crayon qu'il s'agit de tailler.

Tenue de la même manière, mais placée de champ, la rugine droite peut racler par l'un de ses côtés et décoller ainsi à petits pas le périoste. Vienne une dépression, l'angle arrondi y pénètre très bien pour y continuer la décortication. Ainsi, *en amenant*, on peut détacher la lèvre périostique rapprochée de l'opérateur. Pour la lèvre éloignée, il faut *repousser*. Sans changer le mode de préhension, on y réussit assez bien, toujours avec un bord, pourvu que le pouce gauche, appuyé sur le dos de la lame placée de champ, se charge de la refouler fortement, tandis que la main droite se borne à maintenir le contact osseux et à diriger. Je dois dire et je veux dire que le grand maître des résections sous-périostées semblait répudier ces manœuvres du grattage, que ses élèves ne dédaignent pourtant pas. Je crois qu'on ne peut s'en passer, mais je conviens qu'elles sont incapables d'entamer l'os pour en garder, quand c'est possible, de minces lamelles à la face profonde du périoste.

Aussi, je m'empresse d'ajouter que, pour arriver au maximum de puissance, *c'est avec le front de la rugine qu'il faut travailler*. L'instrument est alors tenu tantôt comme un trocart, le manche dans le creux de la main, l'index étant allongé jusqu'au delà du

Fig. 577. — Rugine droite d'Ollier à bout tranchant convexe.

Fig. 578. — Rugine droite d'Ollier à bout tranchant concave.

bout de l'instrument pour refouler les parties molles et refréner les échappades; tantôt comme un burin de graveur, le pouce étant détaché et appuyé sur l'os pour diriger et modérer les coups. Dans les deux cas, le front du grattoir rabotte, *burine* la surface osseuse en la décortiquant. La progression lente et sûre dépend de la droite de l'opérateur, qui doit être animée sans cesse de vifs *mouvements de térébration* extrêmement limités. Je suis allé à l'école à Lyon. J'ai vu Ollier, dont la complaisance égalait le talent, tenir comme

un poinçon sa rugine droite ou détache-tendon, dont l'extrémité convexe est seule affilée (fig. 577). A coups de boutoir, je veux dire avec le bout, ce que j'appelle le front de l'instrument, Ollier labourait la couche osseuse sous-périostique, pour être plus sûr de garder à cette membrane toute son épaisseur et d'emporter avec elle quelques écailles de la surface osseuse.

Cette manière exige de la force, et la région intéressée doit être nécessairement immobilisée, appuyée sur un coussin résistant ou tenue dans les mains d'un aide vigoureux; elle est sujette aux échappades, mais l'index allongé jusqu'au bout de l'instrument les rend peu dangereuses. Il faut à la fois pousser et retenir, et, tout en poussant devant soi, imprimer à l'instrument, pour le faire cheminer, le plus souvent des mouvements de térébration vifs et limités, quelquefois des mouvements de levier, d'élévatoire.

Pour ne pas verser, glisser involontairement à droite ou à gauche, ce qu'il est très difficile d'éviter quand l'os n'est plus tendre, c'est-à-dire en dehors du jeune âge, un front rectiligne au grattoir vaut bien mieux que le front convexe habituel. Celui-ci est notoirement incapable de décoiffer les tubérosités sans verser à chaque instant; aussi Ollier était-il obligé de se servir, pour cette besogne spéciale, d'une espèce de pied-de-biche ou grattoir à front concave (fig. 578).



Fig. 579. — Ma rugine courbe sur le plat, nouveau et ancien modèle.

Ma rugine courbe sur le plat (fig. 579) coupe, attire et refoule par ses bords comme ma rugine droite. Mieux que celle-ci, elle va de l'avant autour d'un os rond dans le sens transversal. Elle peut seule racler, gratter en reculant, et remplace très bien dans l'opération du trépan la rugine-raclette ou racloir.

La rugine courbe ou sonde-rugine dont Ollier se servait pour contourner en travers les os longs et libérer leur surface sur toute leur circonférence, est longue, grêle et cannelée sur sa face concave.

Elle sort du manche et varie de longueur à volonté. Cet instrument peut s'engager complètement, charger l'os comme une sonde charge une artère, recevoir dans sa rainure la scie à chaîne et, pendant l'action de celle-ci, protéger les chairs. C'est donc à la fois une rugine, un conducteur et une sonde protectrice. Je l'ai conseillée aux symphyséotomistes.

J'ai vu encore, à Lyon, Tripier employer fréquemment un *détache-tendon*, c'est-à-dire une rugine droite, étroite, assez longue, très tranchante de toutes parts et munie d'un côté, près du bout, d'une espèce de court bec de serpette auquel les tendons et les ligaments, pris en dessous, ne résistent pas plus qu'au bistouri à pointe rabattue et à la serpette décrits plus haut.

Les Allemands ont vanté beaucoup la méthode de Paul Vogt, que j'ai essayée sur le cadavre et que je recommande pour les os sains et durs. Armé d'un ciseau et d'un maillet, comme un sculpteur, on emporte des lamelles et des saillies osseuses avec les tendons et ligaments qui s'y attachent. J'aime des ciseaux très minces, parfaitement affilés et de diverses largeurs.

Je ne suis pas loin de penser qu'avec les bistouris et les rugines de l'École pratique, les uns et les autres un peu grossiers en raison de leur destination, on peut faire bien toutes les résections. Cependant il existe chez les couteliers un grand choix d'instruments tranchants utiles, variés de forme et de dimensions, parmi lesquels ceux d'Ollier en France et de Langenbeck, qui en Allemagne avait suivi l'exemple d'Ollier, se recommandent particulièrement en raison de la compétence toute spéciale de leurs inventeurs.

2° Instruments propres à écarter et à protéger les parties molles.

Au premier rang se placent les crochets mousses et les érignes. Parmi les premiers, il n'en est pas de plus économiques, de plus simples et de plus faciles à tenir solidement sans gêner l'opérateur que mes crochets doubles (fig. 580).

Les vieux écarteurs en S ont été vite abandonnés. Parmi les crochets emmanchés, ceux de Langenbeck, etc., sont excellents. Quant à ceux qui ont plusieurs dents mousses comme celles d'une fourchette de table (fig. 581 et 582), ils fournissent une transition entre les

écarteurs proprement dits et les érignes à dents pointues doubles ou triples. Un bon modèle à dent unique et robuste, porte le nom de Chassaignac.

Le dirai-je encore? ce sont les doigts gauches de l'opérateur,

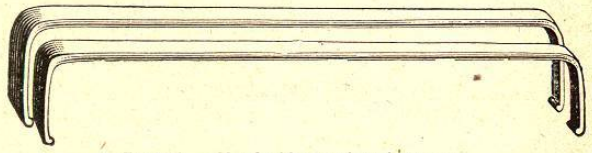

Fig. 580. — Mes doubles crochets écarteurs.

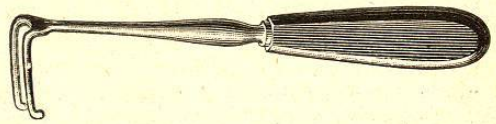

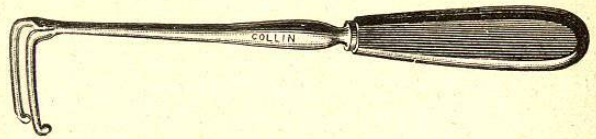

Fig. 581 et et 582. — Crochets à deux dents mousses emmanchés, petit et grand modèle (demi-grandeur).

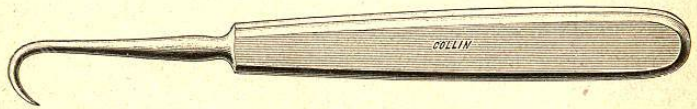

Fig. 583. — Érigne de Chassaignac.

spécialement l'index et le pouce, qui, si courts que soient les ongles, font le plus facilement la principale besogne dans bien des cas.

C'est lorsque le moment du sciage approche qu'interviennent les instruments protecteurs proprement dits. Le plus souvent, ce sont des lames ou des tiges de métal rigides ou flexibles. Mes crochets peuvent servir en maintes circonstances (on le verra), car ils peuvent être engagés sous les chairs ou sous les os comme autrefois la sonde de Blandin et aujourd'hui la sonde-rugine d'Ollier. La sonde de

Blandin est une grande sonde à bec courbé, cannelée sur la convexité, de telle sorte qu'une fois engagée sous un os, la cannelure tournée vers l'os, la scie rectiligne peut faire tomber son trait juste dans la rainure sans menacer les parties molles. Un manche articulé sert à maintenir l'instrument sans que la main risque d'être atteinte par les dents de la scie. Collin, sur ma demande, fabrique des sondes cannelées bicoudées d'un prix modique (fig. 584), qui remplacent



Fig. 584. — Ma sonde cannelée grande et forte courbée aux deux bouts et destinée à être passée sous les os qu'on veut diviser avec la scie rectiligne ordinaire.

l'instrument de Blandin. Tout opérateur peut en improviser une avec une sonde cannelée ordinaire. Dans bien des cas on userait avec avantage de petits rubans de métal flexible (zinc, cuivre, argent), faciles à introduire et ensuite à replier et à tenir. Enfin un tube de caoutchouc sera souvent d'un usage aussi simple qu'efficace.

Ollier avait de grosses sondes cannelées en cuivre rouge, assez flexibles pour s'accommoder aux contours des os et assez creuses pour recevoir la scie à chaîne.

Il est bien entendu que la protection des chairs par enveloppement dans une compresse aseptique, pendant le sciage, est recommandable.

3° Instruments propres à fixer les os pendant qu'on les dépouille ou qu'on les divise.

On n'emploie guère maintenant que les pinces et les daviers. L'usage du tire-fond est réservé pour la rondelle trépanée, quand on trépane au lieu de fraiser.

Donc, de fortes pinces avec et sans griffes et un davier droit ordinaire font partie presque nécessairement de l'arsenal des résections

Chaque fois qu'il s'agit d'os un peu volumineux, un davier spécial devient nécessaire. Le mien, qui s'articule à petite et à grande béance des mords (fig. 142, p. 206), s'est répandu immédiatement en France et à l'étranger. Je le recommande donc sans hésitation. Bien fait (fig. 585), il saisit et immobilise un os mince par ses

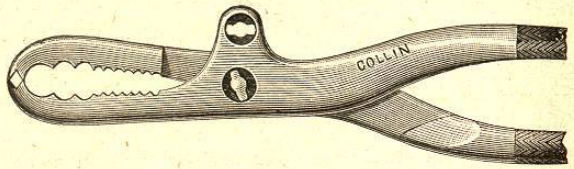

Fig. 585. — Mon davier à double articulation. Cette figure demi-grandeur est dédiée aux fabricants français et étrangers que je prie de s'appliquer à bien copier le modèle produit par Collin après un grand nombre d'essais faits par moi sur nature.

quatre doubles dents terminales; un os plat comme le maxillaire inférieur, en travers à pleines mâchoires qui sont des gouttières à bords dentés. Il tient un petit os rond, métacarpien, cubitus, clavicule, en long ou en travers. Pour les grosses extrémités, du fémur, de l'humérus; pour le calcanéum, l'astragale, le maxillaire supérieur, le davier étant articulé au deuxième trou, sa mise en main est tout aussi facile et sa prise aussi solide.

J'ai fait construire en outre, pour saisir solidement les petits os tels que ceux du carpe, etc., chaque fois qu'ils sont durs, un petit



Fig. 586. — Mon davier bec de perroquet denté, porte-à-faux; prise extrêmement solide de tous les petits os glissants.

davier droit ordinaire à bec de perroquet denté (fig. 586). La mandibule longue que l'on engage dans la partie profonde de la plaie porte quatre dents, deux avancées et deux reculées; la courte n'a que deux dents terminales qui, pendant l'écartement et la prise, correspondent à l'intervalle des dents de la mandibule opposée.