DEUXIÈME PARTIE

DES RÉSECTIONS EN PARTICULIER

CHAPITRE PREMIER

RÉSECTIONS DU MEMBRE SUPÉRIEUR

ARTICLE PREMIER

RESECTIONS DES PHALANGES ET DES MÉTACARPIENS

A. — Extirpation partielle ou totale de la phalange unguéale.

Le pouce seul, en raison de son importance physiologique, peut bénéficier largement de la conservation totale des parties molles et de l'ongle, lorsque la phalangette broyée ou nécrosée doit être extirpée en partie ou en totalité.

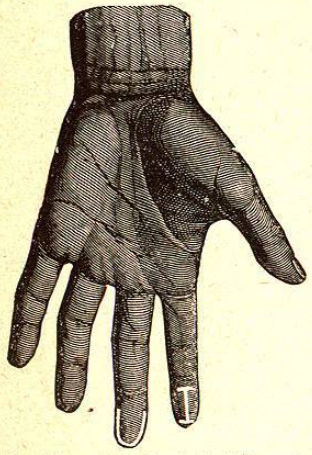

Fig. 603. — Résection de la phalangette : index, incision de Guérin ; médius, incision de Maisonneuve.

Sans prétendre que cette extirpatiou puisse être ordinairement réglée sur le vivant, je n'en conseille pas moins l'exercice cadavérique suivant. On y verra ménagées avec soin les attaches des tendons, la matrice de l'ongle et l'intégrité du coussinet pulpaire.

Les insertions tendineuses sont destinées à constituer, en place de la phalange, un noyau fibreux dur, mobile à volonté ; l'ongle, véritable squelette extérieur, à maintenir approximativement la forme et la consistance de ce moignon désossé ; la pulpe digitale exempte de cicatrice, à subir les contacts et les pressions.

Pour toutes ces raisons, j'incline à préférer l'incision en fer à cheval dite de Maisonneuve (fig. 603, médius) à l'incision antérieure en I dite de Guérin (fig. 603, index), pour tous

les cas où celle-ci n'est pas imposée par la forme et la situation des lésions extérieures.

Ollier, craignant la rétraction du lambeau palmaire que donne l'incision en U, recommande de se contenter de deux incisions latérales qui sont suffisantes sur le vivant.

Opération. — Les deux talons du fer à cheval ou têtes de l'U remonteront à un demi-centimètre au-dessus du niveau articulaire ; les branches, côtoyant les bords du pouce à quelques millimètres de distance des bords de l'ongle, viendront se réunir à l'extrémité même de la pulpe digitale.

Le lambeau palmaire ainsi tracé et incisé jusqu'à l'os sera détaché par les côtés et par le bout, de bas en haut. On s'appliquera à raser la phalangette pour désinsérer, sans perte de substance, le tendon long-fléchisseur.

Il est difficile de faire aussi bien quand, après avoir incisé le contour du lambeau, on a recours à la transfixion, en essayant d'engager une lame étroite très haut, entre le tendon et la trochlée de la phalange conservée.

Quant au lambeau dorsal qui supporte l'ongle, on le décollera aussi de l'extrémité vers la base, avec les plus grandes précautions.

Sur le cadavre, quoi qu'on fasse, l'opération est très difficile et la matrice de l'ongle a bien souvent à en souffrir. Il est presque impossible de l'épargner si, après avoir taillé le lambeau palmaire et ouvert l'articulation, on se laisse aller à luxer la phalangette du côté dorsal pour la détacher ensuite de la base vers l'extrémité.

Sur le vivant, la résection se borne presque à une extraction de séquestre, car généralement l'étui fibreux a été décollé par l'inflammation, souvent même détruit, car on temporise toujours trop.

Remarques. — Ce procédé convient également lorsque avec la phalange unguéale on enlève, en partie ou en totalité, la première phalange du pouce. Huguier, dans un mémoire posthume (*Arch. de méd.*, 1874), s'est loué d'avoir pratiqué sept fois l'*exossation*, c'est-à-dire le désossement du pouce. Les moignons étaient raccourcis, immobiles ou peu mobiles, mais suffisamment longs et solides pour contribuer à la préhension d'objets assez lourds. Au point de vue esthétique, ils laissaient sans doute à désirer, car ils n'avaient pas subi ce modelage, ces pansements orthopédiques qu'Ollier recommande pour toutes les résections des doigts et des métacarpiens... et le périoste n'avait pas été conservé.

Chaque fois que vous aurez à diviser une phalange que vous voudrez toujours garder longue et régulièrement terminée, défiez-vous de la meilleure des cisailles et employez une scie, très étroite pour la commodité, très mince et très finement dentée pour la perfection du travail.

B. — Résections des articulations interphalangiennes.

C'est encore le pouce, si précieux, qu'il faut ici avoir en vue. On peut être amené à faire une résection partielle ou totale de l'articulation interphalangienne, à la suite d'une luxation compliquée de plaie ou bien d'une ostéo-arthrite. La situation des fistules ou de la plaie a ses exigences; néanmoins, sur le vivant comme sur le cadavre, il faut éviter de blesser les tendons, et, par conséquent, inciser en long sur les côtés.

On peut se contenter d'une incision; il est plus commode d'en faire deux non diamétralement opposées, plus rapprochées du côté dorsal que du côté palmaire, d'où le nom d'incisions latéro-dorsales.

Avec une *incision unique* que l'on fait très longue relativement à la longueur d'os à enlever, on est obligé, après dénudation sous-capsulo-périostée, de luxer les extrémités articulaires en pliant le doigt sur le côté non incisé. — Si l'on veut enlever d'un bloc le squelette articulaire avec sa capsule, il faut d'un coup de cisaille trancher le col de la phalange supérieure au-dessus de la trochlée, puis saisir au davier la partie à enlever, l'attirer au-dehors et la dénuder jusqu'à ce qu'un second coup de cisaille donné sur la phalange inférieure puisse emporter tout le mal.

Quand on a recours aux *deux incisions* latéro-dorsales (fig. 604), la dénudation est plus facile : après désarticulation on luxe, ou bien, avec la fine et étroite lame passe-partout introduite sous les parties molles dorsales, on scie au droit d'une lamelle protectrice insinuée entre les phalanges et les chairs palmaires.

C. — Résections des articulations métacarpo-phalangiennes.

Chez les enfants, l'ablation des cartilages interdiaphyso-épiphysaires des phalanges et des vrais métacarpiens entraîne un raccourcissement relatif ultérieur considérable. Il est moindre sur le pouce, bien entendu, puisque l'épiphyse d'accroissement de son métacarpien est conservée dans l'extrémité carpienne.

Bien que l'on puisse encore utiliser avec avantage deux incisions latéro-dorsales, on devra, sur le cadavre, s'efforcer d'opérer avec une seule incision dorso-latérale qui sera externe pour le pouce et l'index (fig. 604), interne pour le petit doigt, et l'une ou l'autre, *ad libitum*, pour le médius et l'annulaire. Sur le vivant, la résection totale, c'est-à-dire des deux surfaces articulaires, rend de grands services au pouce.

En ne gardant ni la capsule ni le périoste, en se servant d'une bonne pince à disséquer et d'un petit bistouri fort, en usant de la cisaille hardiment et prématurément, puis du davier, l'opération est bientôt faite.



Fig. 604. — Incisions dorso-latérales pour réséquer les articulations interphalangiennes et métacarpo-phalangiennes.

Lorsqu'on pratique comme on le doit l'isolement sous-capsulo-périosté, la désarticulation en est le résultat immédiat, et cette désarticulation permet d'extraire facilement chaque extrémité osseuse séparée d'un coup de cisaille; ou encore de luxer la base phalangienne pour l'exciser d'abord à la scie et la tête du métacarpien ensuite.

Voici un article plus important.

D. — Traitement des luxations métacarpo-phalangiennes par arthrotomie.

Quand une luxation en arrière du pouce ou d'un doigt, ancienne ou récente, se montre irréductible, il est possible, facile même à qui connaît le mécanisme et l'anatomie pathologique, de déterminer la nature et le siège de l'obstacle et de le supprimer par une section sous-cutanée ou mieux encore à ciel ouvert. Au contraire, celui qui n'a pas étudié cette question se livre à des fantaisies opératoires aussi imprévues que déraisonnables et ravage tout pour n'arriver souvent qu'à... réséquer la tête du métacarpien.

Ce qu'on peut me demander ici, c'est de répéter une partie de ce que j'ai déjà dit ou fait dire ailleurs; c'est d'écrire une page d'anatomie pathologique et de mécanisme suivie d'une ligne de technique opératoire.

Lorsque la phalange du pouce se renverse du côté dorsal, la tête du métacarpien bute contre le tendon long fléchisseur infrangible et les deux muscles qui viennent aux os sésamoïdes.

Pour sortir, la tête métacarpienne ne peut percer qu'à côté du tendon : en dehors c'est l'ordinaire; en dedans c'est l'exception.

Quand elle perce en dehors, c'est à travers le muscle sésamoïdien externe

ou entre ce muscle et le tendon qu'elle sort : la dossière qui coiffe sa nuque, la boutonnière, est formée par le tendon (côté de l'index), le muscle court fléchisseur (côté externe), et l'os sésamoïdien externe (côté dorsal). C'est la variété fréquente; je ne sais pas si, prise à temps, elle est jamais irréductible (fig. 605).

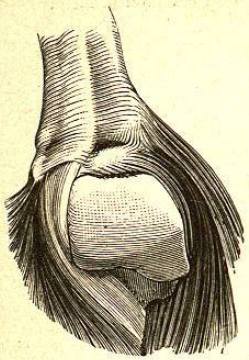

Fig. 605. — Luxation simple complète du pouce droit, variété commune, tendon en dedans. La tête, ayant perforé, paraît mollement étranglée par le tendon et le reste du muscle sésamoïdien externe; elle montre son front phalangien clair et son sous-menton sésamoïdien ombré. Des deux osselets, l'externe, naviculaire, est la quille en l'air sur la nuque métacarpienne; l'interne, pisiforme, avec son muscle adducteur et le tendon sont déplacés en dedans; la base phalangienne elle-même est à demi transportée dans le même sens.

Au contraire, quand la tête (fig. 614, p. 731) sort en dedans du tendon, elle a le col serré entre ledit tendon (côté externe), le muscle adducteur (côté de l'index) et le sésamoïde interne (côté dorsal). C'est la variété rare, la seule que moi j'aie vue devenir irréductible, par conséquent celle qui devra m'occuper ici. — A l'occasion, la première variété se traiterait de même.

Mais je ne crois pas inutile de dire ici comment il faut s'y prendre pour réduire ces luxations en faisant quelques très courts emprunts de texte et de figures à mon premier travail (*Bull. Soc. de chir.*, 1876).

Le renversement du pouce en arrière, s'il est modéré, produit l'attitude de la figure 606 : les sésamoïdes sont simplement amenés de la face palmaire, sur le bout du métacarpien; et si la ligne de partage entre le territoire sésamoïdien ordinaire et le territoire phalangien est marquée comme sur la figure 605, s'il y a, oserai-je dire, un menton anguleux à cette

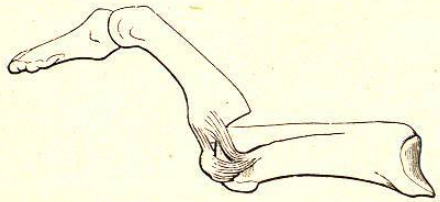

Fig. 606. — Luxation simple incomplète.

tête, la jugulaire gléno-sésamoïdienne, après l'avoir franchi, peut hésiter à retourner en place et ne le faire qu'avec un soubresaut comme il arrive à la jugulaire d'un casque. C'est la *luxation incomplète*, à ressort, celle dont certains collégiens amusent leurs camarades (fig. 606).

Lorsque la violence est plus grande, la phalange monte sur la nuque métacarpienne et y entraîne l'appareil gléno-sésamoïdien, car les osselets lui sont indissolublement unis (fig. 607). Le tendon fléchisseur invincible

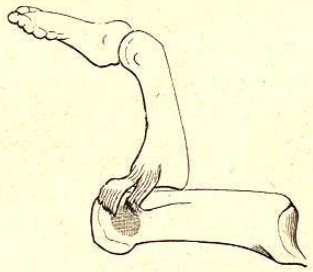

Fig. 607. — Luxation simple complète.

ne permet à la tête du métacarpien de perforer, à la luxation de s'établir, qu'après s'être rejeté sur le côté où la violence l'a incliné : en dedans, dans la luxation fréquente (fig. 605) ; en dehors, dans la luxation rare (fig. 614, p. 731). Cette espèce de *luxation complète*, contrairement à la précédente, a donc *deux variétés* distinguées par la position du tendon; et il en est de même de la suivante. Leur pronostic différant, il faut les diagnostiquer avec soin, par le palper, la mobilisation et les contractions commandées.

Lorsque la luxation complète est prononcée, que la base de la phalange avec les sésamoïdes en croupe s'est portée non seulement sur la nuque mais sur le dos du métacarpien, si l'on vient à rabattre le pouce, à le tirer pour le remettre, la phalange vient; mais en venant, comme on retourne une pierre plate avec la main, elle retourne les sésamoïdes que retien-

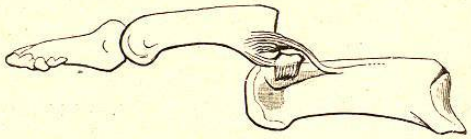

Fig. 608. — Luxation complexe. Le sésamoïde visible, après avoir été entraîné assez loin sur le dos du métacarpien, s'est retourné, sa facette articulaire en l'air : on dit que l'appareil glénoïdien s'est interposé.

nent leurs muscles et leurs ligaments incomplètement déchirés : quand c'est fait, la *luxation complexe*, irréductible, est créée (fig. 608).

En tirant assez fort sur le pouce allongé, on lui rend facilement sa longueur normale, mais les débris ligamenteux inextensibles empêchent

d'aller au delà (fig. 609 et 610). Il semble alors qu'il n'y ait qu'à presser pour remettre la phalange au bout du métacarpien. Que de fois on l'a

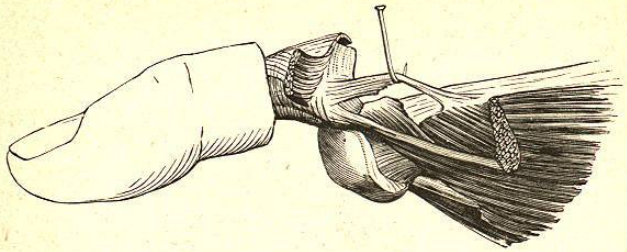

Fig. 609. — Luxation complexe du pouce droit en arrière, *variété interne*, commune, vue du côté externe. Le muscle abducteur a été coupé, excisé, son insertion phalangienne relevée. L'opposant apparaît. Sous les restes du m. sésamoïdien externe en partie déchiré par la perforation, l'on aperçoit le tendon long fléchisseur passé en dedans avec le m. adducteur et le sésamoïde interne invisible. Les restes du m. sésamoïdien externe sont tordus par le retournement de l'osselet : ils sont tendus parce que la pièce a été dessinée dans l'abduction et non dans l'opposition qui les eût relâchés. — L'épingle soulève le débris de ligament inextensible, que l'on peut relâcher, neutraliser, en redressant la phalange.

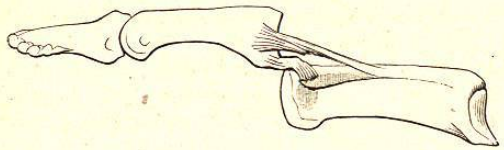

Fig. 610. — Luxation complexe. Le raccourcissement a disparu par la traction, mais le verrou sésamoïdien inflexible rend toute pression inefficace.

tenté en vain ! La sangle sésamoïdienne devenue dossière s'oppose à cette réduction : molle, elle s'interposerait comme elle le fait sur la plupart des doigts, quitte à reprendre sa position vicieuse tout de suite ; armée par

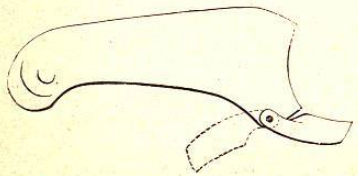

Fig. 611. — Schéma de l'articulation phalango-sésamoïdienne du pouce. Chaque osselet est solidement uni à la phalange et la suit toujours quand elle se luxe. L'appareil gléno-sésamoïdien peut bien subir la flexion, comme un battant de table (profil pointillé); mais une fois relevés dans le plan de la phalange, les osselets butent, comme un battant de table ; rien ne peut les soulever davantage ni par conséquent amener leurs surfaces articulaires au contact de la glène phalangienne. Dans la luxation complexe, après l'élongation maxime (fig. 610) ils restent comme un verrou poussé, invincible, qui résiste à la pression, trop long pour trouver place entre les bouts des os.

les sésamoïdes, elle reste inflexible, la figure 611 le fait comprendre et sa légende l'explique.

Quand une intervention malencontreuse a transformé en luxation complexe avec retournement de l'appareil gléno-sésamoïdien, une luxation complète simple, il faut absolument, si l'on veut réduire, ramener à cette espèce-ci primitive, l'espèce complexe secondaire. Il suffit généralement d'abandonner le pouce à lui-même ; on l'aide au besoin à reporter sa base phalangienne en arrière des sésamoïdes remis faces cartilagineuses sur dos du métacarpien (fig. 607 et 612).

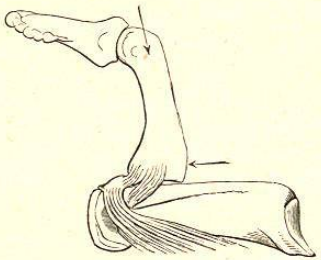

Fig. 612. — Luxation simple complète. Les flèches indiquent comment il faut appuyer et faire glisser la phalange redressée pour râcler la nuque métacarpienne et jeter bas sur la tête, la dossière gléno-sésamoïdienne.

La figure 612 fait comprendre par ses flèches, la manœuvre de réduction : la phalange est redressée, sa base reportée derrière l'appareil glénoïdien est appuyée ferme sur le métacarpien dont elle doit sentir le dur frottement, car il faut qu'elle râcle et chasse le sésamoïde sans passer par-dessus, comme on chasse une pierre avec le pied. Les deux flèches disent : phalange *appuyée* et avancée, toujours *dressée*, jusqu'à ce que l'obstacle soit rejeté sur le bout du métacarpien, ce qui amène la réduction immédiate. Cette figure dit aussi que la phalange unguéale doit rester fléchie pour relâcher le tendon fléchisseur, ce à quoi peut concourir utilement la flexion du poignet ; mais elle ne montre pas l'attitude indispensable qu'il faut imposer ou faire imposer au métacarpien, c'est-à-dire l'*opposition forcée* (fig. 613) destinée au relâchement de tous les muscles sésamoïdo-phalangiens qui, dans cette attitude, permettraient de distancer de $0^{m},01$ la phalange du métacarpien, si tous les ligaments étaient coupés.

Quand les manœuvres ont échoué, il faut en venir à l'arthrotomie, qui s'adresse toujours à l'espèce complexe, dût-on la réaliser exprès en faisant tirer sur le pouce rabattu. Peu importe la variété, mais je crois que ce sera presque toujours l'externe, celle où le tendon a versé en dehors comme sur la figure 614, p. 731.

Eh bien, dans cette luxation en arrière *complète*, variété *externe*, c'est-

a-dire phalange légèrement transportée en dehors comme le veut le tendon fléchisseur, si le traumatisme, ce doit être bi n rare, ou une manœuvre

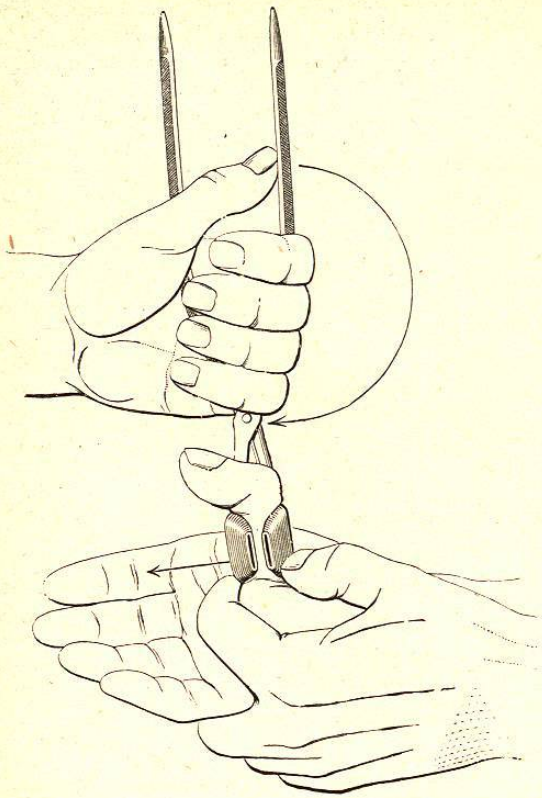

Fig. 613. — Manière dont, à défaut d'adresse ou de force digitale, on doit se servir de ma pince à phalanges qui laisse la phalangette fléchie, appuie, plante la phalange redressée sur le dos métacarpien et chasse l'appareil gléno-sésamoïdien comme l'indiquent les flèches. Simultanément, la main d'un aide (si ce n'en est pas une de l'opérateur) s'emploie dans le même sens, du pouce et de l'index ; mais surtout, elle rapproche le 1er métacarpien du 5e, le maintient attentivement et toujours dans l'opposition, car il faut que les *muscles thénariens soient relâchés* constamment pendant la manœuvre.

malheureuse d'un insconcient, l'a transformée en *complexe*, ou si vous avez provoqué vous-même cette transformation pour opérer, voici l'état des choses disséquées (fig. 614).

Cette figure montre l'intérieur du foyer d'une telle luxation du pouce gauche visible dans tous les détails grâce à une fenêtre pratiquée du côté

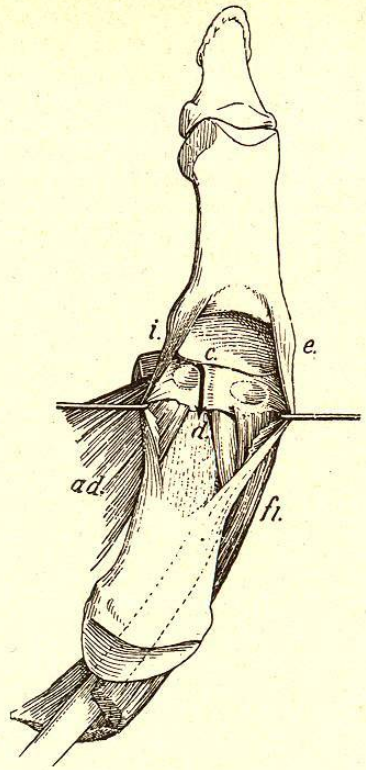

Fig. 614. — Vue dorsale du foyer ouvert et disséqué d'une luxation du pouce gauche en arrière complexe variété externe : *ad*, m. adducteur ou sésamoïdien interne ; *fl*, m. court fléchisseur ou sésamoïdien externe ; *i*, tubercule phalangien interne sous lequel parait la tête du métacarpien ; *e*, tubercule phalangien externe débordant cette tête que le tendon long fléchisseur étrangle de ce côté ; *c*, glène de la phalange ; *d*, dos du métacarpien ; de *c* en *d*, incision à faire pour trancher le ligament glénoïdien.

Cela a été vu et fait déjà maintes fois sur le vivant, pour le pouce et pour les doigts.

dorsal. Vous voyez l'obstacle : le ligament glénoïdien solide et rigide avec ses deux osselets, à cheval sur la nuque du métacarpien.

De chaque côté, tiré par une érigne, est le reste de l'appareil ligamenteux latéral qui unissait le tubercule phalangien et le sésamoïde au métacarpien dont il s'est décollé autant que nécessaire, mais sans se rompre