complètement. Aussi reste-t-il un obstacle à l'écartement des os par traction directe, fût-elle de 100 kilos.

Rendez-vous bien compte qu'avant l'ouverture artificielle, les deux os, phalange et métacarpien, se trouvaient encore unis par une coiffe capsulo-périostée embrassant et la face dorsale et les deux bords du foyer: que pour trancher cet obstacle et obtenir entre la phalange et la tête métacarpienne l'intervalle de 5 millimètres au moins, nécessaire au retour en place de la tablette sésamoïdienne, il faudrait une section transversale singulièrement étendue, c'est-à-dire à la fois dorsale et bilatérale qui compromettrait la reconsolidation par la division de ses éléments.

Il faut laisser tranquilles les muscles et les tendons, puisque moyennant l'*adduction-opposition* du métacarpien ils peuvent permettre entre la tête et la glène deux fois plus d'écartement qu'il n'en est besoin.

Donc ce serait aux débris capsulo-ligamenteux dont je viens de parler qu'il faudrait s'adresser pour faire place à la tablette sésamoïdienne et glénoïdienne endurcie par les osselets et le tendon fléchisseur, rigide par conséquent et articulée comme je l'ai démontré.

Il est bien plus simple de trancher cette sangle glénoïdienne devenue dossière : c'est un assouplissement radical; c'est aussi un débridement, un prolongement jusqu'à la phalange, de la déchirure en boutonnière par laquelle la tête métacarpienne s'est échappée. Cela suffit toujours en l'absence d'ankylose, pourvu que la section soit complète et poussée au contact même de la phalange, dont je conseille même de détacher un peu le sésamoïde si cela paraît nécessaire.

Maintenant, mettez-vous en présence d'une luxation en arrière et en dehors complexe, irréductible (fig. 614). Qu'allez-vous faire? Avant tout, si l'accident n'est pas très récent, imprimer au pouce le plus de mouvements que vous pourrez, afin de rompre les adhérences de nouvelle formation qui peuvent exister; ensuite, sans hésiter, inciser la peau le long et en dedans du tendon extenseur sur une longueur de 3 centimètres qui empiétera un peu sur le dos de la phalange; vous fendrez enfin hardiment le foyer de la luxation et placerez une érigne de chaque côté pour le rendre béant. Alors l'extrémité de votre solide bistouri à pointe rabattue vous fera sentir, votre œil vous montrera le contenu représenté par la figure 614. A ciel ouvert, à votre aise, sur le métacarpien-billot vous couperez de *c* en *d* entre le tendon qu'il faut respecter et l'os sésamoïdien; vous couperez avec vigueur à partir du bord même de la cupule phalangienne, à fond et sans vous arrêter trop tôt.

Vous ne craindrez pas, pour plus de sûreté, de commencer l'incision comme la flèche l'indique entre le sésamoïde et la phalange.

Si, comme c'est le *devoir*, vous avez une fois en votre vie, produit sur le cadavre et disséqué une luxation du pouce, vous ne pouvez pas échouer. Et même vous réussiriez souvent avec un simple ténotome agissant par la méthode sous-cutanée.

Mais vous n'oublierez jamais, au moment de tenter la réduction, de mettre le métacarpien dans l'opposition forcée, de le serrer vers la paume de la main, car cette attitude met tous les obstacles musculo-tendineux dans le relâchement maximum.

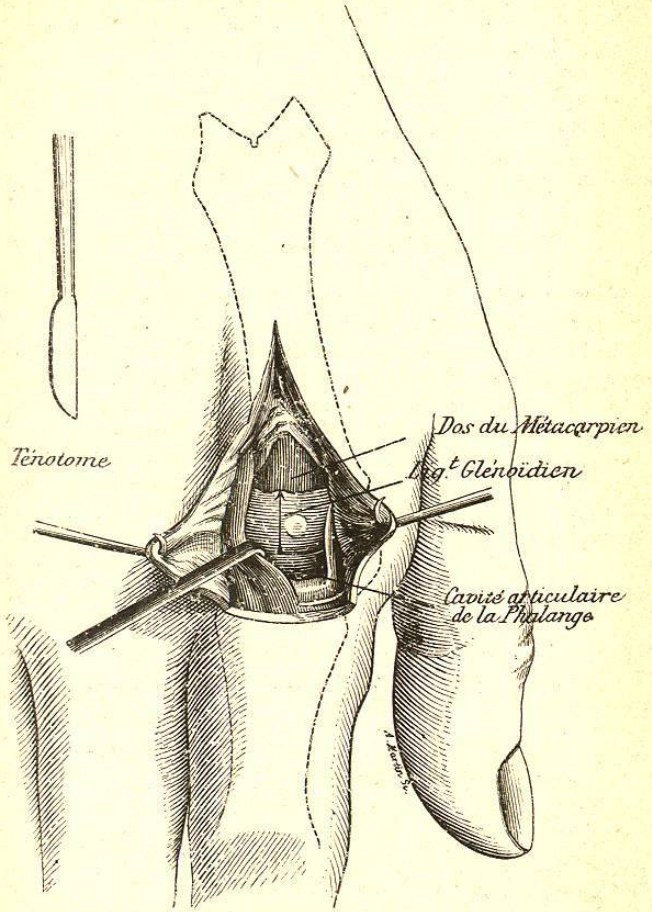

Fig. 615. — Vue de l'intérieur du foyer d'une luxation de l'index droit. La flèche indique l'incision à faire à la sangle glénoïdienne devenue dossière.

Pour la luxation complexe de l'index je me borne à reproduire ici la figure 615 que j'ai dessinée autrefois pour Jalaguier. On y voit un liga-

ment glénoïdien amené et retourné sur la nuque métatarsienne. Un petit sésamoïde s'y montrait, mais eût-il été absent que l'irréductibilité n'en eût pas moins existé. En effet, il arrive de ne pouvoir réduire des luxations de doigts n'ayant aucun endurcissement du ligament glénoïdien, celui-ci se laissant interposer momentanément mais reproduisant sa luxation aussitôt qu'on cesse d'agir sur la phalange. Dans tous ces cas, la flèche de la figure 615 montre l'incision à faire, soit avec le ténotome, soit à ciel ouvert, de toute la largeur de la dossière-obstacle en prenant bien soin de ne pas laisser indivisée la moindre fibre transversale, au voisinage du bord palmaire de la glène phalangienne. On a tendance à ne pas commencer l'incision assez près de ce bord et cela oblige à reprendre le tranchant après une première, prématurée et vaine tentative de réduction.

E. — Extirpation des métacarpiens

Conserver le doigt correspondant à un métacarpien qu'on est obligé d'extirper en totalité, c'est faire une opération aléatoire. Qu'importe un doigt de plus ou de moins, surtout un mauvais doigt? Au contraire un pouce même défectueux rend souvent de très grands services. Sans négliger tout à fait l'extirpation des quatre derniers métacarpiens, je vais décrire avec un soin spécial l'ablation totale du premier de ces os. Je fais ici de la technique, j'indique des exercices spéciaux, indispensables à l'éducation de la main. Savoir extirper un métacarpien en totalité, opération rarement pratiquée, rend capable d'exécuter facilement les résections partielles beaucoup plus souvent indiquées.

1° Extirpation du métacarpien du pouce

A tout prix, il faut respecter les organes moteurs, c'est-à-dire les tendons et les muscles phalangiens. En opérant avec le bistouri, l'insertion du

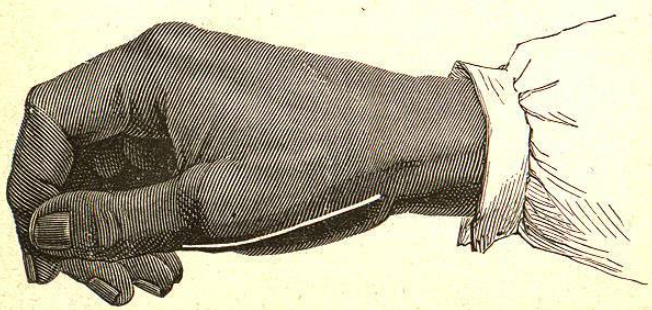

Fig. 616. — Incision dorso-latérale externe pour l'extirpation du premier métacarpien.

tendon long abducteur est sacrifiée ainsi que celles de l'opposant en dehors et du premier interosseux dorsal en dedans.

L'artère radiale, au lieu où elle plonge vers la paume, en dedans de la base métacarpienne, doit être ménagée lors de la désarticulation.

Comme le bord externe de l'os est superficiel et abordable d'un bout à l'autre, une incision rectiligne (fig. 616) est suffisante, pourvu qu'on la commence sur le trapèze, à un centimètre (pas davantage à cause de l'artère) au-dessus de la base métacarpienne, et qu'on la termine sur la phalange à un centimètre au-dessous de la tête.

Méthode du bistouri.

Dans les amphithéâtres, on continue, pour les examens et les concours, à extraire le premier métacarpien au bistouri.

L'aide est en dehors, fixant la main en position moyenne, le pouce en dessus, étendu. Placé entre la partie malade et le corps, vous avez sous les yeux le bord externe de l'éminence thénar.

Explorez la région pour sentir le *bord externe* du premier métacarpien et marquer ses extrémités. Ayant bien tendu la peau en pinçant les chairs du premier espace intermétacarpien, incisez de gauche à droite (**a**), sur le bord externe de l'os, ayant soin d'empiéter un bon travers de doigt sur la phalange et un peu moins sur le trapèze. Du premier coup, ne divisez que la peau; du second, ayant évité le petit nerf que vous attirerez vers la paume et le mince tendon court extenseur que vous rejetterez vers le dos, pénétrez jusqu'aux os excepté sur le trapèze où passe l'artère radiale (**b**).

Insinuez la pointe du bistouri en travers et à plat, entre le dos de la base métacarpienne et les tendons extenseurs; enfoncez-la d'une longueur au moins égale à la largeur de l'os et rasez au plus près la face dorsale de celui-ci jusqu'à la phalange. Arrivé là, sur l'articulation métacarpo-phalangienne, tournez votre lame de champ : faites qu'elle morde la capsule dorsale, entre une première fois dans l'articulation entre-bâillée par la traction de l'aide et, en se retirant, coupe le ligament latéral externe complètement, sur le contour du condyle articulaire du métacarpien.

Reportez le bistouri du côté du carpe, mais cette fois-ci sous le flanc palmaire externe de l'os, et détachez-en le muscle opposant jusque vers l'articulation métacarpo-phalangienne où votre pointe, ayant heurté et contourné la saillie palmaire de la tête de l'os,

s'engage entre cette tête et l'os sésamoïde. Repassez le bistouri une ou deux fois pour libérer le mieux possible la face palmaire du métacarpien.

Alors, faisant luxer le pouce fléchi vers la paume et vers l'index, attirez au dehors la tête métacarpienne que vous avez saisie par le col avec un davier. Faites placer un écarteur sur la lèvre dorsale : cela permettra à votre pointe de rentrer dans l'articulation phalangienne pour y couper le ligament latéral interne, et de libérer le bord interne de l'os en remontant vers le trapèze. A ce moment, le davier saisit l'os par le bout, en exagère l'abduction et permet au tranchant de terminer la dénudation du flanc palmaire interne, d'atteindre le côté interne de l'articulation trapézienne, de l'ouvrir et de la traverser de dedans en dehors, en divisant en dernier lieu l'insertion du tendon long abducteur (**c**).

Notes. — (**a**) Beaucoup d'opérateurs incisent en partant du carpe pour aboutir sur la phalange; c'est ce que je conseille pour la main gauche. Je ne le défends pas pour la main droite à ceux qui trouveront cette manière plus commode ou plus sûre.

(**b**) Ce deuxième trait doit diviser hardiment sur l'articulation métacarpo-phalangienne la coiffe fibreuse latérale formée par l'expansion que le court abducteur envoie aux tendons extenseurs. Le grêle tendon du court extenseur est souvent adhérent à sa gaine, circonstance heureuse ; même en opérant avec le bistouri, on peut ne pas le voir.

(**c**) Au lieu de procéder comme je viens de l'indiquer, on peut désarticuler d'abord la base métacarpienne. Après avoir isolé la face dorsale et le flanc palmaire externe du métacarpien de deux coups de bistouri, on saisit l'os par le milieu du corps avec le davier et l'on cherche à faire surgir sa base en dehors. Le bistouri intervient alors qui divise le tendon abducteur, puis la partie accessible de la capsule, puis, après que la luxation est à demi accomplie, la partie profonde, c'est-à-dire interne. A partir de ce moment, la base de l'os est énucléée et la dénudation continue facilement jusqu'à l'articulation phalangienne qui est détruite en dernier lieu.

Cette manière d'extirpation rétrograde est en faveur. Quand, faute d'un bon davier, on n'a que ses doigts, elle est bien plus commode que celle que j'ai paru préférer.

Méthode de la rugine (a).

Avec le bistouri court à pointe rabattue, sur le dos du métacarpien, près et le long du bord externe, faites à la peau une incision qui dépasse d'un travers de doigt les deux bouts de l'os. Ayant écarté le nerf du côté de la paume, divisez le périoste et les deux capsules (**b**).

Placé au bout du membre, tenez de votre gauche le pouce, le bout ou le travers de vos doigts soutenant l'éminence thénar et formant appui au métacarpien que vous allez gratter et buriner.

Cet appui sera moins précaire si votre main qui le fournit repose elle-même sur un coussin résistant posé sur une petite table.

De la main droite saisissez la rugine et, pour en user avec sécurité, tenez toujours le bout de votre pouce droit appuyé sur la partie opérée. Vous pourrez ainsi racler avec efficacité et buriner avec sécurité.

Si vous extirpez le *métacarpien gauche*, votre main droite opère par-dessus la main malade : la rugine courbe peut faire toute la besogne. Du bout, raclant la face dorsale en travers, attirez le périoste et les capsules en dedans jusqu'au bord interne du métacarpien. Ensuite, en poussant et burinant, dépouillez le bord et le flanc externes du corps de l'os et de ses deux extrémités, tête et base. Grâce à la courbure de l'instrument et au tranchant de ses bords, poussez le décollement capsulo-périostique jusque sur le flanc interne de la face palmaire du métacarpien, de sa tête et de sa base : le bord interne de l'os reste seul adhérent.

Alors, faisant un quart de tour à gauche pour vous placer en dedans de ce membre gauche, laissez le pouce à un aide qui d'une main (la gauche) va le luxer vers l'index et vers la paume, tandis que de l'autre, armée d'un écarteur, il attirera en dedans la lèvre dorsale, peau, tendons et périoste. Saisissez avec le davier, du bout des dents, le col du métacarpien par le travers pour l'attirer et vous permettre de commencer la dénudation du bord interne à partir de la tête. Bientôt le davier pourra prendre l'os par le bout, par la tête, le luxer à demi et permettre d'engager en dedans la rugine dont le dos rond soulève et repousse les parties molles, en même temps que le tranchant latéral rase l'os jusqu'en dedans de l'articulation trapézienne où sont les seules fibres qui tiennent encore.

La dénudation du *métacarpien droit* est commencée avec la rugine droite poussée en travers, qui dépouille toute la face dorsale. Il vaut mieux la terminer avec la rugine courbe. Celle-ci, par son tranchant latéral allant de la tête à la base, complète d'abord la dénudation du bord interne de la face dorsale; redressée et travaillant du bout, en travers, elle pénètre sur le flanc interne de la base, du corps et de la tête où le ligament latéral interne est à désinsérer. Le bout de la même rugine, cette fois-ci par raclage,

vient ensuite dénuder le flanc externe de la tête (ligament latéral externe), puis du corps et de la base dont elle détache le tendon long abducteur.

Le pouce étant tiré par l'aide vers la paume et l'index, le davier saisit le col métacarpien, et le tire en sens contraire; la concavité de la rugine, tenue le manche haut, s'engage en dedans de la tête, puis en dedans du col, et permet au davier de prendre l'os par le



Fig. 617. — Fin de l'extirpation du premier métacarpien.

bout pour le luxer davantage : alors le tranchant latéral ou le bout de la rugine poussée, complète la dénudation dans la profondeur vers la base, sans danger pour l'artère radiale (fig. 617) (c).

Notes. — (a) L'habile homme qui, à la fin de cette opération, peut mettre sous les yeux de ses juges un métacarpien net et un foyer capsulo-périostique imperforé, n'est pas arrivé à une telle maîtrise sans de nombreux exercices et quelques dons naturels, tant cette opération est, comme du reste la plupart des résections sous-périostiques, difficile sur un cadavre d'adulte.

(b) Pour ouvrir l'articulation métacarpo-phalangienne, il y a deux plans fibreux à couper : l'expansion tendinetteuse nacrée qu'envoie le court abducteur aux tendons extenseurs et la véritable capsule, grise, lâche et feutrée.

(c) Ici encore je dirai que l'extirpation rétrograde est beaucoup plus facile quand on n'a pas un bon instrument de préhension comme mon petit davier canin. La base, en effet, appuyée sur le carpe, appuyé lui-même sur le coussin ou le billot, la base, dis-je, ne fuit pas devant la rugine comme le fait la tête. Elle se laisse donc, la main gauche faisant basculer le métacarpien, facilement dénuder, extraire, saisir du bout des doigts.

2° Extirpation de l'un des métacarpiens des doigts.

Ces opérations, comme la précédente, ne sont accessibles qu'à celui qui possède déjà le manuel des désarticulations de chaque métacarpien étudiées à l'article Amputations totales des doigts.

Bien qu'il soit assez facile d'extirper tout d'une pièce le deuxième et le cinquième métacarpien en incisant naturellement, sur le côté interne de la face dorsale de celui-ci et sur le côté externe de la face dorsale de celui-là, je vais indiquer rapidement le procédé que je crois le plus commode, procédé décrit et figuré par Chassaignac, applicable à tous les métacarpiens, même à celui du pouce. Il consiste, après avoir fait une longue incision sans léser les tendons, à dénuder le milieu de l'os tout autour, par le bistouri ou la rugine, à scier ou trancher l'os (fig. 618), et enfin à extraire successivement les deux bouts à l'aide d'un davier ordinaire.

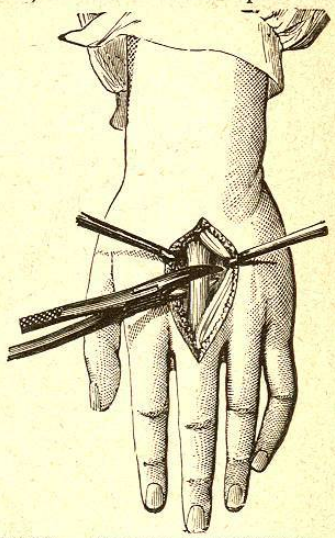

Fig. 618. — Extirpation d'un métacarpien section de l'os (Chassaignac).

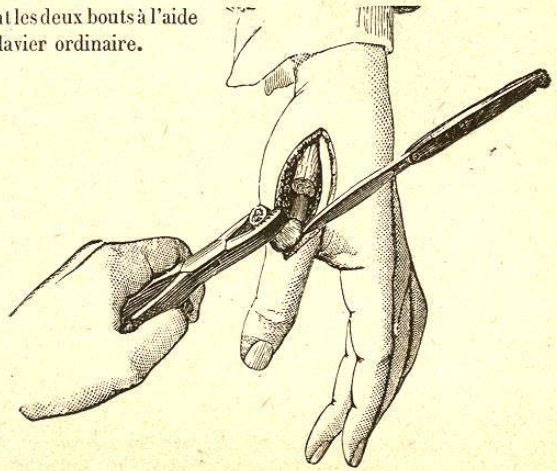

Fig. 619. — Extirpation de l'extrémité phalangienne d'un métacarpien (Chassaignac).

Supposons donc que nous devons extraire le *troisième métacarpien*.

Nous inciserons depuis le grand os jusque sur la première phalange. Nous ferons écarter les tendons de l'index en dehors, celui du médius en dedans, après avoir incisé la très mince palmure transversale et transpa-

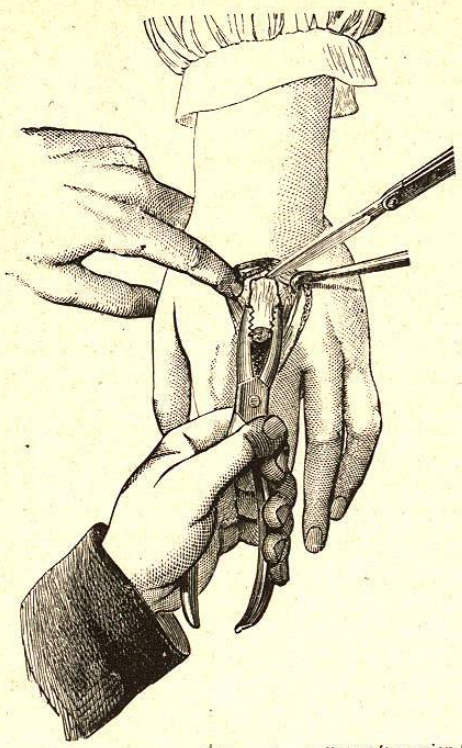

Fig. 620. — Extirpation de l'extrémité carpienne d'un métacarpien (Chassaignac).

rente, union libre des tendons superficiels, simple couverture du profond (fig. 621, p. 743). Nous dénuderons le corps de l'os tout autour, afin d'y passer une scie à chaîne ou d'y engager les mords de la cisaille (fig. 618). Nous ferons porter la division de l'os sur le point mince, c'est-à-dire un peu au-dessus du milieu.

Avec le davier nous relèverons le fragment digital (fig. 619), et nous le dépouillerons à mesure, jusqu'à ce que la tête sorte de la capsule.

Ensuite nous saisirons le bout supérieur (fig. 620) et, l'ayant dénudé le plus haut possible, nous le désarticulerons au bistouri comme nous avons appris à le faire (p. 314). — Ce procédé convient parfaitement aux résections partielles de l'une ou de l'autre extrémité d'un métacarpien.

ARTICLE II

RÉSECTIONS DU POIGNET

Quoi de plus important que la main?

La résection du poignet pratiquée dans un but conservateur et curatif a cependant eu du mal à se généraliser. C'est que, jusqu'à ce jour, les résultats pris en bloc ont été fort mauvais, pour des raisons différentes, plus encore dans la chirurgie militaire que dans la pratique civile. Néanmoins, la résection du poignet donne de beaux succès à qui, obéissant aux indications et contre-indications tirées de l'âge du malade, de la nature et de l'étendue de la lésion, choisit le bon procédé, l'exécute habilement et pratique ensuite avec vigilance et persévérance les indispensables soins consécutifs. La mort est de plus en plus rarement causée par l'opération elle-même. La persistance ou la récidive de l'inflammation locale, simple ou spécifique, est plus commune. Mais, dans les cas traumatiques notamment, la guérison de la plaie opératoire est la règle, comme aussi l'était, dans le passé, l'insuccès définitif par impotence fonctionnelle. Je n'insisterais pas si l'examen des causes d'un tel état de choses n'était susceptible de nous guider dans le choix des meilleurs préceptes opératoires.

La résection du poignet, qu'elle soit de cause traumatique ou pathologique, n'est point toujours identique à elle-même.

Tantôt, ce n'est pas rare dans les ostéo-arthrites, les deux extrémités antibrachiales, le carpe presque entier et même des bases métacarpiennes sont enlevées à la fois : la résection est *totale*.

Tantôt les os de l'avant-bras peuvent être respectés ou au contraire doivent être seuls attaqués : ces deux résections sont dites *partielles* (carpiennes ou antibrachiales).

Il en est de plus partielles encore, puisqu'un seul os ou fragment d'os a quelquefois été extirpé.

Quand la résection du poignet est suivie de succès, il s'établit une ankylose fibreuse, ordinairement sans contact osseux, pseudarthrose solide quoique mobile, sans déviation de la main, avec des doigts et surtout un pouce agiles et puissants, c'est-à-dire souples dans leurs articulations et mobiles sous l'action de leurs muscles et tendons. Que la pseudarthrose s'enraidisse et devienne une véritable ankylose mixte, fibreuse, cartilagineuse et osseuse, c'est un petit mal, mais qu'elle ne se forme pas solide, c'en est un grand.

A côté de cet homme jeune dont le membre opéré présente un faible raccourcissement, une déformation minime, qui soulève et tient à bras tendu un lourd fardeau, qui presse vigoureusement le dynamomètre, qui