Supposons donc que nous devons extraire le *troisième métacarpien*.

Nous inciserons depuis le grand os jusque sur la première phalange. Nous ferons écarter les tendons de l'index en dehors, celui du médius en dedans, après avoir incisé la très mince palmure transversale et transpa-

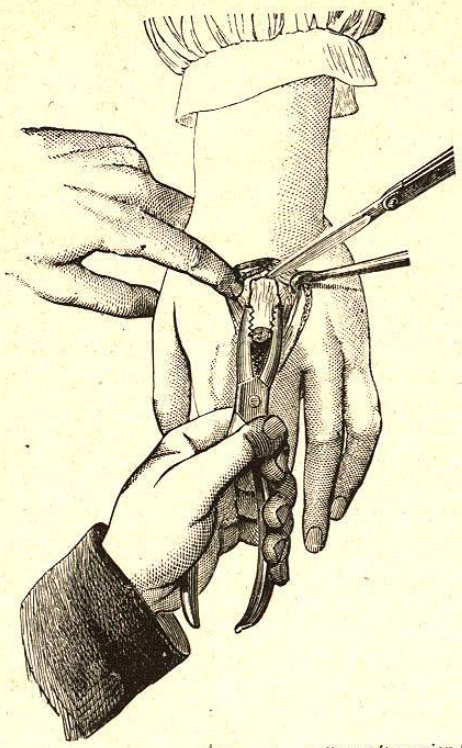

Fig. 620. — Extirpation de l'extrémité carpienne d'un métacarpien (Chassaignac).

rente, union libre des tendons superficiels, simple couverture du profond (fig. 621, p. 743). Nous dénuderons le corps de l'os tout autour, afin d'y passer une scie à chaîne ou d'y engager les mords de la cisaille (fig. 618). Nous ferons porter la division de l'os sur le point mince, c'est-à-dire un peu au-dessus du milieu.

Avec le davier nous relèverons le fragment digital (fig. 619), et nous le dépouillerons à mesure, jusqu'à ce que la tête sorte de la capsule.

Ensuite nous saisirons le bout supérieur (fig. 620) et, l'ayant dénudé le plus haut possible, nous le désarticulerons au bistouri comme nous avons appris à le faire (p. 314). — Ce procédé convient parfaitement aux résections partielles de l'une ou de l'autre extrémité d'un métacarpien.

ARTICLE II

RÉSECTIONS DU POIGNET

Quoi de plus important que la main?

La résection du poignet pratiquée dans un but conservateur et curatif a cependant eu du mal à se généraliser. C'est que, jusqu'à ce jour, les résultats pris en bloc ont été fort mauvais, pour des raisons différentes, plus encore dans la chirurgie militaire que dans la pratique civile. Néanmoins, la résection du poignet donne de beaux succès à qui, obéissant aux indications et contre-indications tirées de l'âge du malade, de la nature et de l'étendue de la lésion, choisit le bon procédé, l'exécute habilement et pratique ensuite avec vigilance et persévérance les indispensables soins consécutifs. La mort est de plus en plus rarement causée par l'opération elle-même. La persistance ou la récidive de l'inflammation locale, simple ou spécifique, est plus commune. Mais, dans les cas traumatiques notamment, la guérison de la plaie opératoire est la règle, comme aussi l'était, dans le passé, l'insuccès définitif par impotence fonctionnelle. Je n'insisterais pas si l'examen des causes d'un tel état de choses n'était susceptible de nous guider dans le choix des meilleurs préceptes opératoires.

La résection du poignet, qu'elle soit de cause traumatique ou pathologique, n'est point toujours identique à elle-même.

Tantôt, ce n'est pas rare dans les ostéo-arthrites, les deux extrémités antibrachiales, le carpe presque entier et même des bases métacarpiennes sont enlevées à la fois : la résection est *totale*.

Tantôt les os de l'avant-bras peuvent être respectés ou au contraire doivent être seuls attaqués : ces deux résections sont dites *partielles* (carpiennes ou antibrachiales).

Il en est de plus partielles encore, puisqu'un seul os ou fragment d'os a quelquefois été extirpé.

Quand la résection du poignet est suivie de succès, il s'établit une ankylose fibreuse, ordinairement sans contact osseux, pseudarthrose solide quoique mobile, sans déviation de la main, avec des doigts et surtout un pouce agiles et puissants, c'est-à-dire souples dans leurs articulations et mobiles sous l'action de leurs muscles et tendons. Que la pseudarthrose s'enraidisse et devienne une véritable ankylose mixte, fibreuse, cartilagineuse et osseuse, c'est un petit mal, mais qu'elle ne se forme pas solide, c'en est un grand.

A côté de cet homme jeune dont le membre opéré présente un faible raccourcissement, une déformation minime, qui soulève et tient à bras tendu un lourd fardeau, qui presse vigoureusement le dynamomètre, qui

se gante et vrille sans difficulté..., en voici un autre dont la main, pourtant solide sur l'avant-bras, ne rend que peu de services : elle est déviée; les tendons ne glissent plus; les doigts restent immobiles; fort heureusement, ils sont demi-fléchis et font avec le pouce, qui seul a conservé quelque mobilité, une pince capable de saisir et de soutenir divers menus objets..., et cet autre encore dont l'état est pire, car il souffre dans ce membre dont la main est ballottante, les muscles paralysés, tous les doigts incapables et enraidis.

Pseudarthrose solide, rectiligne, obéissant à la volonté; pouce et doigts sensibles, mobiles et puissants, voilà l'idéal. On a chance de s'en rapprocher, en restreignant avec sagesse l'étendue en longueur de l'ablation osseuse afin de réaliser la brièveté des liens fibreux qui vont se former; en juxtaposant des surfaces osseuses coupées bien transversalement pour éviter toute déviation latérale; en ménageant attentivement non seulement les vaisseaux et les nerfs, les tendons et les muscles, mais aussi tous les éléments périosseux susceptibles de concourir à la restauration de la solidité; et ensuite en imposant aux doigts une gymnastique quotidienne passive et active qui mobilise leurs articulations et leurs tendons, sans négliger de combattre par l'électricité les fâcheux effets atrophiques de l'inertie musculaire.

En résumé, l'extrême mobilité menace le poignet, la rigidité menace les doigts.

C'est pour cela que l'immobilisation devra être réalisée à l'aide d'une gouttière ou d'une attelle plâtrée imperméabilisée ne dépassant pas le métacarpe, laissant les doigts et le pouce dans la demi-flexion et la liberté. Longtemps un appareil de soutien reste utile sinon indispensable, et les cas doivent être rares où l'on est obligé d'employer l'extension continue pour lutter contre un rapprochement prématuré des os et une tendance précoce à la luxation de la main en avant et en dedans.

L'acte opératoire, ici surtout, doit être absolument conservateur. Nous allons demander à l'*anatomie*, en quels points, sur quelles lignes, le squelette du poignet peut être découvert et excisé avec une commodité suffisante, sans sacrifier les organes voisins.

La face antérieure ou palmaire du poignet est occupée par les principaux muscles, vaisseaux et nerfs; elle est donc inabordable. Sur la face dorsale et les bords latéraux, les os au contraire sont faciles à sentir à travers les téguments. Les tendons, quoique nombreux, ne sont point sans intervalles; l'artère radiale, dont la suppression ne porte pas d'atteinte sérieuse à la nutrition de la main, croise seulement le côté externe du carpe et la face dorsale du trapèze; les veines volumineuses mais sans régularité et les petits nerfs cutanés sans importance ne sauraient non plus barrer le chemin.

Le long du cubitus, entre les tendons des muscles cubitaux, jusqu'au cinquième métacarpien, la route est courte, sûre et libre.

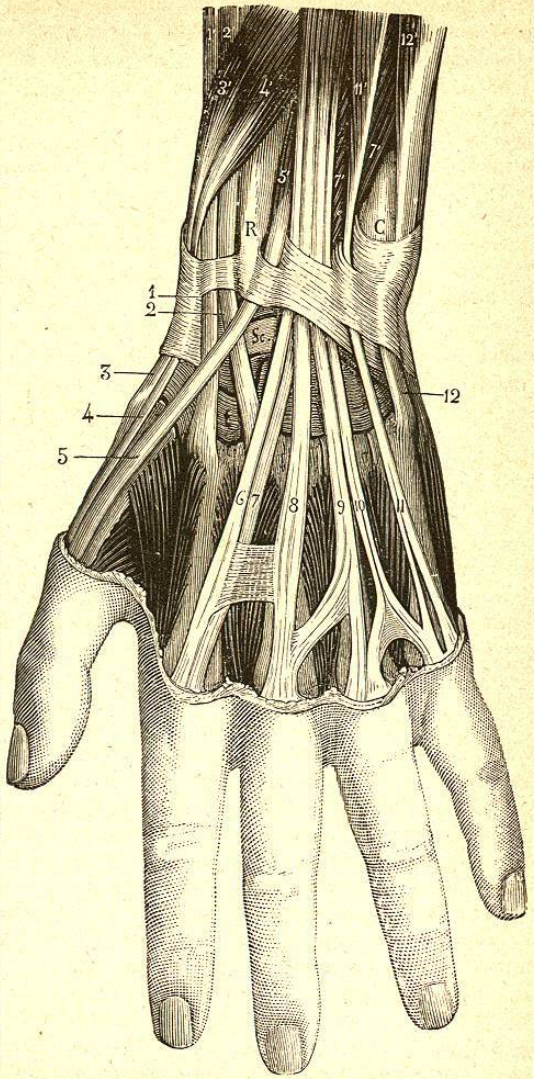

Fig. 62.

Face dorsale du poignet.

Entre 5 et 6, le long de 6, une incision longitudinale découvre, après écartement des tendons, le métacarpe, le carpe, le radius; elle n'intéresse que l'insertion du tendon deuxième radial. — R, radius; C, cubitus; Sc, scaphoïde; *t*, trapézoïde.

1, 1', tendon du premier muscle radial; 2, 2', tendon du deuxième radial; 3, 3', long abducteur du pouce; 4, 4', court extenseur du pouce; 5, 5', long extenseur du pouce; 6, 8, 9, 10, tendons du m. extenseur commun; 7, 7', extenseur propre de l'index; 11, 11', extenseur propre du petit doigt; 12, 12', cubital postérieur.

Remarque humoristique sur la répartition des forces du muscle extenseur commun.

Le tendon (10) destiné à l'auriculaire, s'apercevant qu'il n'a pas besoin d'aller tout entier à ce *petit* doigt déjà desservi par son muscle spécial (11), réserve une grande partie de ses fibres à son voisin de l'annulaire qui, renforcé de ce côté, peut se priver de l'autre (9) et secourir à son tour, d'un notable faisceau, l'extenseur (8) du doigt *majeur* sans que celui-ci se croie obligé d'envoyer lui-même à l'index deux fois pourvu, autre chose qu'une fraternelle et mince lamelle transversale indifférente.

De même le long du radius, sur la crête antérieure sensible en dehors des battements du pouls, le bistouri atteint directement le squelette, jusqu'au trapèze même, en coupant l'artère radiale.

Enfin, sur la face dorsale, dans l'angle de partage des tendons extenseurs du pouce et de l'index, le seul deuxième radial externe est à désinsérer pour découvrir largement et longuement l'articulation (fig. 621).

Les tendons des doigts n'adhèrent pas au squelette ; ils peuvent donc être écartés. Ceux des métacarpiens, les cubitaux, les radiaux, le grand palmaire, sont en rapports plus étroits avec les os du poignet. Dans les cas pathologiques, les gaines tendineuses sont ordinairement oblitérées. L'un des cubitaux, qui s'insèrent tous deux au cinquième métacarpien, l'antérieur, a son tendon interrompu par le pisiforme. Les deux radiaux couvrent la moitié dorsale externe du carpe. Le grand palmaire enfin est étroitement engainé dans la gouttière antérieure du trapèze. Cet os, en raison de son enclavement entre le tendon qui est en avant et l'artère qui est en arrière, présente donc des difficultés particulières. Sa crête, comme le crochet de l'unciforme, est superficielle et très adhérente au ligament annulaire antérieur auquel elle donne insertion. La conservation du trapèze, quand elle est possible, se recommande pour fournir une base d'appui au pouce dont le fonctionnement est si précieux.

Deux muscles de l'avant-bras sont nécessairement intéressés quand on enlève au bistouri une certaine longueur du radius et du cubitus ; le tendon long supinateur et le bord inférieur du carré pronateur.

Il n'y a pas lieu de discourir longuement sur l'arrêt de développement que déterminerait l'ablation des cartilages épiphysaires du radius et du cubitus, malgré le grand rôle qui leur est dévolu, s'il est vrai, comme l'enseigne l'École de Lyon, que la résection du poignet doive être proscrite chez les enfants et réservée aux malades âgés de 15 à 35 ans (Métral, *Rés. du poignet*, th. Lyon, 1882). Cependant, à la suite de coups de feu graves que l'on juge curables sans intervention, mais avec de plus grands risques pour la main que ceux de la résection elle-même, on peut être amené, chez un enfant, à scier au-dessus des cartilages d'élongation. Dans la belle observation d'Ollier (*Lyon méd.*, 1882, XL, p. 15), l'enfant de 13 ans, qui avait perdu 3 centimètres de radius et de cubitus, avait, à 23 ans, un radius de $0^m,16$ (côté opéré) au lieu de $0^m,24$ (côté sain), et un cubitus de $0^m,20$ au lieu de $0^m,265$. La main n'était pas parfaite, mais elle pouvait calligraphier toute la journée, soutenir 11 kilogr. à bras tendu, contribuer à l'exercice du trapèze, jouer du cornet à pistons, etc.

Choix du procédé. — J'estime, après de nombreux essais, que le procédé de choix, pour le cadavre et pour le malade, est le procédé de l'*incision dorsale externe* employé avec succès en 1866, et décrit avec soin et précision par notre compatriote E. Bœckel en 1867 (*Gaz. méd. de Strasbourg*). Bœckel n'avait pas trouvé commode l'incision externe de Danzel

dont il avait usé en 1862, quoiqu'il l'eût déjà rapprochée du dos de la main. Les Anglais peuvent reconnaître là, non sans une profonde modification, le procédé de Lister (1865, *Lancet*). Quant aux Allemands, l'incision dorso-radiale, qu'ils ignoraient ou méprisaient au moment de la guerre de 1870, ils la tiennent aujourd'hui en grande faveur, depuis qu'elle est devenue le procédé de Langenbeck (*Archiv.*, 1874, XVI). Ollier, qui obtint de magnifiques résultats, opérait sensiblement comme E. Bœckel, qui s'était posé trois conditions : extirper tout le carpe, retrancher une lame aussi mince que possible des os de l'avant-bras, ménager les tendons.

Ce procédé réunit donc, à l'heure actuelle, à peu près tous les suffrages, quand il s'agit de faire soit la résection totale (carpe et extrémités anti-

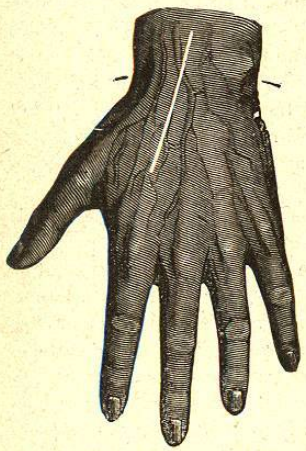

Fig. 622. — Résection totale du poignet, incision dorso-radiale longeant le côté externe des tendons extenseurs de l'index.

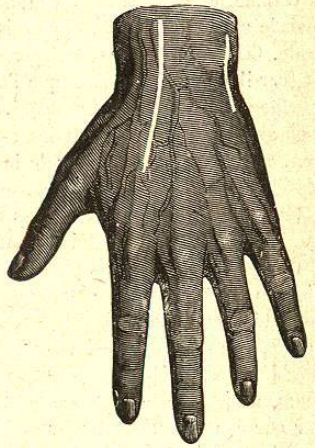

Fig. 623. — Incisions recommandées finalement par Ollier : grande dorso-radiale, petite dorso-cubitale représentée trop dorsale.

brachiales), soit la résection du carpe seul. Nous verrons plus loin comment, à l'aide de deux incisions latérales, on excise le cubitus et le radius sans toucher au carpe.

Le plus souvent, dans les cas pathologiques, le chirurgien est contraint d'enlever tous ou presque tous les os du carpe, quelquefois même avec des bases métacarpiennes, tandis qu'en même temps il peut se borner à n'exciser qu'une très courte portion des os de l'avant-bras.

« Les anatomistes, dit Ollier, décrivent à l'état normal de nombreux ligaments autour des articulations carpiennes. Pour nous, il n'y en a qu'un, en réalité, non seulement dans les conditions pathologiques que nous avons

envisagées plus haut, mais même dans les conditions normales ; c'est le *manchon métacarpo-antibrachial* périostéo-capsulaire, qui forme un tout continu, renforcé en divers points par des ligaments distincts, mais que nous détachons avec la rugine comme une pièce unique. »

Sur le cadavre, la résection totale type doit emporter le carpe tout entier et le moins possible, au plus $0^{m},02$, des os de l'avant-bras.

La méthode sous-capsulo-périostée, la seule à employer, est la plus facile et aussi la plus sûre au double point de vue de la restauration d'une bonne jointure et du ménagement des tendons, nerfs et vaisseaux. Ce n'est pas qu'il faille compter sur une sérieuse reproduction osseuse. Mais, ici surtout, cheminer autant que possible « entre l'arbre et l'écorce », comme l'a dit Trélat il y a longtemps, à propos des résections en général, est toujours le meilleur.

Comme le travail se fait en grande partie à la rugine, il faut à la main malade un appui, un coussin épais et résistant, par exemple rempli de sable. Cet appui sera supporté par une toute petite table placée à côté du lit, car il est indispensable que l'opérateur puisse évoluer à droite et à gauche du bout du membre opéré. J'ai vu travailler sur le genou élevé et bien garni d'un aide. Dans les amphithéâtres, on repousse le corps au loin, afin de pouvoir écarter le bras et amener le poignet sur un billot placé tout au bord ou mieux encore au coin supérieur de la table.

Si le champ opératoire n'est pas absolument immobilisé, il fuit devant la rugine qui champlève, et lui fait perdre toute puissance et toute précision.

Ceux qui négligent de placer la partie malade convenablement et de bien se faire aider, ne tardent pas à proclamer les résections sous-périostées fatigantes et impossibles sur le cadavre. J'ai trop vécu au milieu des apprentis chirurgiens, pour ignorer la répugnance qu'ils ont pour les exercices cadavériques longs et difficiles, et je sais aussi que, dans les concours, les juges, dont le temps vaut de l'argent, s'appliquent à ne demander que des opérations faciles et brèves. Utilisera qui voudra mes pages fastidieuses : je les crois utiles à l'opérateur et à l'opéré, double raison de les écrire.

A. — Résection totale du poignet.

Méthode de la rugine.

Vous profitez du sommeil anesthésique pour mobiliser d'abord toutes les articulations des doigts et du pouce, successivement et à plusieurs reprises, particulièrement les métacarpo-phalangiennes.

La main et le poignet sont en pronation, le pouce écarté, appuyés

sur un coussin dur et tenus de manière à permettre d'évoluer autour.

Vous voyez la figure 621, p. 743 à travers la peau.

Ayant cherché les apophyses styloïdes pour déterminer et marquer l'interligne radio-carpien, vous palpez le deuxième métacarpien sur toute sa longueur et marquez d'un long trait le trajet des tendons extenseurs de l'index qui passent sur la tête de l'os et s'inclinent en dedans de sa base en remontant vers le milieu de la face dorsale du poignet. Vous tracez de même le passage du tendon long extenseur du pouce qui rejoint derrière l'épiphyse radiale les tendons de l'index. C'est entre ceux-ci en dedans, et celui-là en dehors, que votre incision va pénétrer sur le radius. Elle côtoiera de très près, mais sans les toucher, les tendons de l'index, en descendant au moins jusqu'au milieu du deuxième métacarpien. Cette incision mesurera : sur une petite main, 9 centimètres, 3 au-dessus et 6 au-dessous de l'interligne radio-carpien ; sur une grande et grosse main, 12 centimètres, 4 au-dessus et 8 au-dessous du même joint.

Incision. — Incisez d'abord la peau avec précaution. Écartez en dehors les filets nerveux radiaux sous-cutanés. De l'autre côté, reconnaissez le premier tendon de l'index, l'externe, celui qui vient du muscle extenseur commun (fig. 621, 6, p. 743). Faites incliner la main sur son bord interne afin d'entraîner et de mettre à l'abri ce tendon sous la lèvre cutanée interne. Dans l'axe de cette longue et large plaie, incisez de nouveau sur le carpe et sur le métacarpe : reconnaissez le tendon deuxième radial externe qui se porte obliquement à la base du troisième métacarpien ; sur le radius, séparez à petits coups le tendon long extenseur propre du pouce des extenseurs de l'index, en vous efforçant de ménager la gaine du premier tout en remontant assez haut dans l'intervalle des corps charnus de ces muscles qui sont en contact.

Enfin, avant de déposer le bistouri, fendez le périoste et les capsules sur le radius, sur le carpe et jusqu'en dedans de l'insertion métacarpienne du deuxième radial qui va faire partie de la lèvre externe.

Dénudation ou décortication du côté externe. — Votre gauche tient le bord radial du poignet et c'est vers elle que vous allez diriger vos coups de boutoir. Donc, avec le bout de la rugine droite bien tranchante et tenue comme un trocart, comme une échoppe de graveur, amorcez sur l'extrémité du radius le décollement de la lèvre

capsulo-périostique externe; poussez la décortication le plus loin possible vers l'apophyse styloïde en dirigeant votre rugine en travers, le tranchant du front desquamant l'os, le dos soulevant les tendons dans leurs gaines sans les blessser (**a**). — Alors, faites écarter avec de solides érignes ou tirez vous-même en dehors avec de fortes pinces, la lèvre périostéo-capsulaire externe, pour la détacher, en burinant, champlevant, la face postérieure des os du carpe correspondants, scaphoïde et trapézoïde. Le trapèze doit être épargné jusqu'à plus ample examen. Dans cette manœuvre, vous avez désinséré le deuxième radial externe (**b**).

Décortication du côté interne. — Après avoir changé de position, traitez la lèvre interne comme vous venez de traiter l'externe, d'abord sur le radius, puis sur les os du carpe semi-lunaire et grand os, pyramidal et crochu. Arrivé enfin sur la tête cubitale allongée du fibro-cartilage triangulaire, incisez les bords radial et postérieur de celui-ci que vous rejetterez plus tard en avant pour décoiffer l'os. Toute la face postérieure des extrémités du radius et du cubitus est maintenant dénudée. Devez-vous extraire d'abord les os du carpe, comme on le fait dans les inflammations chroniques, ou réséquer les os de l'avant-bras auparavant? (**c**).

Dans la résection totale cadavérique, je préfère commencer par ceux-ci.

Luxation et sciage des extrémités antibrachiales. — Si vous acceptez cet ordre, libérez les deux apophyses styloïdes sur les côtés et en avant. Commencez par l'externe: faites écarter fortement la lèvre correspondante de la plaie et tenir la main fléchie et tordue en pronation forcée, afin que la rugine puisse travailler. Pour l'interne, que la main soit fléchie et déjetée en dedans comme les chairs elles-mêmes; recourez au besoin à la pointe tranchante qui s'impose quelquefois pour bien dénuder l'extrémité cubitale.

Aussitôt que vous le pourrez, faites saillir les extrémités antibrachiales à travers la plaie et, grâce à la flexion forcée de la main, complétez la dénudation de la partie antérieure des deux os.

Placez alors un lacs, des crochets ou une lame métallique pour rétracter les chairs. Enfin, sciez bien transversalement et à la fois la partie dénudée des deux os (fig. 624).

Extirpation des os du carpe. — Commandez à vos aides la flexion forcée de la main avec torsion et écartement de la lèvre

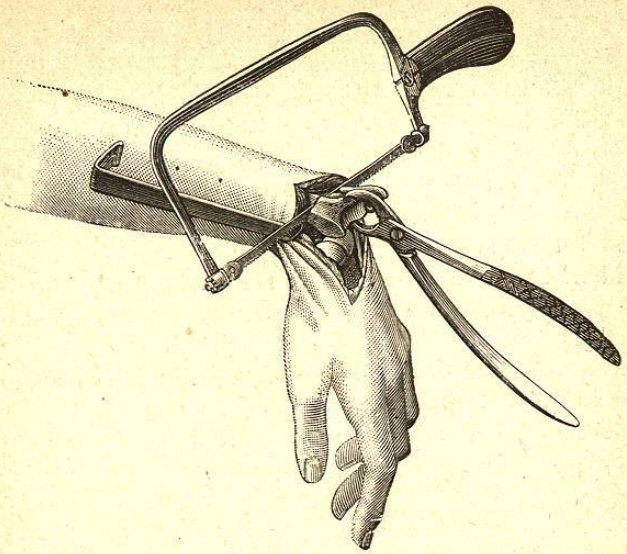

Fig. 624. — Résection totale du poignet. Sciage des extrémités antibrachiales.

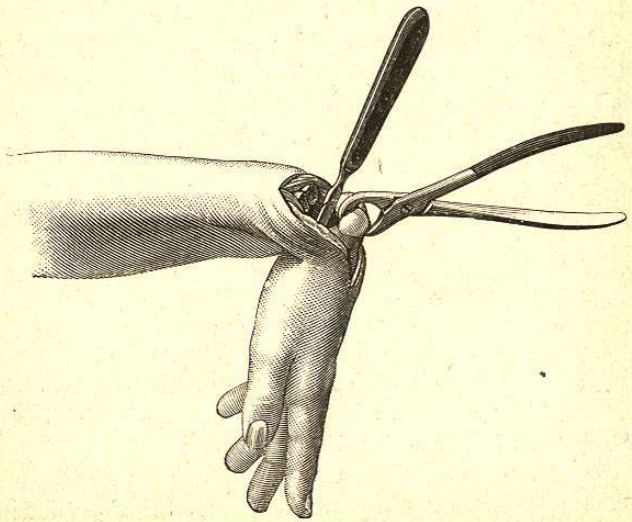

Fig. 625. — Résection totale du poignet; dénudation et extirpation des os du carpe (L'écarteur indispensable de la lèvre externe n'est pas représenté).