capsulo-périostique externe; poussez la décortication le plus loin possible vers l'apophyse styloïde en dirigeant votre rugine en travers, le tranchant du front desquamant l'os, le dos soulevant les tendons dans leurs gaines sans les blessser (**a**). — Alors, faites écarter avec de solides érignes ou tirez vous-même en dehors avec de fortes pinces, la lèvre périostéo-capsulaire externe, pour la détacher, en burinant, champlevant, la face postérieure des os du carpe correspondants, scaphoïde et trapézoïde. Le trapèze doit être épargné jusqu'à plus ample examen. Dans cette manœuvre, vous avez désinséré le deuxième radial externe (**b**).

Décortication du côté interne. — Après avoir changé de position, traitez la lèvre interne comme vous venez de traiter l'externe, d'abord sur le radius, puis sur les os du carpe semi-lunaire et grand os, pyramidal et crochu. Arrivé enfin sur la tête cubitale allongée du fibro-cartilage triangulaire, incisez les bords radial et postérieur de celui-ci que vous rejetterez plus tard en avant pour décoiffer l'os. Toute la face postérieure des extrémités du radius et du cubitus est maintenant dénudée. Devez-vous extraire d'abord les os du carpe, comme on le fait dans les inflammations chroniques, ou réséquer les os de l'avant-bras auparavant? (**c**).

Dans la résection totale cadavérique, je préfère commencer par ceux-ci.

Luxation et sciage des extrémités antibrachiales. — Si vous acceptez cet ordre, libérez les deux apophyses styloïdes sur les côtés et en avant. Commencez par l'externe: faites écarter fortement la lèvre correspondante de la plaie et tenir la main fléchie et tordue en pronation forcée, afin que la rugine puisse travailler. Pour l'interne, que la main soit fléchie et déjetée en dedans comme les chairs elles-mêmes; recourez au besoin à la pointe tranchante qui s'impose quelquefois pour bien dénuder l'extrémité cubitale.

Aussitôt que vous le pourrez, faites saillir les extrémités antibrachiales à travers la plaie et, grâce à la flexion forcée de la main, complétez la dénudation de la partie antérieure des deux os.

Placez alors un lacs, des crochets ou une lame métallique pour rétracter les chairs. Enfin, sciez bien transversalement et à la fois la partie dénudée des deux os (fig. 624).

Extirpation des os du carpe. — Commandez à vos aides la flexion forcée de la main avec torsion et écartement de la lèvre

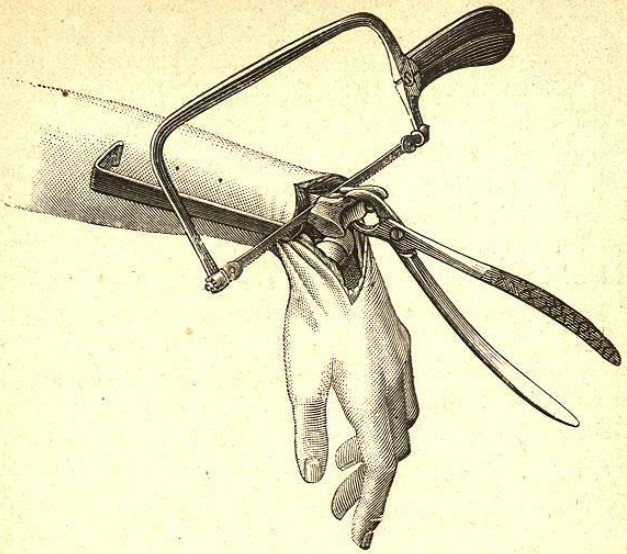

Fig. 624. — Résection totale du poignet. Sciage des extrémités antibrachiales.

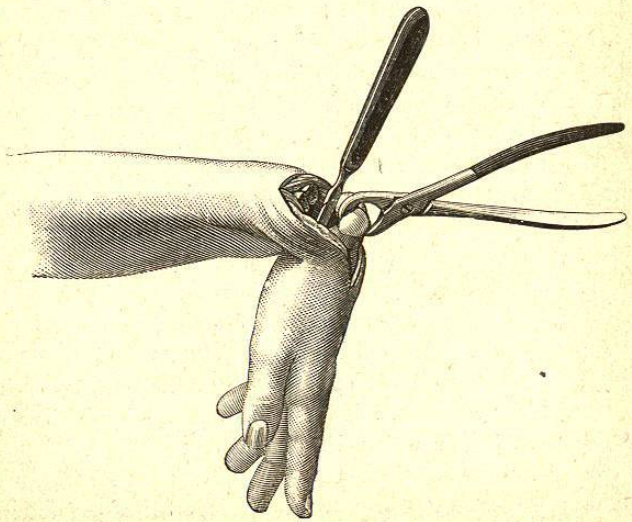

Fig. 625. — Résection totale du poignet; dénudation et extirpation des os du carpe (L'écarteur indispensable de la lèvre externe n'est pas représenté).

externe de la plaie, pour vous rendre accessible le scaphoïde que vous allez extraire en premier lieu, après avoir décortiqué sa face antérieure et son apophyse externe. Saisissez donc cet os délicatement dans un bon et fin davier qui n'embarrasse pas la rugine. Avec celle-ci tenue verticale (fig. 625), bêchez devant le scaphoïde, puis en dehors, prenant des appuis sur la convexité de l'os pour faire des pesées et déraciner le périoste et les ligaments. Séparez, si ce n'est fait déjà, le semi-lunaire du scaphoïde et arrachez cet os-ci qui ne doit plus tenir.

La lèvre interne étant écartée à son tour, traitez le semi-lunaire et le pyramidal comme vous avez traité le scaphoïde. Laissez en place le pisiforme.

Le tour du grand os est venu : saisissez-le par la tête, avec le davier; dénudez, toujours en bêchant avec la rugine tenue verticale, les deux flancs et l'arête de sa face antérieure; l'ayant séparé du crochu et du trapézoïde, renversez-le en arrière et extrayez-le. — Saisissez et enlevez le trapézoïde : dépériostez donc sa petite face antérieure et atteignez les ligaments qui l'unissent au métacarpe pendant que la main est extrêmement fléchie pour que votre rugine ne glisse pas devant ce qu'elle doit saper.

Venez à l'os crochu : faites tordre la main toujours fléchie et écarter la lèvre interne de la plaie; détachez le périoste et les ligaments antérieurs jusqu'à la base du crochet; tranchez celui-ci d'un coup de cisaille pour le laisser à demeure; enfin, après avoir complété la dénudation en arrière et en dedans, enlevez l'os (**d**).

A l'aide d'un fin davier denté ou de bonnes pinces à griffes, on peut saisir et extirper le pisiforme, que l'on préfère évider ou ronger s'il est ramolli, laisser en place s'il est sain.

Quant au trapèze dont la conservation est si utile, s'il le fallait enlever, vous saisiriez le pouce à pleine main gauche comme un chandelier, et, avec le concours d'un bon écarteur, vous décortiqueriez successivement la face dorsale (artérielle), puis la face palmaire (coulissée) de cet os, en manœuvrant toujours la rugine comme un levier écorceur, soit que vous vous serviez du bout de l'instrument, soit que vous usiez de l'un de ses bords. Ces deux faces postérieure et antérieure étant à nu, vous les saisiriez avec le davier et feriez surgir l'os pour rendre accessible sa face externe et terminer l'extraction.

Il paraît bon de drainer le foyer de la résection à l'aide de trois tubes, l'un dans la plaie raccourcie par la suture de ses extrémités, les deux autres placés dans des orifices de décharge pratiqués de chaque côté aux téguments des apophyses styloïdes (**e**).

Pendant des semaines, une gouttière rigide ou une attelle moulée imperméable fixera l'avant-bras et le métacarpe, celui-ci en déflexion (flexion dorsale), laissant les doigts et le pouce en liberté et en activité aussitôt que les premiers jours seront passés.

Notes. — (**a**) La rugine courbe sur le plat est excellente, non pour commencer le travail, mais pour l'avancer profondément en dehors, sur la facette gouttière que l'apophyse styloïde offre aux muscles abducteur et court extenseur et dans laquelle vient s'insérer le long supinateur. Tout le monde s'accorde à recommander de limiter le plus possible la dénudation des os de l'avant-bras, dans le sens de la longueur. Beaucoup même prétendent dénuder et réséquer en premier lieu le carpe avant de toucher au radius. C'est chercher la difficulté quand on résèque des os fermes qui ne s'évident pas à la cuiller. C'est bien assez de la rencontrer, cette difficulté, dans la résection partielle bornée au carpe, sans la transporter dans la résection totale.

(**b**) Sur le cadavre, je ne me fais aucun scrupule de dépouiller la face postérieure du carpe à l'aide d'une pince solide qui soulève le plan fibreux capsulo-périostique et avec le plat d'une pointe de court bistouri qui, rasant les os, emporte ce qu'il peut du périoste et du tissu osseux. Il est pénible de buriner cette marquetterie osseuse dont les pièces mobiles se dérobent à la pression, et l'on fait moins bien avec la rugine qu'avec un petit bistouri assez fort de tranchant pour peler les os et emporter leurs aspérités.

(**c**) Lorsque les tissus dorsaux, les lèvres de la plaie, ont de la souplesse et de la mobilité, je trouve moins difficile de réséquer d'abord le radius et le cubitus. L'extraction successive des os du carpe, si durs et si solidement articulés qu'ils soient, en est singulièrement facilitée. Mais lorsque les lèvres de la plaie ne peuvent pas s'écarter ni permettre la flexion et la luxation, il faut se résigner à commencer par le carpe. S'il ne peut être évidé à la curette, l'affaire est laborieuse.

(**d**) Plusieurs auteurs recommandent d'enlever d'un bloc la deuxième rangée carpienne moins le trapèze. Cela se peut; mais c'est plus difficile que d'extirper successivement chacun des os. Dans les cas pathologiques, on extrait une bouillie osseuse plutôt que des os; on pratique l'évidement et l'on va jusqu'à attaquer les métacarpiens quelquefois sur une longueur notable. L'opération est alors aussi facile que disgracieuse.

(**e**) Ollier, à la fin de sa vie, ajoutait à l'incision principale dorso-radiale une assez longue incision cubitale qui donne « une large porte pour enlever le pyramidal, le crochu et le grand os ».

Dans les cas traumatiques, comme sur le cadavre, on peut et l'on doit opérer méthodiquement. Mais pour que la résection ne paraisse pas trop laborieuse, il faut un bon davier, assez petit, longuement, finement, solidement denté.

L'**arthrotomie** simple du poignet s'accommode bien des deux incisions dorso-radiale et cubitale. La première, située et dirigée comme celle de la résection, se fait seulement moins longue, remontant moins haut et descendant moins bas. La seconde, la cubitale, pour bien jouer son rôle d'émonctoire déclive, doit être assez longue et franchement interne, également distante des deux tendons cubitaux. La figure 623 la représente mal, trop dorsale; elle devrait être invisible, puisqu'il faut la faire latérale sur l'apophyse styloïde et le bord cubital qui en remonte.

B. — Résections partielles du poignet.

1° Ablation des os du carpe.

Le procédé qui vient d'être décrit convient avec les modifications suivantes : d'abord, commencer un peu moins haut sur l'avant-bras l'incision cutanée et, lorsqu'on est obligé d'attaquer les bases métacarpiennes (ce qui n'est pas sans danger pour l'arcade palmaire profonde), la prolonger un peu plus bas ; ensuite, ne pas décortiquer le radius, se borner à désinsérer sur une faible étendue les lèvres de la capsule, afin de donner du jeu aux écarteurs qui vont découvrir le condyle carpien à mesure que la rugine ou le bistouri trapu en dépouillera la face postérieure. Si les os du carpe sont assez résistants pour être extraits, on commence par le scaphoïde, et l'on continue dans l'ordre indiqué : semi-lunaire, pyramidal, grand os, trapézoïde et crochu. Ordinairement, cette opération rencontre des os ramollis que l'on extrait à la gouge ou à la curette.

C'est également à l'aide de cette longue *incision dorsale externe* qu'il a été fait quelques tentatives plus ou moins heureuses *contre l'ankylose* du poignet, sans ou avec interposition d'une partie tendineuse ou musculaire destinée à faire ménisque entre les surfaces osseuses, au moins temporairement ; car je suppose, sans en rien savoir, que ces ménisques peuvent s'user à la longue, ce qui importe peu si la mobilité subsiste. Ch. Nélaton a réussi en interposant une languette musculaire de $0^m,05$ empruntée au bord externe de l'extenseur commun des doigts, rabattue, couchée en travers et suturée par son extrémité aux tissus fibreux internes du foyer (A. Huguier, *th. Paris*, 1905).

2° Ablation des extrémités inférieures du cubitus et du radius.

On fait de chaque côté une incision longitudinale comme Dubled et tant d'autres depuis, pour la résection totale. Ces *deux incisions* conduisent sur les os, fendent le périoste et permettent de le soulever. On scie les os de plusieurs manières différentes : ou bien séparément avec la scie à chaîne, en commençant par le cubitus que l'on extrait immédiatement ; ou bien ensemble avec une fine lame rectiligne engagée sous les chairs soulevées et protégées ; ou bien encore après le sciage du cubitus à la chaîne et son extraction, on luxe le radius, que l'on rogne à ciel ouvert avec une scie ordinaire. Sous peine de déviation grave, on doit scier les deux os au même niveau, et par conséquent proscrire la résection isolée d'une longueur notable de l'un des deux os.

La statistique américaine déjà ancienne donnait sur un total de 51 résections traumatiques du poignet guéries, 27 mains très déviées du côté dont on avait enlevé l'os.

Peut-être, cependant, la résection isolée d'un petit bout de cubitus avec conservation absolument soignée du périoste et immobilisation prolongée dans l'abduction, est-elle permise ?

Méthode de la rugine.

Pour enlever à la fois l'extrémité du cubitus et celle du radius sur une longueur supposée de 3 à 4 centimètres, placez le sujet comme dans la résection totale : faites tenir le bras écarté du corps, le poignet sur un coussin ferme posé sur une petite table autour de laquelle vous puissiez évoluer.

Ayant étudié au besoin le côté sain, explorez la région malade.

Dénudation du radius. — Vous inciserez sur le radius pendant que le poignet sera en attitude moyenne, presque en supination, après avoir reconnu, au-dessous de l'apophyse styloïde, le relief des tendons long abducteur et court extenseur réunis qui viennent obliquement de la partie postérieure, et après avoir senti la crête osseuse du radius qui limite en avant la gouttière de ces tendons. C'est le long de cette crête, qui n'est que la terminaison du bord antérieur de l'os, que vous inciserez la peau, très près des tendons susnommés, suivant leur obliquité légère.

Sur cette ligne donc, à $0^m,05$ de l'apophyse styloïde, commencez avec légèreté votre incision externe et conduisez-la en bas et un peu en avant jusqu'à un doigt au-dessous de l'articulation. Coupez avec précaution, pour ménager, en haut la branche nerveuse cutanée radiale postérieure qui pourrait s'exposer, en bas l'artère radiale au moment où elle se dirige derrière le trapèze (**a**).

Ayant fait écarter les tendons dorsaux engainés, fendez le périoste radial à côté de l'insertion du long supinateur qui va faire partie de la lèvre postérieure ; fendez non seulement le périoste, mais la capsule radio-carpienne jusqu'au scaphoïde, pendant qu'un aide attire et cache sous l'angle inférieur des lèvres de la plaie le tissu cellulaire mobile où rampe l'artère radiale.

Armé d'abord de la rugine droite, amorcez le décollement de la lèvre postérieure de la plaie, puis celui de la lèvre antérieure. Mais

de ce côté, dénudez presque toute la face antérieure de l'os qui est plane, sur toute la longueur de la partie à réséquer (**b**).

Employez la rugine courbe sur le plat afin de pousser la dénudation en arrière, mais seulement au-dessus de la région des coulisses, là où vous le pouvez, c'est-à-dire au niveau de la partie arrondie et étroite du radius que la scie divisera tout à l'heure. Quand, à ce niveau, la rugine courbe poussée en travers, en arrière et au besoin en avant, sous le bord du m. carré pronateur, aura accompli son travail, le radius, libre sur toute sa périphérie, sera prêt à se laisser charger sur une sonde ou sur la scie à chaîne (**c**).

Dénudation du cubitus. — Le poignet est maintenant placé en pronation forcée, le bord radial appuyé sur le coussin. Dans cette attitude, l'apophyse styloïde cubitale est interne, plutôt palmaire que dorsale; cherchez-la. L'incision, commencée un doigt plus bas, passera dessus et remontera à $0^m,05$ plus haut, sur l'os, entre les reliefs des deux muscles cubitaux, épargnant autant que possible la branche nerveuse cubitale postérieure.

Ayant fendu le périoste et le ligament latéral interne, amorcez avec la rugine droite le décollement des deux lèvres capsulo-périostées : soulevez avec soin le tendon cubital postérieur. Achevez de contourner le col de l'os avec la rugine courbe.

Sciage. — Quand vous sentez que le pourtour des deux os est complètement dénudé, qu'une scie flexible pourrait être passée sous chacun d'eux pour les diviser isolément, vous pouvez employer

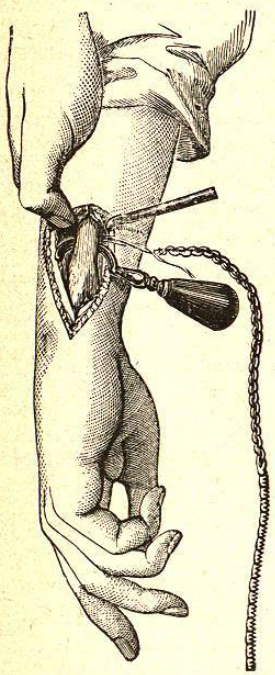

Fig. 626 — Résection de l'extrémité inférieure du cubitus, passage de la scie à chaîne. (Chassaignac.)

ce mode de section (fig. 626). Vous pouvez encore, afin de scier le cubitus et le radius sûrement au même niveau, effondrer la double cloison qui sépare les deux étuis périostiques, placer devant et

derrière les os une lame protectrice, après avoir débridé le périoste en travers s'il résistait, enfin engager la fine lame de la scie articulée (Voir la figure qui représente la section simultanée du péroné et du tibia, article *Résection tibio-tarsienne.*)

Extraction. — Lorsque les os auront été sciés, saisissez d'abord le fragment du cubitus avec un davier bien denté et, l'ayant renversé en dedans, complétez-en la dénudation à la rugine, burinant

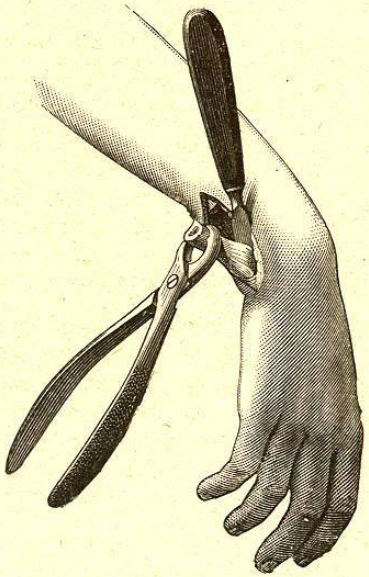

Fig. 627. — Extraction de l'extrémité inférieure du cubitus.

le pourtour de la petite tête jusqu'à ce qu'elle sorte complètement dépouillée (fig. 627).

Extrayez de même le fragment radial par la plaie externe en le saisissant par le bout supérieur et en le séparant attentivement des tendons dorsaux qui ne sont point encore dégainés. Vous devez vous efforcer de raser par le pied les crêtes osseuses qui séparent les coulisses tendineuses, afin de respecter celles-ci, dussiez-vous employer le ciseau frappé à la manière de Vogt.

Lorsque les deux os de l'avant-bras sont réséqués, le condyle carpien est accessible par l'une et l'autre des plaies latérales : on

peut donc l'examiner et, moyennant un allongement des incisions, l'attaquer si, contrairement aux prévisions, on le trouve malade.

Notes. — (a) Il n'est ni grave de couper la radiale, ni très difficile d'en lier les deux bouts. Mais il faut le faire à bon escient. Dans une opération cadavérique, quand même on voudrait faire une résection totale par les incisions latérales, on devrait ne pas couper l'artère. On arrive, avec de la légèreté de main, à prolonger l'incision tégumentaire jusqu'au premier métacarpien, tout en respectant le vaisseau.

(b) La face antérieure du radius est limitée en bas par un bourrelet au-dessous duquel s'attache le puissant ligament radio-carpien antérieur. La rugine est poussée en travers et à plat devant l'os, jusqu'à ce que le dessus du bourrelet soit dénudé. A ce moment, l'instrument doit être tourné de champ, afin que par son bord il coupe et désinsère les fibres épaisses qui naissent du flanc carpien de ce bourrelet. Il est expéditif d'avoir recours pour ce temps de l'opération au petit bistouri rectiligne à pointe rabattue.

(c) Il est très difficile de compléter la dénudation de la face postérieure si anfractueuse de l'épiphyse radiale, avant d'avoir scié l'os, parce que les parties molles ne se laissent pas suffisamment soulever. Aussi ne le conseillé-je pas. On y arrive cependant avec le ciseau frappé à la manière de Vogt ou poussé avec le ventre comme l'ancien boutoir du maréchal-ferrant.

ARTICLE III

RÉSECTIONS DU COUDE

Ces opérations se pratiquent souvent pour extraire les extrémités articulaires altérées par la maladie ou le traumatisme; pour détruire une ankylose établie dans une attitude insupportable ou simplement gênante; pour remédier à une luxation irréductible.

La résection totale du coude consiste à enlever l'extrémité inférieure de l'humérus et les extrémités supérieures des os de l'avant-bras, en respectant les insertions du muscle fléchisseur cubital (brachial antérieur) et du muscle fléchisseur radial (biceps). La destruction de ces attaches musculaires compromet absolument le fonctionnement de l'avant-bras. Aussi est-ce une règle de ne pas faire passer la scie à plus de 2 centimètres au-dessous de l'interligne articulaire. Au contraire, du côté de l'humérus, le champ est plus libre et, s'il est désirable de n'enlever que l'extrémité même de l'os par un trait rasant le dessus des tubérosités latérales, il est possible de remonter beaucoup plus haut sans compromettre tout à fait le fonctionnement du membre conservé.

L'humérus se rétrécit assez vite au-dessus des épicondyles. En enlevant toute la cavité olécrânienne, on ne laisse à l'os du bras qu'une largeur à peine égale à la largeur totale des os de l'avant-bras sciés au-dessous de l'apophyse coronoïde. Cette largeur (mettons 40 mm.) est nécessaire à la reconstitution d'une bonne charnière, sans flottement latéral.

Dans une quarantaine de cas de la guerre franco-allemande, on est allé jusqu'à enlever de 10 à 18 centimètres d'os, tantôt appartenant à l'humérus seul, tantôt répartis également ou inégalement sur le bras et

l'avant-bras. Après un pareil sacrifice, il ne faut pas s'attendre à voir une néarthrose se constituer. L'avant-bras reste ballant et la main sans force.

Lorsque l'on peut se contenter de n'enlever que le nécessaire pour produire une bonne adaptation des surfaces osseuses, tout autre doit être le *résultat*.

Si le coude s'ankylose à angle droit, c'est déjà bien; car la main est solide et très utile, pourvu que le radius ait été maintenu en position moyenne sur le cubitus.

S'il se forme une néarthrose solide et activement mobile, c'est parfait.

Pour qu'il en soit ainsi, il faut que les os mis en rapport se façonnent, se modèlent, se polissent et reconstituent des formes compatibles avec les mouvements de charnière; que des ligaments latéraux se rétablissent solides et courts pour entraver les mouvements de latéralité; que les muscles principaux, fléchisseurs et extenseur, aient conservé ou recouvré des insertions à une distance notable du nouvel interligne, afin qu'ils puissent, quoique affaiblis par le raccourcissement de leurs leviers, exercer encore une action suffisante.

Une bonne néarthrose du coude jouit de notables mouvements de flexion active et d'extension active, en deçà et au delà de l'angle droit: les os sont en contact; la solidité latérale est suffisante pour que le membre soit fort. La main et les doigts sont absolument libres et puissants. La pronation et la supination, lorsqu'elles laissent à désirer, ce qui n'est pas rare, sont complétées ou suppléées par la mobilité scapulo-humérale.

On conçoit qu'une pseudarthrose serrée, mais souple dans le sens des mouvements physiologiques et ne différant de la néarthrose que par l'absence de contact osseux, puisse être un résultat commun excellent.

Mais si l'opération a été faite dans de mauvaises conditions, si de longs bouts d'os ont été enlevés et le rapprochement rendu impossible, si les attaches ligamenteuses et musculaires n'ont pas été conservées avec la capsule et le périoste, si les soins consécutifs importants sont mal dirigés..., loin de s'affronter et de se modeler, les os ne s'unissent même pas par des liens solides et courts. Il se forme une simple pseudarthrose fibreuse à distance : le coude semble en caoutchouc et le membre un battant de cloche. Tantôt, et c'est le mieux, l'avant-bras obéit encore à ses muscles et arrive, en se fixant, à permettre à la main d'agir : tantôt, au contraire, le membre reste ballant, oscillant, sans force et sans précision; les fonctions de la main sont elles-mêmes ordinairement compromises, même avec le secours d'un appareil adjuvant. Ces résultats médiocres ne sont pas rares.

On en voit de pires. En effet, à l'ankylose vicieuse rectiligne ou à l'excessive mobilité du coude peuvent se joindre l'inertie des muscles, l'impotence de la main et des doigts par rigidité, déviation ou paralysie, enfin la douleur et divers troubles de nutrition et de sensibilité.

Je vais, supposant l'opération faite, dire tout de suite le nécessaire sur