Je dirai même que le procédé qui sera décrit plus loin pour l'ankylose, et qui consiste à pratiquer deux incisions longitudinales latérales comme Jeffray (fig. 648, p. 784), est encore de la même famille.

Au contraire, le procédé en H de Moreau (fig. 637) est le type de la seconde catégorie dont la caractéristique est la *section* transversale, plus ou moins étendue, rectiligne, courbe ou brisée, directe ou oblique. C'est le procédé facile et rapide qui devait se vulgariser au moment des guerres

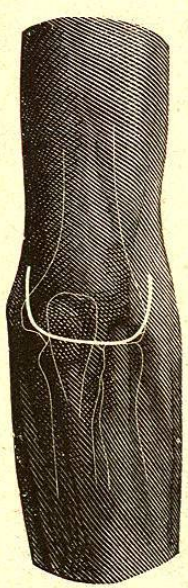

Fig. 639. — Résection du coude. Lambeau supérieur arrondi.

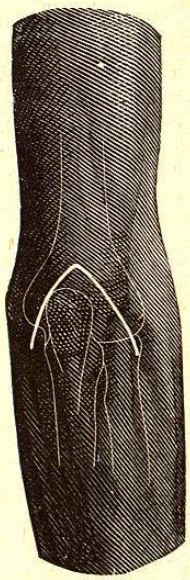

Fig. 640. — Résection du coude. V renversé de Textor.

de Napoléon Ier, même dans le pays de Park, et durer avec ses dérivés jusqu'après l'avènement du chloroforme.

Les deux lambeaux carrés que l'incision en H découpe, ont été faits égaux ou inégaux et même réduits à un seul par Moreau lui-même. Je ne vois aucune différence entre un tel lambeau carré et le lambeau arrondi qui a servi à quelques opérateurs (fig. 639).

D'autres se sont contentés d'une simple incision transversale légèrement concave. Simpson ouvrit deux volets par une incision médiane longitudinale coupée transversalement en haut et en bas. D'autres ont fait deux incisions également transversales, plus ou moins concaves, se regardant par leur concavité et se rejoignant par leurs extrémités (fig. 638). Ce pro-

cédé entraîne l'*excision des téguments* olécrâniens. Textor traçait en arrière un large V renversé (fig. 640) et Jones un Y également renversé.

On vient de voir dans tous ces procédés les parties molles postérieures divisées en travers ou en biais, depuis l'épicondyle jusqu'à l'épitrochlée.

Mais le voisinage de cette éminence et du *nerf cubital* devait amener Moreau fils et surtout Dupuytren à rejeter ce nerf en dedans du champ

Fig. 641. — Incision en H rétréci de Moreau fils et Dupuytren.

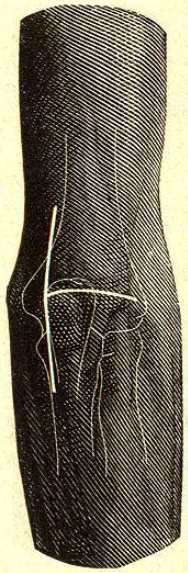

Fig. 642. — Incision de Jaeger, suppression du jambage externe de l'H.

opératoire, et par conséquent à rapprocher de l'olécrâne la branche interne de l'H (fig. 641) ou le bord interne du lambeau.

La terreur du nerf cubital régna fort longtemps. Jaeger, après l'avoir découvert par l'incision longitudinale interne et mis à l'abri en dedans, comme Dupuytren, incisait ensuite sans crainte en travers derrière l'olécrâne (fig. 642). Il jugeait inutile le jambage externe de l'H de Moreau. Liston pensait ainsi et faisait son incision longitudinale interne entre le nerf et l'olécrâne; Thore, sur l'olécrâne même.

Roux, en 1839, avait abandonné le jambage interne ou cubital de l'H. Son procédé était l'envers des précédents; sur le milieu de l'incision longitudinale externe venait tomber, au niveau de l'interligne, une incision

transversale qui, ne dépassant pas l'olécrâne en dedans, respectait nécessairement le nerf cubital et quelques fibres aponévrotiques rattachant le triceps à l'avant-bras (fig. 643).

A. Nélaton abaissa la branche transversale de Roux au bas de l'incision longitudinale externe, sur le col radial jusqu'à la crête cubitale. Le tout prit la forme L (fig. 644). Il n'y eut plus qu'un lambeau triangulaire postéro-supérieur à relever pour découvrir le radius et le décapiter avec la

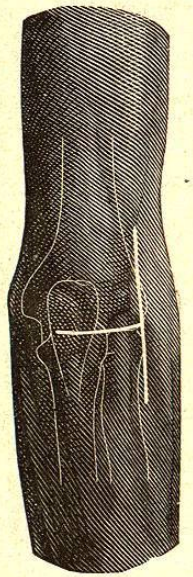

Fig. 643. — Résection du coude. Incision de Roux; suppression du jambage interne de l'H.

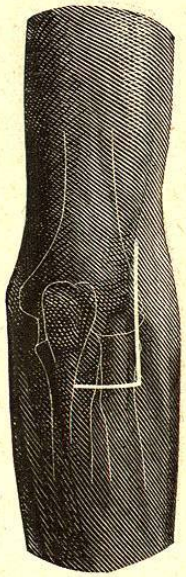

Fig. 644. — Résection du coude. Incision en L d'Auguste Nélaton.

scie, comme Roux, au début même de l'opération. Cette ablation de l'extrémité radiale facilite beaucoup la suite de la résection.

Enfin Ollier, qui ne pratiquait, il est vrai, que la résection sous-périostée, incisait en long sur le bord épicondylien de l'humérus, obliquement derrière l'articulation huméro-radiale jusqu'à la crête cubitale, sur laquelle il incisait de nouveau en long. Cette incision en baïonnette (fig. 647, p. 780) est, à mon avis, la meilleure de celles qui ne sont pas une fente unique longitudinale. J'y reviendrai.

Quelques manœuvres relatives à la section des os méritent d'être signa-

lées ou rappelées, car elles ne sont pas contraires au principe (un peu attaqué par les philaseptiques) qu'il faut d'abord explorer l'étendue du mal et, par conséquent, ouvrir ordinairement l'articulation avant de scier les os.

Nous venons de voir que, dans le procédé Roux-Nélaton, l'articulation huméro-radiale ayant été découverte et ouverte, le radius était d'abord excisé; que cela devait faciliter la dénudation du cubitus dont l'extrémité était poussée, luxée en dehors par un aide chargé de forcer l'avant-bras en dedans. Le nerf cubital ne court pas grand risque dans ces manœuvres, et l'humérus dénudé et scié en dernier lieu peut l'être convenablement.

Hueter, qui se sert de deux incisions latérales pour dépérioster l'humérus, extirpe la tête radiale en premier temps; il luxe ensuite l'humérus et le scie avant le cubitus.

Déjà Park lui-même avait reconnu qu'après l'incision longitudinale postérieure ou l'incision cruciale, la *section préalable de l'olécrâne* aidait beaucoup à terminer l'opération. Dupuytren préconisa cette manœuvre qu'adoptèrent Maisonneuve et beaucoup de nos contemporains.

Mais on n'a pas toujours scié ou tranché l'olécrâne dans l'unique intention de s'en débarrasser. Dans les cas traumatiques notamment, plusieurs ont cherché à conserver l'extrémité ou la totalité de cette apophyse adhérente au triceps et tenté, avec des chances diverses, de la réunir ensuite au bout du cubitus raccourci.

Méthode de la rugine.

Cette opération commence comme la précédente : l'incision longitudinale est faite hardiment, jusque dans le fond de la cavité olécrânienne articulaire, puis sur le sommet, sur la face postérieure de l'olécrâne et sur la crête du cubitus. Le petit couteau à pointe rabattue est alors déposé à portée de l'opérateur, car il servira ultérieurement de périostotome, pour cerner les cartilages et amorcer le travail de la rugine. C'est cet instrument-ci qui va détacher le périoste et désinsérer les muscles, les tendons, etc., en labourant la surface osseuse, afin d'en conserver des écailles adhérant à la face profonde de la gaine périostique.

Donc, l'incision de 10 centimètres est faite et se termine sur la naissance de la crête cubitale, à $0^m,05$ du sommet olécrânien.

Cette incision est médiane relativement à l'olécrâne et fend le tendon tricipital; ou bien elle commence sur le bord interne de ce même tendon et rejoint ensuite la crête cubitale (**a**).

L'incision faite, le bras est allongé sur le côté du corps, à peu près étendu, la main en pronation (fig. 645), le coude reposant sur

un coussin ellipsoïde ferme et très épais (**b**). La plaie a deux lèvres : une supérieure vers le ciel, qui est l'externe ; une inférieure, l'interne, sur le coussin. Occupez-vous de la première.

Décortication de la partie postéro-externe (fig. 645). — De votre gauche empaumez le pli du coude pour le fixer et, du bout du pouce, relevez la peau afin de découvrir le trait que le bistouri a creusé dans le tendon et le périoste olécrânien. Dans ce trait, sur l'os, mettez le front, le bout bien aiguisé de la rugine et, poussant

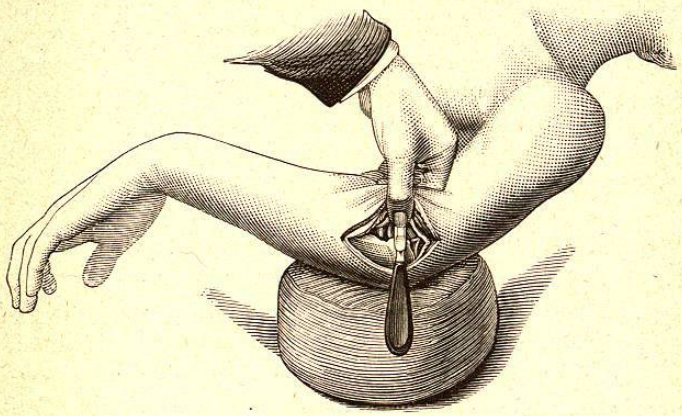

Fig. 645. — Résection sous-périostée du coude. — Décortication de la partie postéro-externe.

en travers, amorcez d'abord le décollement sur toute la longueur de l'olécrâne. Pour ce faire, appuyez le tranchant sur le fond osseux afin de l'entamer superficiellement ; poussez alors, tout en retenant l'instrument coiffé jusqu'au delà du bout par votre index droit qui lui forme visière ; poussez doucement avec de très limités et très rapides mouvements perforateurs ; parcourez ainsi toute la longueur de la plaie périostique olécrânienne, vous gardant des échappades aussi fréquentes que dangereuses pour la fertilité du périoste, etc. Quand le décollement est amorcé sur toute la longueur de cette lèvre supérieure, continuez à avancer à très petits pas ; travaillez avec patience, notamment l'insertion tendineuse. Sachez incliner la rugine de manière que son front tranchant ne

perde pas le contact de l'inégale surface osseuse et l'entame, comme la bêche lève de la terre avec le gazon à transplanter.

Bientôt la moitié de l'olécrâne tournée en l'air, l'externe, sera absolument nette et l'interligne correspondant déjà ouvert, aussi bien l'huméro-olécrânien que le radio-cubital, car le ligament annulaire aura été désinséré par le bout de la rugine (**c**).

Laissant le radius, occupez-vous de l'humérus (**d**).

Avec le petit couteau à pointe rabattue, pendant que l'avant-bras est un peu fléchi et la plaie rendue béante par des écarteurs puissants, après vous être assuré que le périoste est bien fendu dans la cavité olécrânienne, reprenez-y cette incision et descendez-la dans l'intérieur de la cavité articulaire, le long du contour du cartilage de la trochlée et du condyle, aussi loin que possible en avant, avec reprise s'il le faut pour finir.

Ayant ressaisi la rugine, détachez de bas en haut la capsule et le périoste de toute la surface humérale postéro-externe, en amorçant le décollement dans la voie que vient de tracer la pointe du bistouri. En raison de l'épaisseur de l'olécrâne, le tranchant touche d'abord perpendiculairement le fond osseux et ne peut s'incliner assez pour le raboter : amorcez donc en faisant des pesées, en appuyant ferme le bout de la rugine et faisant basculer l'instrument sur l'olécrâne point d'appui, pour soulever le périoste avec la couche osseuse sous-jacente.

En approchant de la tubérosité épicondylienne, faites fléchir l'avant-bras pour la rendre accessible et tenez la lèvre charnue luxée dans toute son épaisseur. Désinsérez à très petits coups les muscles de l'épicondyle et ne vous arrêtez que devant cette éminence (**e**).

Décortication de la partie postéro-interne (fig. 646). — Changez le bras de position : relevez-le sur le côté de la tête avec l'épais coussin sous le coude, et l'avant-bras à peu près étendu. La lèvre interne de la plaie, qui tout à l'heure était inférieure et reposait sur l'appui, est devenue supérieure et libre. Traitez-la comme vous avez traité l'externe. Du bout de la rugine agissant en travers, désinsérez le triceps et dénudez le flanc correspondant de l'olécrâne jusques et y compris la saillie du bord interne de la coronoïde. Ouvrez ainsi l'interligne sigmoïdien. Faites fléchir légèrement l'avant-bras et, de la pointe du bistouri, cernez le cartilage de la trochlée dans l'intérieur de la synoviale. Ayant repris la ru-

gine, amorcez le décollement capsulo-périosté de la cavité olécrânienne et de la face interne de la trochlée; gravissez ensuite derrière et sous l'épitrochlée, en burinant avec appui, l'instrument ayant le plat en l'air sous l'index, le dos basculant appuyé sur l'olécrâne.

Faites exagérer la flexion et luxez la lèvre par-dessus l'épitrochlée qu'il vous reste à dépouiller de ses insertions musculo-ligamenteuses, sur le côté et en avant, afin de pouvoir faire sortir l'extrémité humérale.

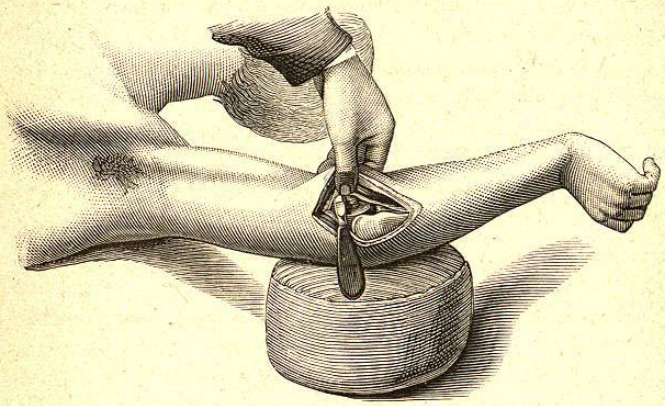

Fig. 646. — Résection sous-périostée du coude. — Décortication de la partie postéro-interne.

Décortication de la partie antérieure de l'humérus et sciage. — La dislocation étant produite, cernez en avant, avec la pointe rabattue du bistouri, les cartilages du condyle et de la trochlée. De votre gauche, tenez le bras immobile appuyé au besoin sur votre corps; détachez avec la rugine la capsule et le périoste antérieurs dans l'étendue nécessaire. Placez une compresse fendue, un lacs en anse par-dessus; confiez le tout à un aide qui rétracte les chairs avec prudence et fixe en même temps l'humérus maintenant dressé. Saisissez vous-même la trochlée avec le davier et, vous efforçant de la faire surgir, sciez horizontalement l'extrémité de l'humérus à quelques millimètres au-dessous du décollement périostique (f)

Décortication de la partie antérieure du cubitus et du col du radius, sciage. — Tenant l'avant-bras ferme dans votre gauche, cernez d'un trait de pointe le dessous du contour du bec de la

coronoïde; détachez le périoste de sa face inférieure et de la face antérieure du cubitus; désinsérez les premières fibres du muscle brachial antérieur et l'extrémité antérieure du ligament annulaire.

Alors, ayant la tête et le col du radius découverts, incisez le pourtour au-dessous du cartilage et rabattez le périoste et la synoviale, en faisant imprimer à l'os des mouvements de rotation qui vous en rendent accessible toute la périphérie. — Enveloppez, donnez à rétracter et à tenir; saisissez l'olécrâne par les flancs et faites-le surgir, pour scier les deux os à la fois et au même niveau.

Notes. — (a) Si vous prenez ce dernier parti, à l'imitation de Gurlt qui a beaucoup étudié les résections, ou bien si vous croyez devoir rejeter l'incision du côté externe, ne vous éloignez pas trop du milieu du tendon tricipital, incisez la peau sur le bord tendineux plutôt qu'à côté, afin de tomber sur l'olécrâne et de n'avoir qu'une très légère déviation à imposer à votre incision, pour aboutir ensuite sur l'origine de la crête cubitale. — Plus l'incision postéro-interne est interne, moins elle est commode pour atteindre l'épicondyle. De même, l'incision postéro-externe trop externe ne convient pas au contournement de l'épitrochlée. C'est le défaut de celle d'Ollier.

(b) Pour le cadavre on se sert d'un billot de bois. Pour le malade, un sac bien rempli de linge serré à défaut de sable peut servir, à la condition qu'il soit ferme et épais de 12 à 15 centimètres. Il importe beaucoup que le coude malade soit absolument fixé, comme sur un établi, afin qu'il ne fuie pas devant les poussées de la rugine qui va travailler comme le burin du graveur ou le ciseau frappé du sculpteur, ou le boutoir du maréchal.

(c) A ce moment, on doit prendre parti relativement à la section de l'olécrâne. Si, pour les manœuvres ultérieures, il semble bon de se débarrasser de cette apophyse d'un coup de cisaille ou de ciseau frappé, ou d'un trait de scie, il est nécessaire qu'au préalable on l'ait complètement décortiquée.

On aurait donc à détacher maintenant le tendon et le périoste du bord et du flanc interne tourné en bas. Ayant fait un pas à droite, l'opérateur glisserait les doigts gauches entre le coussin et le coude opéré pour soutenir celui-ci et, du bout du pouce, abaisser la lèvre inférieure de la plaie, pendant que la rugine travaillerait de haut en bas.

(d) Car nous supposons que cet os est malade et va être réséqué dans une assez grande étendue. S'il en était autrement, s'il devait suffire d'abraser les surfaces articulaires, il faudrait passer au côté interne du cubitus, borner la dénudation au squelette antibrachial pour le luxer et l'exciser ou le scier en premier lieu.

(e) Vogt a préconisé, en 1876, et fait accepter par un grand nombre de chirurgiens allemands la méthode expéditive et irrésistible de faire sauter au ciseau toutes les saillies qui fournissent de puissantes insertions, afin de mieux assurer la reproduction osseuse par un étui périostique incrusté sur toute sa surface. Je l'ai imité maintes fois sur le cadavre, en maniant le ciseau et le maillet comme un sculpteur. Il est bon que l'os attaqué soit fixé, mais cela n'est pas indispensable, car j'ai pu, en dirigeant bien mes coups, employer cette méthode pour extraire des extrémités articulaires fracturées. Un petit coup de maillet donné sec fait toujours mordre le ciseau et toujours dans une faible étendue, sans risque d'échappade. — On peut ainsi détacher une plaque osseuse épicondylienne, emportant la majeure partie des attaches musculo-ligamenteuses correspondantes. — De même les insertions du triceps, du ligament et des muscles épitrochléens peuvent être emportées avec le sol même où elles sont enracinées.

(f) La brutalité n'est pas de mise quand le périoste en sève est peu adhérent au corps huméral. La simple traction de l'aide rétracteur, si elle n'est pas modérée, suffit à augmenter considérablement l'étendue du décollement.

Procédé d'Ollier.

« PROCÉDÉ APPLICABLE AUX TUMEURS BLANCHES, AUX ARTHRITES SUPPURÉES ET AUX LÉSIONS TRAUMATIQUES »

« 1er TEMPS. *Incision de la peau et pénétration dans la capsule articulaire.* — Le sujet étant couché sur le côté opposé, et l'avant-bras étant plié à angle de 130 degrés sur le bras, on fait une incision à la région postérieure et externe, au niveau de l'interstice qui sépare le long supinateur de la portion externe du triceps. On commence cette incision sur le bord externe du bras, à 6 centimètres au-dessus de l'interligne articulaire; on la poursuit en bas jusqu'au niveau de la saillie de l'épicondyle, de là on la dirige obliquement en bas et en dedans jusqu'à l'olécrâne. Le bistouri change de direction et suit le bord postérieur du cubitus jusqu'à 4 ou 5 centimètres, selon la longueur d'os qu'on pense avoir à réséquer (fig. 647). Tout le long du cubitus, l'incision doit arriver jusqu'à l'os. On divise ensuite, dans la partie supérieure de l'incision, l'aponévrose, pour pénétrer entre le triceps d'une part, et le long supinateur, puis le premier radial, de l'autre. On commence la dénudation, et l'on ouvre largement la capsule articulaire dans le sens de l'incision extérieure. Dans la portion moyenne et oblique, l'incision suit approximativement l'interstice qui existe entre le triceps et l'anconé.

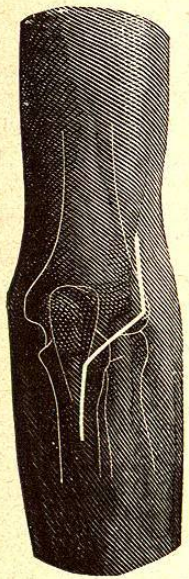

FIG. 647. — Résection du coude. — Incision en baïonnette d'Ollier.

« 2e TEMPS. *Dénudation de l'olécrâne et renversement du triceps en dedans.* — On étend un peu l'avant-bras; on fait écarter avec des crochets mousses la lèvre interne de la plaie, et avec le détache-tendon on sépare le tendon du triceps, en ayant bien soin de respecter sa continuité avec le périoste cubital : c'est le point le plus important. On écarte le muscle, ou plutôt le lambeau cutanéo-musculo-périostique, à mesure qu'on le détache et le renverse en dedans. On achève de dénuder le pourtour de l'olécrâne, et l'articulation se trouve déjà largement ouverte en arrière.

« 3e TEMPS. *Détachement du ligament latéral externe; luxation de l'humérus et complément de la dénudation de l'os.* — On reprend la dénudation sur le condyle externe de l'humérus, on détache la lèvre externe de la plaie capsulaire, et l'on dépouille ainsi toute la tubérosité externe de l'humérus. Par un effort très modéré on luxe alors l'humérus en dehors, et son extrémité apparaît avec ses attaches capsulaires et ligamenteuses internes et antérieures, qui, se trouvant renversées de bas en haut par le fait de la luxation de l'humérus, sont successivement détachées avec le détache-tendon; la luxation devient plus complète à mesure qu'on sépare ces adhérences.

« 4e TEMPS. *Section de l'os.* — On aura soin, avant de sectionner l'os, de compléter la dénudation circulairement sur le point où doit porter la scie. On peut scier de différentes manières; mais ce qu'il importe de commander, c'est de ne pas tirailler violemment l'avant-bras ou les lèvres de la plaie, de crainte de voir le périoste se décoller plus haut que le point où doit porter la scie.

« 5e TEMPS. *Dénudation et section des os de l'avant-bras.* — On dénude de leur périoste et de leurs attaches ligamenteuses le radius et le cubitus, et on les coupe le plus habituellement avec une cisaille, à cause du ramollissement des os enflammés. On doit commencer généralement par le radius. »

Ollier, on le voit, ne se préoccupait pas du nerf cubital; il se gardait bien, même quand les doigts pouvaient suffire à décoller le périoste et les tendons, d'abandonner la rugine qui entame la surface osseuse. Il drainait le cul-de-sac épitrochléen. A la fin, il s'aidait même de cette incision de décharge pour dénuder l'épitrochlée.

Mais, qu'il dise lui-même ce qu'il faisait :

« MODIFICATIONS AU PROCÉDÉ PRIMITIF »

« 1er TEMPS. *Comme dans le procédé primitif.* — On ajoute seulement à l'incision de résection une incision épitrochléenne de décharge dans les ostéo-arthrites suppurées. On fait une incision longitudinale de 25 à 30 millimètres partant de la saillie de l'épitrochlée et se dirigeant en bas. On la conduit jusqu'à l'os en passant entre les faisceaux musculaires : puis, avec un petit détache-tendon, on va dénuder l'épitrochlée et décoller l'insertion sous-épitrochléenne du ligament latéral interne.

« 2e TEMPS. *Dénudation de la tubérosité externe de l'humérus et de la tête du radius; détachement du tendon du triceps, dénudation de l'olécrâne et des bords de la cavité sigmoïdienne du cubitus; détachement de l'insertion coronoïdienne du brachial antérieur; luxation des os de l'avant-bras.* — Après avoir détaché l'insertion sous-épicondylienne du ligament latéral externe, on dénude la tubérosité externe aussi loin que le permet l'écartement des lèvres de la plaie; on dénude ensuite la face externe du cubitus, et l'on aborde le radius directement ou par l'articulation radio-cubitale en détachant l'insertion du ligament annulaire.

« On étend ensuite l'avant-bras pour relâcher le triceps, et l'on détache de l'olécrâne le tendon de ce muscle. C'est ici qu'il faut aller lentement, prudemment, et se servir d'un détache-tendon bien tranchant pour couper contre l'os les insertions au sommet de l'olécrâne qui conservent longtemps, même après l'ossification de l'épiphyse, une consistance cartilagineuse, et ensuite pour détacher les insertions postérieures, en mordant au besoin dans le tisseux osseux. Ce tendon détaché est rejeté en dedans au moyen d'un crochet qui doit le retenir et non pas tirer sur lui; le détache-tendon arrive alors sur le bord interne de la cavité sigmoïde et la libère de ses insertions ligamenteuses.

« Il est facile de faire bâiller largement l'articulation, et le détache-tendon arrive sur l'apophyse coronoïde pour la dénuder et en détacher l'insertion du brachial antérieur.

« 3e TEMPS. *Section des os de l'avant-bras.* — Si l'étendue de la lésion a forcé de dénuder les os de l'avant-bras jusqu'à plus de 1 centimètre au-dessous de l'interligne, on les fait saillir et on les scie ensemble avec une scie cultellaire ou une scie à arbre, à lame fine. Dans le cas contraire, on scie d'abord ou l'on retranche avec une cisaille la tête du radius, et l'on sectionne ensuite le cubitus. Pour faire saillir les os et les maintenir, l'opérateur accroche avec l'index de la main gauche la saillie olécrânienne qu'il tire en arrière, ou bien il la saisit avec un petit davier-érigne.

« 4e TEMPS. *Dénudation de la tubérosité interne de l'humérus.* — La cavité articulaire étant alors largement ouverte, on doit faire saillir l'extrémité humérale et l'on dépouille la tubérosité interne des attaches ligamenteuses qui sont très résistantes au-dessous de l'épitrochlée. Si l'on a fait dans le premier temps une incision de décharge à ce niveau, ce que nous recommandons aujourd'hui dans toutes les caries anciennes et étendues, on a pu déjà détacher préalablement l'insertion humérale du ligament latéral interne, ce qui simplifie beaucoup ce temps de l'opération. On achève de dénuder l'humérus jusqu'au delà des limites de la lésion.

« 5e TEMPS. *Section de l'humérus.* — On saisit l'extrémité de l'humérus avec un davier-érigne ou un davier à dents de lion, suivant la consistance de l'os; on la fait saillir, et pendant que des aides protègent les chairs en les retirant avec les doigts ou des rétracteurs maniés délicatement, on scie l'humérus à la hauteur voulue. Jamais on ne doit se servir de compresses longuettes ou de compresses fendues pour retirer les chairs. »

Sur les résections partielles du coude

Les résections partielles qui ménagent des contacts osseux suffisants et bien disposés sont aujourd'hui permises, avec la méthode antiseptique.

On peut donc réséquer l'*humérus seul* quand les os de l'avant-bras sont intacts; l'*humérus* et le *cubitus*; le *cubitus* et le *radius*, le *cubitus seul*; l'*humérus* et le *radius*; le *radius seul*.

Le cubitus réséqué sans le radius devrait être scié au-dessus, au niveau ou très près au-dessous de la cupule radiale.

Dans les résections partielles, le chirurgien est souvent tenté de suivre la voie des plaies ou des fistules : c'est raisonnable quand elles sont bien placées. Rien ne vaut l'incision longitudinale postérieure décrite plus haut pour extirper l'olécrâne ou l'extrémité supérieure du cubitus, même quand on emporte en même temps l'extrémité humérale, ce qui est fréquent, ou la tête radiale, ce qui n'est pas rare.

Si l'on osait extraire l'extrémité du radius avec ou sans le condyle huméral, c'est à l'incision longitudinale postéro-externe qu'il faudrait recourir.

La résection limitée à l'*extrémité inférieure de l'humérus* (traumatismes, luxations irréductibles) demande un autre procédé, à moins que l'on ne scie l'olécrâne pour le luxer temporairement afin de permettre l'issue de la trochlée à travers la plaie postérieure.

Les chirugiens semblent en majorité préférer le procédé des deux incisions latérales ou de Jeffray, rajeuni par Hueter. Je n'en dirai ici que quelques mots, car il sera tout à l'heure décrit longuement.

Des deux incisions latérales qui répondent aux bords et aux éminences de l'humérus, l'interne est la plus courte. Elle permet à la rugine droite de partager, en avant et en arrière, les insertions épitrochléennes musculaires et ligamenteuses, à la rugine courbe de poursuivre la décortication dans les cavités coronoïdienne et olécrânienne. Par l'incision externe beaucoup plus longue, car c'est de ce côté que l'os sera extrait, la dénudation de l'humérus est complétée. Alors, s'il est possible, après avoir extrait les esquilles mobiles, de renverser l'avant-bras en dedans et de faire saillir l'extrémité humérale en dehors, on le fait. Sinon, une fine lame divise d'abord l'humérus par-dessous les chairs soulevées et protégées.

B. — RÉSECTION DU COUDE ANKYLOSÉ[1].

Chez les sujets âgés dont le périoste est stérile, la résection n'est indiquée que dans les cas où l'ankylose, rectiligne ou à peu près (130 à 150°), rend le membre complètement inutile, question de profession.

Au contraire, chez les sujets jeunes dont le périoste est fécond, la sécurité que donne l'antisepsie d'une part, et d'autre part la presque certitude d'obtenir, par une opération bien exécutée et des soins consécutifs sagement dirigés, une articulation mobile et solide, permet d'attaquer aussi les ankyloses angulaires pourvu que les muscles ne soient pas irrémédiablement atrophiés. L'état des muscles doit donc tenir une grande place

1. Voy. Ollier. *Revue mensuelle de méd. et de chir.*, 1878. — Marangos, thèse Lyon, 1883. — Ollier. *Traité des résections.*