tendineuses dures, épaisses, courtes, jusque dans la profondeur, c'est-à-dire en y comprenant cette coque solide qui résulte de la fusion du périoste, de la capsule ligamenteuse et des néo-formations fibreuses, deux érignes de Chassaignac sont indispensables.

Lorsque l'opérateur aura abordé les côtés de l'extrémité humérale, fendu et même sectionné ce qui lui paraîtra s'opposer à la réduction, — libéré tout le pourtour du rouleau huméral, nettoyé la cavité cubito-radiale, — obtenu du triceps la flexion nécessaire, en l'entamant à demi s'il le faut, — il verra si cette arthrotomie est suffisante.

Dans la négative et même dans le doute, il sciera l'humérus.

Pour y réussir convenablement, il faut que ce soit commode; c'est-à-dire avoir bien procédé jusque-là. 1° En dedans : avoir rejeté *en avant* le faisceau originel commun des muscles épitrochléens, sauf le cubital antérieur qui, avec le nerf y contenu, doit être, après sa désinsertion de l'humérus, écarté en arrière du côté du cubitus luxé. 2° En dehors : avoir détaché et fait tirer *en avant* tous les muscles épicondyliens, sauf l'anconé.

Par ces deux incisions bien placées, profondes et tenues béantes, les brides et ligaments ont pu et dû être fendus ou divisés, l'extrémité humérale parfaitement isolée et deux lames ou rubans protecteurs engagés en avant et en arrière.

Pour scier, vous placeriez le bras horizontal, écarté du corps (vous devez vous tenir en dedans du bras droit, en dehors du bras gauche), l'avant-bras fléchi au degré convenable pour obtenir une laxité égale des deux lèvres de chaque plaie, et en supination afin que la palette humérale regarde directement le sol par sa face postérieure, le ciel par sa face antérieure. La fine et étroite lame de la scie, engagée devant l'humérus sous le brachial antérieur, chantournera l'extrémité humérale immédiatement au-dessous de l'épitrochlée, voire à travers celle-ci, et lui donnera une forme cylindrique adaptée à celle que va conserver la cavité des os de l'avant-bras.

Si vous tenez à une extension et à une flexion complètes, sachez que vous devez scier l'humérus au-dessous de l'épitrochlée, afin de ne pas détruire complètement la correspondance des becs olécrâniens et coronoïdien avec leurs cavités, becs qu'on peut toujours rogner dans une étendue convenable. Du reste, après réduction, il faut essayer et retoucher au besoin son ouvrage, gouger ou fraiser

ici, cisailler là. Il est permis à ceux qui ne savent pas chantourner, d'employer tous les tranchants capables d'arrondir l'extrémité humérale. Quelques besognes spéciales contre les exubérances fibreuses, les ostéophytes, etc., se font aussi avec ces instruments.

ARTICLE IV

RÉSECTIONS DE L'ÉPAULE

Cet article pourrait être intitulé : résection de l'*extrémité supérieure de l'humérus*; car la résection de l'épaule est ordinairement partielle et bornée à la *décapitation* de l'os du bras. Le chirurgien débute toujours par l'ablation de l'extrémité humérale; ce n'est qu'ensuite qu'il examine la cavité glénoïde, pour l'attaquer, s'il le juge à propos. On est allé jusqu'à enlever l'omoplate tout entière.

L'opération type, celle des examens et des concours, la seule qui puisse donner une néarthrose ou une bonne pseudarthrose, ne sacrifie que l'extrémité supérieure de l'humérus, la scie traversant le col chirurgical au-dessous des tubérosités auxquelles s'insèrent les muscles rotateurs, au-dessus des insertions des muscles adducteurs. Quelque soin que l'on mette à maintenir l'union des tendons des muscles rotateurs avec la gaine capsulo-périostique, dans le désir d'en conserver l'action physiologique sur l'extrémité de la diaphyse humérale remontée au contact de la glène, on ne peut guère compter sur le rétablissement de mouvements de rotation parfaits. L'os, même quand il a végété et qu'il s'est fixé au voisinage de la cavité du scapulum, demeure trop souvent effilé, aplati, mal conformé pour subir l'action rotatrice des muscles sous-scapulaire et sous-épineux. C'est pour cela que les opérés du bras droit sont généralement fort gênés pour écrire, c'est-à-dire pour aller et revenir d'un bout de la ligne à l'autre sans faire glisser le papier.

La conservation des mouvements actifs d'adduction, d'abduction, de rétropulsion et de prépulsion du coude est autrement importante. Elle est aussi moins difficile à réaliser, car il est rare que l'on soit obligé de dépasser les limites des tendons adducteurs. Mais la restauration de ces mouvements exige encore que l'humérus soit *appuyé* par le bout, *fixé sans raideur*, à la cavité glénoïde ou au bord externe sous-jacent de l'omoplate.

Dans les cas pathologiques, chez les jeunes gens dont le développement en longueur est à peu près accompli, la résection sous-capsulo-périostée bien faite, de $0^m,06$ d'humérus, peut et doit donner une excellente *néarthrose*. Peu importe que la nouvelle tête humérale soit grosse ou petite, irrégulière ou lisse, convexe ou concave : il suffit que l'épaule n'ait pas une déformation trop marquée; que les mouvements actifs étendus ou

restreints restent libres et que la solidité se rétablisse suffisante pour que toute la puissance de l'avant-bras et de la main soit conservée.

La *pseudarthrose* modérément serrée, l'*ankylose* même, quand l'humérus est attaché à la bonne place et de manière à pouvoir s'écarter sous l'influence des mouvements de l'omoplate, ne constituent pas des résultats absolument mauvais.

Dans les cas traumatiques, quand on opère tout de suite, sur un adulte, alors que l'activité du périoste n'a pas encore été réveillée par l'inflammation, surtout si l'on ne décolle pas attentivement cette membrane, si l'on sacrifie quelques insertions musculaires et si l'on enlève un grand bout d'humérus, il faut redouter la formation d'une *pseudarthrose oscillante*. En campagne, les chirurgiens militaires ne peuvent pas toujours choisir leur moment, ni suivre leurs opérés. Ils peuvent encore moins limiter l'étendue du sacrifice. Rarement la résection peut être bornée à la tête humérale, même en ne poursuivant pas les fissures diaphysaires. Cent fois peut-être, en Amérique et en Europe, on a enlevé 10, 12, 15, 18 centimètres d'humérus! Vers 1895, je vis un opéré porteur d'une moitié supérieure d'humérus artificielle... avec fontaine intermittente.

Le succès fonctionnel, après de telles ablations, est une rareté. Très souvent la main elle-même et l'avant-bras demeurent impotents.

Gurlt, en cas de fractures du col avec intégrité reconnue du contenu de la capsule articulaire, a proposé de réséquer les esquilles et les pointes des fragments sans toucher à l'articulation.

Dans les ostéo-arthrites tuberculeuses de l'épaule, les indications de la résection se sont beaucoup étendues, du moins chez les adultes. Chez les sujets jeunes, il faut en être très parcimonieux en raison des troubles d'accroissement qu'entraîne l'ablation du cartilage épiphysaire; et même, chez les enfants au-dessous de 5 ans, il faut y renoncer presque complètement, d'abord parce que le raccourcissement ultérieur serait trop considérable, ensuite parce qu'à cet âge les ostéo-arthrites guérissent parfois en laissant des mouvements étendus. Au contraire, chez les adultes, elles ne guérissent qu'au prix d'une ankylose complète, si bien que la guérison obtenue par les procédés dits conservateurs est en réalité très inférieure à celle que donne une bonne résection. Aussi faut-il réséquer dès que l'articulation est nettement envahie, sans attendre ni les fistules, ni l'atrophie musculaire.

Le grand rôle que joue le cartilage épiphysaire supérieur de l'humérus dans l'accroissement du membre supérieur indique qu'il faut le respecter autant que possible, quand on est contraint d'opérer chez les jeunes gens avant le grandissement de la puberté.

Du temps de la septicémie, les hémorragies secondaires et les fusées purulentes étaient fréquentes et redoutables, en raison du voisinage du foyer opératoire et de l'aisselle. La guérison était très lente; on l'obtient maintenant en quelques mois, en quelques semaines et même en dix jours!

Mais aujourd'hui encore, les troubles consécutifs de nutrition, de température, de sensibilité, de contractilité, sont communs, spécialement lorsque la pseudarthrose ou l'ankylose ne permettent pas le rétablissement des fonctions du membre.

Or, c'est parce qu'il dépend du chirurgien, dans une large mesure, de contribuer, par ses manœuvres opératoires et par les soins consécutifs, à l'établissement d'une néarthrose ou d'une bonne pseudarthrose, que je me suis permis de rappeler ce qui précède.

Conserver tous les moyens d'union passifs et actifs, quand même ceux-ci devraient devenir passifs eux-mêmes; grâce au retrait de ces liens et aussi au mode de pansement, favoriser l'ascension de l'humérus, tout en combattant sa tendance à se luxer en avant vers le plexus brachial et les côtes; concourir ainsi volontairement à la production d'un raccourcissement modéré mais suffisant pour mettre le bout huméral au contact du bord externe ou de la cavité du scapulum; respecter non seulement les gros nerfs, les gros vaisseaux, les tendons et les muscles, mais aussi les nerfs de ces muscles..., tels sont les principes qui doivent nous inspirer dans le choix et l'exécution des procédés.

Anatomie. — L'articulation scapulo-humérale est facile à ouvrir sans danger, en dehors et en avant, en coupant le deltoïde.

La surface d'attaque serait donc large et l'opération commode, n'était l'importance de ce muscle, seul abducteur puissant, auquel il faut conserver sa contractilité, et n'était la direction du nerf deltoïdien ou circonflexe qui cravate le col chirurgical de l'humérus d'arrière en avant, à trois doigts du bord externe de l'acromion.

Si l'on fendait le deltoïde de haut en bas, en dehors, à partir du bord acromial, les filets nerveux circonflexes qui se distribuent à la moitié antérieure du muscle seraient coupés, et cette moitié si utile à l'adduction et à la prépulsion du coude, à moins d'une heureuse anomalie d'innervation, assez fréquente, il est vrai, s'atrophierait et deviendrait inerte. Il ne le faut pas. Force est donc à l'opérateur de se rapprocher du bord antérieur du deltoïde, de l'interstice de la veine céphalique, pour diminuer le nombre des faisceaux voués à l'inertie.

Mais, au-dessus du parcours horizontal du nerf circonflexe, à travers la base même du muscle, le champ n'est-il pas libre et la distance courte? Oui, sans doute, et c'est celle qu'ont suivie Nélaton et Neudörfer, sans entraîner les chirurgiens avec eux, pour des raisons particulières de difficulté, de drainage, etc.

Le deltoïde est utile non seulement par sa contractilité, mais encore par sa rétractilité. C'est en effet celle-ci qui concourt le plus énergiquement à relever l'humérus raccourci, au contact de la cavité glénoïde. Il a comme synergiques, dans cette action élévatrice, la longue portion du triceps et

les deux chefs du biceps dont le tendon long, inclus dans la capsule doit être rejeté de côté, mais non coupé pendant l'acte opératoire. Pour opérer cette luxation tendineuse, il faut savoir trouver la coulisse bicipitale par l'exploration digitale, ce qui est facile en l'absence de fracture ou d'ankylose, moyennant que l'on imprime des mouvements de rotation à l'humérus. Qu'on se rappelle en outre que la flexion de l'avant-bras conduit le médius, doigt axile de la main, vers cette coulisse pourvu que le col cassé n'ait pas laissé tourner la tête.

Quand on place un sujet sur une table horizontale, les mains sur les épines iliaques antérieures, les humérus sont écartés à peu près à 45°. Dans cette attitude qui est celle de la résection, la lèvre externe de la coulisse bicipitale se présente en avant, c'est-à-dire en haut vers le ciel, et mérite le nom de *lèvre antérieure*; la capsule articulaire est relâchée également sur toute sa périphérie; il n'existe en effet aucune torsion, et l'humérus est à mi-chemin de l'adduction à l'abduction. Celui qui, après avoir fendu la capsule, commence à en désinsérer les lèvres, doit veiller à ce que son aide qui tient le membre le tienne rigoureusement dans cette *attitude moyenne*, seule commode pour le début du travail du détache-tendon et pour l'action de l'écarteur.

A propos de la simple résection de l'épaule, il n'y a plus, à mon avis, de discussion sur le *choix du procédé* quand la tête humérale est en place

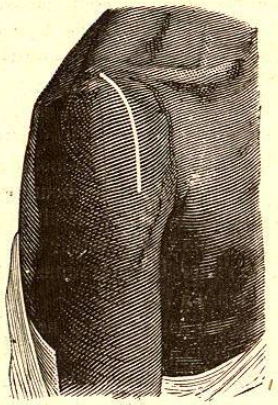

Fig. 649. — Résection de l'épaule. — Incision antérieure (Malgaigne).

(fig. 649). Fendre *en avant* le deltoïde et la capsule, déplacer le tendon bicipital, désinsérer les muscles rotateurs des tubérosités, faire surgir la tête et en dépouiller le col sur une hauteur juste suffisante, sans perforer

la partie axillaire de la capsule, scier l'os au mieux de sa destination : voilà ce que nous allons apprendre à faire.

La décapitation de l'humérus par la méthode du bistouri rasant l'os peut être exécutée d'une manière sûre, facile et brillante. Beaucoup plus rapide que l'extraction sous-périostée, elle se recommande aux concurrents de Paris qui opèrent devant un jury toujours pressé.

Méthode du bistouri.

Outre le bistouri, il faut deux écarteurs, sonde cannelée, serpette de D. Larrey, scie, ruban élastique ou autre, grand davier, etc.

Le malade est couché au bord du lit, l'avant-bras fléchi, la main sur l'épine iliaque antérieure, par conséquent le coude écarté du flanc mais soutenu dans le plan horizontal du corps par les deux mains d'un aide prêt à imprimer à l'humérus tous les mouvements qui lui seront commandés.

L'opérateur se place en dehors près du coude, ayant l'aide manœuvrier à sa droite pour le côté droit (le plus facile à opérer), à sa gauche pour le côté gauche.

Explorez l'épaule, le sommet de l'acromion, de la coracoïde et, entre deux, le creux dépressible coraco-acromial où vous allez plonger le bistouri.

Incision. — Ayant fixé les téguments avec la main gauche, incisez hardiment devant le moignon de l'épaule en partant du bord externe de la coracoïde, pour descendre suivant une légère obliquité en dehors, à 8, 10, 12 centimètres plus bas, en tenant compte de la musculature et de l'embonpoint du sujet. Repassez le bistouri jusqu'à ce que, des écarteurs aidant, vous aperceviez la capsule et l'os ; dès à présent divisez la voûte acromio-coracoïdienne.

Cherchez la *coulisse bicipitale* en mettant l'index gauche dans la plaie à la hauteur des tubérosités, pendant que votre aide exécute des mouvements alternatifs de rotation en dehors et en dedans. La coulisse trouvée, descendez-y le bout du doigt jusqu'au niveau du col chirurgical ; en ce point, incisez au côté externe du tendon, le cul-de-sac synovial. Par cette incision, introduisez une sonde cannelée de bas en haut et, glissant le bistouri dans la cannelure, fendez la capsule également de bas en haut, en inclinant votre tranchant en dehors de manière à épargner sûrement le tendon qui doit rester en

dedans. Fendez progressivement, comme pénètre la sonde, qui ne s'arrête relevée, qu'en butant contre la glène; coupez jusqu'au sourcil glénoïdien en relevant aussi le bistouri pour diviser la capsule sur toute sa longueur (**a**).

Désinsertion de la lèvre capsulaire gauche. — Avec l'écarteur ou simplement avec le bout de l'index (fig. 650) introduit dans

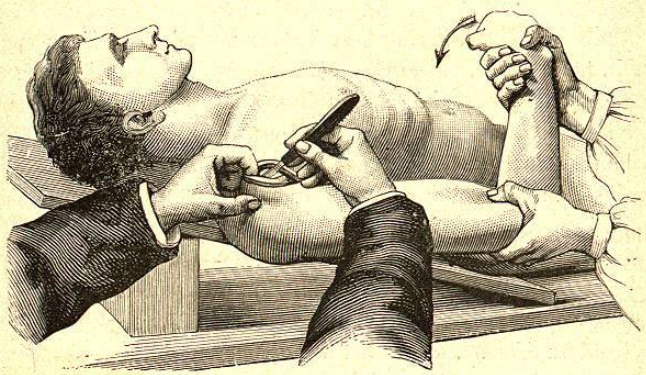

Fig. 650. — Résection de l'épaule. — Désinsertion de la lèvre capsulaire correspondant à la gauche de l'opérateur, de la lèvre externe sur ce bras droit. — Le bras malade est écarté du corps de 45° · la figure ne montre pas bien cet écartement, corrigez-la de l'œil.

l'articulation, à côté du tendon qu'il faut laisser en place, accrochez, écartez et soulevez la lèvre capsulaire située à votre gauche : l'externe, bras droit ; l'interne, bras gauche (**b**). Engagez dessous, dans l'articulation, le bistouri à pointe rabattue ou mieux la serpette mousse, et entamez obliquement de l'intérieur vers l'extérieur les insertions humérales du manchon fibreux, comme si vous vouliez les décoller en rasant l'os au plus près. A mesure que mord votre lame agitée de petits mouvements de scie, engagez plus profondément l'écarteur ou le doigt qui prépare la voie du tranchant et faites faire progressivement la *rotation à votre droite*; finalement, commandez d'abaisser le coude un instant : cela rendra saillante la tête humérale et permettra d'opérer la désinsertion jusque derrière la tubérosité, à une grande profondeur.

Désinsertion de la lèvre capsulaire droite. — Le membre étant ramené dans la position initiale, venez à la lèvre capsulaire située à votre droite : l'interne, bras droit ; l'externe, bras gauche ; occupez-vous d'abord du tendon du biceps, faites-le tenir pour le mettre hors d'atteinte ; chargez ensuite cette lèvre sur l'écarteur (fig. 651)

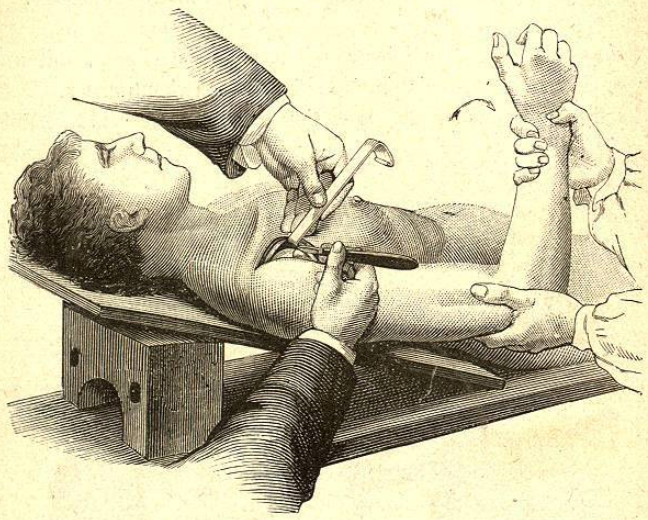

Fig. 651. — Résection de l'épaule. — Désinsertion de la lèvre capsulaire correspondant à la droite de l'opérateur supposé placé en face de l'opéré. — Bras à 45°.

ou sur le bout du pouce, afin de la soulever et d'engager dessous le petit bistouri ou la petite serpette mousse qui va la désinsérer en rasant la tubérosité. Vous irez jusqu'en arrière, profondément, grâce à la *rotation à votre gauche* que vous commanderez, avec chute terminale du coude.

Toilette du col. — Si le tendon bicipital ne l'est pas déjà, qu'il soit luxé en dedans. Dites à l'aide qui, maintenant, tient le bras tout à fait pendant et vertical, et l'avant-bras fléchi, de *faire surgir* la tête humérale pour rendre visible le pourtour du col chirurgical que vous devez examiner et cravater d'un coup de bistouri, à un centimètre au plus des limites internes du cartilage articulaire. Gardez-vous surtout d'ouvrir la capsule du côté de l'aisselle ;

gauche armée du davier, le bout saillant de l'humérus; de la droite, il manœuvre la scie. Les deux mains de l'aide sont employées, l'une à abaisser, tout en fixant le milieu du bras, une anse de ruban jetée sur les parties molles en dedans du col de l'os; l'autre à tenir le dessous du coude en paume, afin de pousser en haut et de faire surgir la tête de l'os avec prudence.

Mais pour bien scier l'humérus, je vous conseille, et ne suis pas seul de mon avis, d'employer de préférence la fine lame à chantourner de la scie à arbre articulée. Occupez-vous d'abord de faire agir l'aide comme le représente la figure 653. Placez-vous derrière ou devant l'épaule. Votre fine lame étant montée à l'envers, les dents vers l'arbre, engagez la tête humérale entre l'arbre et la scie,

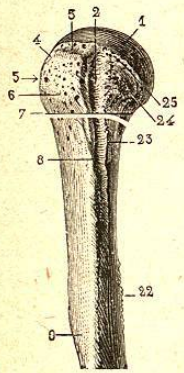

Fig. 654. — Moitié supérieure de l'humérus droit, trait de scie en blanc au niveau du col chirurgical, 7. — 1, tête; 2, coulisse bicipitale; 3, facette d'insertion du muscle sus-épineux; 4, du sous-épineux; 5, du petit rond; 6, grosse tubérosité; 8, insertion du grand pectoral, lèvre externe de la coulisse; 9, empreinte deltoïdienne; 22, insertion du coraco-huméral; 23, insertion du grand dorsal et du grand rond; 24, insertion du sous-scapulaire à la petite tubérosité; 25, col dit anatomique.

de manière que les dents menacent la partie axillaire du col. Saisissez alors la tête avec le davier que votre propre gauche tient vertical, dans le prolongement de l'humérus. A ce moment, commencez doucement, oblique et ascendante, la section de la partie interne du col (entre 23 et 24, fig. 654); quand vous avez mordu une épaisseur de 1 centimètre, tout en continuant à scier, ramenez insensiblement la scie dans le plan horizontal pour terminer.

Examinez la cavité glénoïde et, s'il le faut, attaquez-la avec la curette, la gouge, la pince-gouge, la tenaille incisive, etc.

Enfin, drainez en arrière et en bas à travers le deltoïde, en pensant à la situation et à la direction des vaisseaux et nerf circonflexes postérieurs : usez donc d'un instrument mousse, particulièrement de la sonde cannelée. — Placez et immobilisez le bras de manière que le bout huméral soit porté en haut et en arrière au contact du bord externe du scapulum, sinon de la glénoïde.

Notes. — (a) De même qu'il a fallu diviser la voûte fibreuse acromio-coracoïdienne pour aborder l'extrême dessus de l'articulation, de même il importe d'inciser la capsule jusqu'au sommet de la cavité glénoïde, afin d'obtenir une fente maxima dans laquelle on puisse engager facilement le doigt ou l'écarteur pour écarter et soulever chaque lèvre l'une après l'autre.

On incise donc sur la sonde cannelée et facilement, d'abord la gaine du tendon bicipital, ensuite la partie première du manchon fibreux; mais, pour enfoncer la sonde plus loin et le bistouri avec, il faut demander d'abord un peu d'abduction; enfin, au moment où les instruments heurtent le cartilage scapulaire, il faut à la fois relever le manche du bistouri et commander de rapprocher momentanément le coude du tronc, pour amener sur le tranchant la partie capsulaire juxta-glénoïdienne.

(b) N'oubliez pas qu'à ce moment l'attitude imposée au bras réséqué doit relâcher toutes les parties de la capsule afin : 1° que l'écartement des surfaces articulaires soit rendu possible par la traction de l'aide; 2° que vous puissiez introduire l'écarteur ou le doigt sous la lèvre capsulaire à soulever, pour faire place au bistouri qui va la désinsérer de l'intérieur à l'extérieur. L'aide tiendra donc le bras toujours écarté à 45 degrés du corps, le coude soutenu en l'air, primitivement sans la moindre torsion. Si, malencontreusement, le coude tombe abandonné à la pesanteur, si le bras est dans une rotation marquée en dedans ou en dehors, s'il n'est pas dans l'écartement moyen, les lèvres de la fente capsulaire sont tendues : le doigt y est pincé; la place manque même pour l'écarteur et le bistouri; la tête humérale est appliquée à la cavité glénoïde. Bref, l'opération, simple, rapide et brillante, quand on sait s'y prendre, devient pénible, lente et disgracieuse.

Méthode de la rugine.

Opérez sur un lit bas, l'épaule du malade située près de l'angle supérieur du lit, pour être abordable en tous sens. Ayez un coussin de sable où vous appuierez au besoin l'extrémité supérieure de l'humérus (**a**).

Le bras est écarté du corps, dans le plan du corps, l'avant-bras fléchi, la main sur l'épine iliaque antérieure; le tout soutenu par votre premier aide dont la hanche touche la hanche du malade.

Incision. — Incisez à partir du bord externe de la coracoïde jusqu'à 8 ou 10 centimètres plus bas, en suivant la direction oblique des fibres deltoïdiennes.

Cherchez la coulisse bicipitale là où elle est très profonde et très sensible, au niveau des tubérosités, en vous faisant aider par quelques mouvements de rotation et par des écarteurs confiés au deuxième aide. — Avec le bistouri à pointe rabattue, fendez la capsule de haut en bas, à quelques millimètres en dehors de la coulisse bicipitale; entamez donc la voûte acromio-coracoïdienne pour attaquer la capsule près de son insertion glénoïdienne, la fendre sur toute sa longueur et aussi le périoste de la grosse tubérosité jusqu'au niveau du futur trait de scie (**b**).

Désunion de la lèvre capsulo-périostique externe. — Déposez le bistouri et prenez en main la rugine droite pour détacher la

lèvre externe de votre plaie capsulo-périostée. Vous allez peler et labourer la surface osseuse avec le bout bien aiguisé de l'instrument que vous pousserez à petits pas, tout en lui imprimant des mouvements de pesée et de térébration. Vous réussirez en faisant agir l'instrument en travers ou légèrement de haut en bas, en dirigeant vos poussées comme se dirigent les faisceaux sterno-claviculaires du muscle grand pectoral. Pour manœuvrer commodément la rugine,

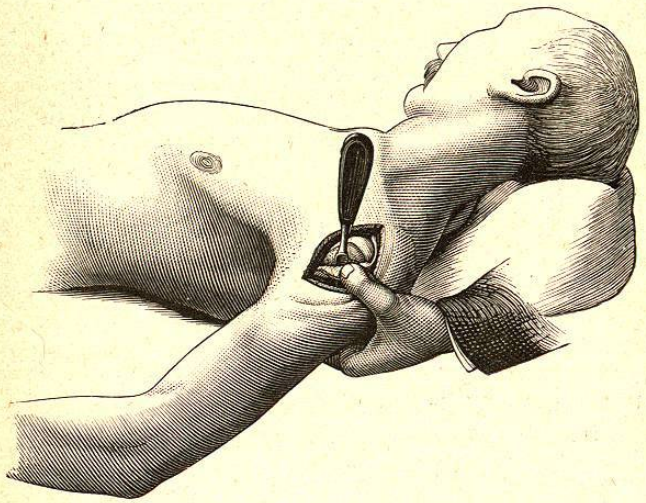

Fig. 655. — Résection sous-périostée de l'épaule. — Décortication de la grosse tubérosité. L'aide non figuré tourne le bras en dedans progressivement

placez-vous donc près du coude au bout du bras, si vous opérez l'épaule droite, près de la tête si vous opérez l'épaule gauche (fig. 655).

Du bout du pouce de la main gauche que la figure représente seule, écartez vigoureusement les parties molles externes, l'ongle entraînant la lèvre capsulo-périostée à mesure que la rugine la détache, jusqu'à ce que la grosse tubérosité soit complètement dépouillée. Vous n'y arriverez qu'en demandant à votre aide de la rotation interne progressive, un peu plus d'abduction et finalement l'abaissement du coude. Et si votre gauche était insuffisante, tant pour écarter les chairs avec le pouce, que pour soutenir avec les doigts le col huméral, vous placeriez sous ce dernier le ferme

coussin de sable et feriez agir sur la lèvre de la plaie un second aide armé de puissants écarteurs ou d'érignes de Chassaignac.

Désunion de la lèvre capsulo-périostique interne. — Dans la lèvre interne que vous avez à détacher maintenant, le tendon du biceps doit rester inclus et invisible. Ayant ramené le bras dans l'attitude initiale, il vous faut amorcer le décollement périostique sur la lèvre externe de la coulisse, plonger dans cette coulisse, en

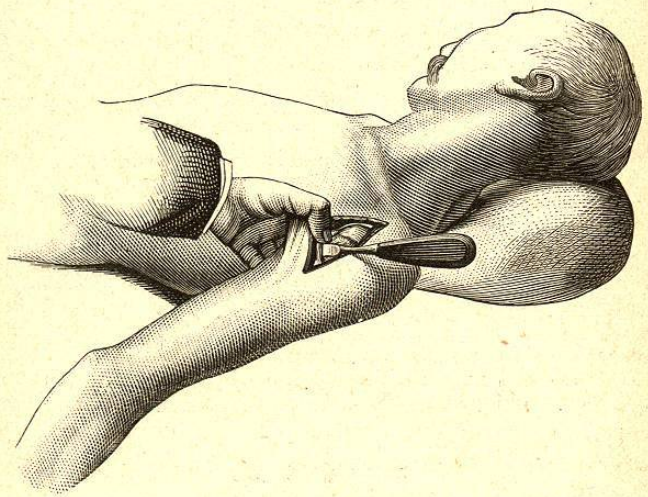

Fig. 656. — Résection sous-périostée de l'épaule. — Décortication de la petite tubérosité. L'aide non figuré tourne le bras en dehors progressivement.

soulever la croûte fibro-cartilagineuse, enfin remonter sur la lèvre interne et la petite tubérosité.

L'ongle de votre pouce gauche (fig. 656) ou, à son défaut, un puissant écarteur intelligemment manié, prépare, facilite, suit le travail de la rugine. Ici encore, celle-ci doit être poussée à peu près en travers et de haut en bas, mais cette fois de dehors en dedans. Vous devez donc vous placer près et en dehors du coude si vous opérez sur le bras gauche (fig. 656), près de la tête si vous réséquez l'humérus droit.

Lorsque, grâce à la rotation du membre en dehors accompagnée d'un peu d'adduction et suivie de la chute du coude, vous aurez