complètement dépouillé la petite tubérosité, commandez à l'aide agissant sur le coude fléchi, de faire surgir la tête.

Toilette et dénudation du col huméral. — Placez des écarteurs s'il le faut, pour bien voir la face interne de l'extrémité humérale. De ce côté, cernez le cartilage d'un trait de bistouri; puis, avec l'un des côtés tranchants de la rugine, amorcez par grattage appuyé, le décollement du périoste interne, depuis la grosse tubérosité jusqu'à la petite. Bornez-vous à faire saillir le cylindre huméral hors de son étui, dans l'étendue juste nécessaire au passage de la scie au-dessous des limites du mal. Gardez-vous bien d'abuser de la facilité extrême avec laquelle un humérus de jeune sujet se laisserait dépouiller jusqu'aux attaches deltoïdiennes.

Sciage, examen de la glène, drainage, pansement, comme dans la méthode du bistouri.

Notes. — (a) On n'écorce pas un os, surtout quand on veut en enlever des squames, s'il n'est pas solidement appuyé et fixé. Si le chirurgien a la main gauche puissante et infatigable, il peut essayer de se passer de coussin-appui. Encore faut-il qu'il ne songe pas à employer le ciseau frappé de Vogt pour faire sauter les tubérosités avec la capsule et le périoste. Lorsque la résection est traumatique, l'extraction de la tête et des esquilles à la rugine, exige, bien entendu, la fixation par le davier ou plutôt par les daviers, car il en faut plusieurs, variés de dimensions et de prise.

(b) Cette incision, en dehors de la coulisse, rend la dénudation de la grosse tubérosité plus facile que celles qui tombent dans la coulisse ou en dedans.

RÉSECTIONS ORTHOPÉDIQUES

Dans les ankyloses de l'épaule, la résection est nettement indiquée chez les sujets qui ont achevé leur croissance, tant que les muscles ne sont pas irrémédiablement atrophiés.

L'incison antérieure descendante de la peau et du deltoïde d'abord, du manchon fibreux adhérent ensuite, est encore la meilleure; mais la décortication de la tête et des tubérosités humérales présente des difficultés, car l'adjuvante rotation de l'humérus est impossible. Après avoir, en ménageant les adhérences des insertions tendineuses des muscles scapulaires, décollé les deux lèvres capsulo-périostiques dans toute l'étendue accessible, et obtenu par l'action de deux fortes érignes une certaine béance de cette cavité recréée, il faut rompre l'ankylose. Quand les adhérences sont simplement fibreuses, on les coupe en poussant aussi loin que possible une rugine courbe, un détache-tendon ou même un simple, court et fort bistouri introduit profondément entre la cavité glénoïde et la tête humérale. Les quelques brides qui resteraient inaccessibles à l'instrument tranchant seraient facilement rompues par de petits mouvements de rotation brusques et alternés, à la fois violents et retenus. Si l'ankylose est osseuse, il faut prendre le ciseau mince et le maillet et ne pas essayer d'introduire péniblement une scie à chaîne sous la tête humérale.

L'humérus étant redevenu mobile, son extrémité supérieure pourrait être mieux isolée puis luxée, examinée, polie, modelée, restaurée : il est plus sûr, pour éviter une récidive de l'ankylose, de décapiter d'abord l'humérus, sans parcimonie, en sciant à travers les tubérosités et la tête articulaire, et d'arrondir ensuite la partie interne de la coupe avec une courte et forte serpette ou le côté de la rugine courbe.

Il ne faut pas négliger l'omoplate. On taillerait donc à la place de l'ancienne cavité glénoïde une surface large, concave, inclinée en arrière afin que, bien bordée en avant, elle retienne l'humérus dont la tendance fâcheuse est de se luxer dans l'aisselle.

Lorsque les muscles sont complètement atrophiés, une simple ostéotomie serait suffisante pour corriger une position vicieuse.

Un lambeau formé du bord antérieur du deltoïde détaché de l'humérus, appliqué à la glène et suturé en arrière dans la profondeur a été facilement interposé par Coville (A. Huguier, *loc. cit.*).

DE L'INTERVENTION DANS LES LUXATIONS IRRÉDUCTIBLES DE L'ÉPAULE

On réduit, j'ai réduit de très anciennes luxations de l'épaule par des violences réglées et limitées; mais il faut que la capsule déshabitée, restée assez grande, puisse encore recevoir la tête et la retenir, c'est-à-dire que ni celle-ci ni la cavité glénoïde ne soient sérieusement déformées. Autrefois, plusieurs se contentèrent d'une pseudartrose sous-céphalique produite par une fracture chirurgicale ou une ostéotomie cunéiforme.

Les sections sous-cutanées, que je ne puis m'empêcher de comparer aux ruptures par la violence réglée, ont le tort grave d'être aveugles... je n'ose pas dire ce que j'ai vu... et d'avoir échoué trop souvent. Pour les entreprendre, il faudrait que le chirurgien connût bien l'anatomie et la mécanique de l'épaule et qu'il fût capable, par une exploration méthodique (palper et mouvements communiqués), de déterminer au préalable où sont les obstacles fibreux, les brides à trancher que la radiographie ne montre pas. Encore resterait-il l'aléa redoutable des déformations osseuses et du rapetissement en tous sens de l'ex-cavité capsulaire où la tête doit rentrer et se maintenir. Mieux vaut une longue et innocente incision qui permet d'opérer à ciel ouvert : ce n'est pas trop pour réussir.

Nous avons en vue le cas ordinaire : une luxation *antérieure* ancienne non réduite et irréductible, avec une impotence fonctionnelle suffisante pour justifier l'intervention.

On fait mal la guerre en pays inconnu, éclairons-nous donc.

Dans quelles conditions anatomiques nous trouvons-nous?

La tête s'est échappée en bas et en avant; elle a été arrêtée dans son déplacement par la tension de la partie postéro-supérieure de la capsule, près ou loin, selon que cette partie a pu résister, ou au contraire qu'elle a cédé en arrachant souvent un morceau de la grosse tubérosité.

Après que le bras est retombé au côté du tronc, que la tête est remontée sous la lèvre antérieure de la déchirure, sous le reste du tendon sous-scapulaire et sous l'apophyse coracoïde, la partie capsulaire persistante est tendue du bord postéro-supérieur de la glène au demi-cercle correspondant du col huméral; elle couvre donc maintenant la cavité, seule ou avec le fragment osseux arraché, et, suivant l'étendue du déplacement et la rotation de l'humérus, s'applique, plus ou moins près, à la surface cartilagieuse.

Va-t-elle y adhérer? Va-t-elle simplement se rétrécir?

La tête humérale est en dedans de la glène dont elle touche le bord antéro-interne, l'usant et s'y usant, sous le bec coracoïdien qui en subit aussi les effets déformateurs. Elle peut être allée plus loin en dedans sous la clavicule et s'être mise en contact immédiat avec les côtes.

L'opérateur a besoin de savoir de quel côté regardent la surface articulaire céphalique, la petite tubérosité, la coulisse bicipitale, etc., c'est-à-dire de connaître l'orientation de la tête. Il y arrivera par la palpation du coude et l'observation de l'avant-bras fléchi en supination. Celui-ci porte directement sa face antérieure, vers la coulisse bicipitale et la petite tubérosité et la main fléchie si elle n'est inclinée ni en dedans, ni en dehors envoie le bout de son médius, juste sur la coulisse.

L'épitrochlée si facilement tangible est orientée comme la tête articulaire, avec ce léger correctif que celle-ci regarde encore un peu plus en arrière.

Sur un homme ayant les avant-bras croisés devant la poitrine, la tête articulaire regarde directement en arrière (comme l'épitrochlée, tâtez vos coudes), la grosse tubérosité regarde en avant; s'il épuise son pouvoir de rotation interne en passant la main derrière le dos (45°), la tête articulaire regardera en arrière et en dehors, autant en dehors qu'en arrière; revenu à l'attitude ordinaire des bras croisés qui fait regarder la surface cartilagineuse directement en arrière, s'il tend ensuite les avant-bras parallèlement en avant comme pour porter une assiette dans chaque main, la tête regarde en dedans; enfin s'il impose à l'humérus la rotation externe maxima, en écartant en dehors les mains et les avant-bras fléchis, la tête regardera en dedans et en avant, pas plus en avant qu'en dedans.

Le demi-cercle que parcourt la tête articulaire dans sa rotation normale est donc postéro-interne : l'épitrochlée en est l'index tangible.

En ne perdant pas de vue ces données, l'opérateur pourra toujours, par l'exploration du coude, savoir où se trouve telle ou telle partie et commander la rotation propre à l'amener sous son instrument.

Dans son transport en dedans, la tête luxée chasse les vaisseaux et les nerfs; elle a tendance à *passer devant*, bonne affaire pour l'opérateur.

A moins qu'il ne se rompe ou ne se luxe, le tendon long du biceps est emporté par la tête *derrière le faisceau musculaire coraco-bicipital* et même en dedans.

Puisque le faisceau musculaire coraco-bicipital couvre la tête luxée, il faudra pour découvrir celle-ci et travailler autour d'elle, compter avec cet obstacle qu'il est utile de ménager, précieux ascenseur, d'autant plus que le tendon long est souvent rompu.

Dans l'hypothèse d'une dissection d'avant en arrière, nous trouverions sous le plan musculaire coracoïdien (petit pectoral, coraco-brachial et court biceps) le reste du muscle sous-scapulaire, c'est-à-dire son tendon, inséré à la petite tubérosité. A l'état normal, ce muscle s'attache à l'humérus sur une ligne de 4 centimètres qui descend de la petite tubérosité où se fixe le tendon qui résume en lui presque toute la puissance musculaire. Au-dessous, ce ne sont que des insertions musculaires directes; aussi déchirent-elles presque toujours et laisseraient-elles voir la tête à nu si, dans les vieilles luxations, un travail cicatriciel et néoformateur ne réencapsulait la tête articulaire.

Celle-ci, même nue, arrive à adhérer aux os voisins; mais pour ce faire, il faut qu'elle use son cartilage et se vascularise. Il n'en est pas de même de toutes les parties périphériques naturellement vasculaires et avivées par le traumatisme, telles que les surfaces d'arrachement des tubérosités, les décollements périostiques, les lèvres des ruptures ligamenteuses, musculaires et tendineuses. Toutes ces parties peuvent adhérer entre elles, d'où résultent les déformations qu'il faut corriger et les rétrécissements qu'il faut élargir; ou encore s'unir au périoste et aux parties fibreuses adhérentes aux os voisins dont la tête s'est rapprochée accidentellement, ce qui engendre des moyens de fixité de nouvelle formation qu'il faut détruire.

Si la seule cause d'irréductibilité était le retrait du demi-manchon persistant postéro-supérieur sur lequel Ch. Nélaton a appelé l'attention, une incision postérieure pourrait être proposée comme procédé de choix[1]. Mais il faut partir avec l'idée qu'on aura à travailler tout autour du col huméral et dans l'intérieur de l'ex-cavité, et que peut-être on sera acculé à la résection, petit malheur si c'en est un. Nous choisirons donc une incision qui découvre largement la demi-périphérie facilement accessible, c'est-à-dire l'antérieure, et permette ensuite de terminer sans trop de peine, au fond de la plaie, entre les côtes, l'omoplate et l'humérus, au voisinage des nerfs et des vaisseaux, la libération de la tête et la restauration de la cavité.

L'incision antérieure partirait du dessus de la coracoïde et, longeant

1. Voy. Pierre Delbet. *Lux. anciennes et irréductibles de l'épaule. Archives gén. de méd.*, janv. et fév. 1892.

l'interstice pectoro-deltoïdien, fendrait longuement le deltoïde comme d'habitude. Ultérieurement, cette incision subirait les débridements nécessaires. Avant de fendre de même la nouvelle capsule, il faudrait écarter largement les lèvres musculo-cutanées, ce que favorise un petit soulèvement du coude : l'opérateur chercherait à reconnaître le petit pectoral et le *faisceau coraco-bicipital*, car il faut inciser la capsule en dehors ou en dedans de celui-ci. Mieux vaut inciser *en dehors*.

Nul doute qu'on ne soit obligé d'inciser en dedans lorsque la tête est sous la clavicule, et qu'alors la section du petit pectoral ne s'impose. Une telle incision interne ne permettrait probablement pas d'approprier la cavité glénoïde et demanderait le secours d'une seconde qui serait nécessairement externe.

Je suppose que la luxation n'est pas aussi prononcée; je conseille donc de relâcher le faisceau coraco-bicipital par la flexion de l'avant-bras, la modération de l'écartement du coude qui doit être soutenu et même soulevé, de disséquer le bord externe de ce faisceau qu'aucun nerf, aucun vaisseau ne perfore, afin de pouvoir l'accrocher solidement et le faire tirer en dedans.

En imposant alors à l'humérus de la traction et de la rotation externe, la coulisse bicipitale deviendrait accessible en dehors du faisceau musculaire écarté en dedans, au-dessous du bec coracoïdien.

On fendrait la néo-capsule sur la coulisse, pour en déloger le tendon bicipital supposé conservé et le mettre hors d'atteinte. On pousserait cette fente le plus haut possible vers la clavicule et finalement on en détacherait les lèvres, de la grosse et de la petite tubérosité. Alors il deviendrait possible d'introduire le doigt en dedans de la tête, dans la nouvelle cavité, pour l'explorer. La rugine courbe précéderait au besoin le doigt, marchant au contact de la tête, en dessus, en dessous, en dedans, pensant aux vaisseaux et nerfs refoulés dans la profondeur.

Grâce aux mouvements opportunément imprimés à l'humérus, la rugine et le bistouri finiraient par détruire tout ce que le doigt révélerait attachant l'humérus aux os thoraciques; le transport de la tête en dehors pourrait s'ébaucher sinon s'accomplir; en tout cas, la rotation externe et le demi-surgissement de la tête seraient possibles et permettraient d'explorer l'ex-déchirure, la porte de sortie, et par elle d'entrer dans la glène, de la désobstruer. Comme l'ex-déchirure doit devenir porte de rentrée, il ne suffit pas de la rouvrir si on la trouve fermée; il est indispensable de l'agrandir en attaquant en bas et en haut, le seuil et le linteau, c'est capital.

La tête pourrait alors être replacée; mais si la partie postérieure de la capsule, partie persistante jusqu'ici ménagée, s'était raccourcie, l'humérus demeurerait fixe en rotation externe, incapable de tourner en dedans et instable. Il faudrait donc faire céder cette partie postérieure raccourcie

formée de deux plans, l'ex-capsule, partie rétractée, et les muscles sus-jacents vraisemblablement restés complaisants. On inciserait cette partie de capsule, en poussant le front tranchant de la rugine près du bord glénoïdien postérieur, certain de ménager ainsi les tendons des muscles qui jouent le principal rôle contentif.

Il est évident qu'après avoir découvert et exploré la tête, si l'on se trouve en présence de déformations osseuses considérables (la grosse tubérosité arrachée et consolidée à distance en crée une qui n'est pas des moindres), il vaut mieux réséquer.

Cela ne dispense pas de reporter l'humérus en dehors pour le remettre et le maintenir en contact avec l'omoplate, loin du paquet vasculo-nerveux.

Remarques sur quelques procédés anciens et nouveaux.

Ceux qui avaient l'habitude de réséquer avec un grand couteau et de couper la capsule en travers, comme lorsqu'on extirpe le membre entier, ne doivent plus avoir de disciples. Je ne parlerai pas de leurs procédés.

Au contraire, je ferai connaître plusieurs manières de découvrir la capsule, c'est-à-dire d'inciser les parties molles deltoïdiennes. Les plaies et les fistules ont quelquefois leurs indications sinon leurs exigences. Et il est telle et telle variante de l'incision antéro-externe préconisée que je dois nécessairement figurer, ne serait-ce qu'au point de vue historique.

Certes, en taillant un large lambeau deltoïdien à base inférieure (fig. 657, p. 813), Moreau découvrait largement l'articulation.

Il suffisait de restreindre la longueur des incisions descendantes, afin de ne pas atteindre le nerf, pour créer un procédé commode et acceptable, aujourd'hui que la suture aseptique aidée par une immobilisation prolongée réunit tout ce qu'on veut. C'est ce qu'a indiqué Ollier particulièrement pour la résection peu étendue.

Le lambeau à base supérieure, carré (Manne, etc.) ou arrondi (Morel, etc.) (fig. 658), donnait autant de commodité que celui de Moreau.

Sabatier cherchait la même facilité en fenêtrant la partie antérieure du deltoïde par l'excision d'un triangle ou V étroit à pointe tournée en bas.

Mais on ne doit pas sacrifier le deltoïde : or, exciser le muscle ou couper son nerf, c'est le sacrifier. Donc, ne recommandons pas l'incision longitudinale *externe* de White (fig. 659), si employée au commencement du XIXe siècle, qui énerve la moitié antérieure du muscle, ni ses dérivés dans lesquels cette incision est rendue plus complaisante par divers débridements obliques et transversaux, en haut, en bas, en avant ou en arrière (Bromfield, Bent, Syme, Champion, Buzairies, etc.).

Depuis que Baudens, dans le dessein d'atteindre plus facilement l'articulation, a préconisé l'incision deltoïdienne franchement antérieure, presque

sous-coracoïdienne (fig. 660), tout le monde s'est éloigné de a région externe pour se rapprocher de l'interstice pectoro-deltoïdien. Malgaigne a conseillé de rester un peu plus en dehors et de commencer plus haut, de partir du sommet du creux acromio-coracoïdien. Cette incision que j'ai acceptée suffit, sans débridement, à découvrir l'extrême dessus de l'articulation ; elle paralyse peut-être l'étroite bande musculaire qui constitue le bord antérieur du deltoïde, mais ne blesse jamais la veine céphalique. Langenbeck enseignait qu'il faut commencer en avant du bec acromial, très haut, près de l'extrémité claviculaire, et descendre ensuite juste devant la coulisse bicipitale (fig. 661).

Larghi de Verceil, dont le nom doit être en bonne place dans l'histoire des résections, suivait l'interstice pectoro-deltoïdien.

Ollier donne comme idéal de conserver contractile le muscle deltoïde tout entier, en incisant sur le bord même du muscle en dehors de la veine céphalique, à partir du bec coracoïdien (fig. 662). Cette incision est notablement en dedans de la coulisse bicipitale ; celle-ci ne serait pas facile à atteindre si le bras n'était pas mis en rotation interne et fortement écarté du corps. Il en résulte une véritable difficulté que fait disparaître le rejet de l'incision un peu en dehors et que ne vaut pas la conservation certaine de quelques faisceaux deltoïdiens antérieurs. Ollier, après avoir « en théorie indiqué le mieux », se déclarait tout disposé « en pratique à se contenter du bien ».

Dubreuil faisait descendre du bec coracoïdien une incision de $0^m,10$ qui suivant d'abord la direction des fibres deltoïdiennes, les coupait ensuite en se recourbant en dehors (fig. 663).

Enfin, pour obvier sans doute au peu de commodité que donnent, surtout chez les hercules, les incisions antérieures trop déjetées en dedans ou insuffisamment prolongées en haut, divers chirurgiens ont conseillé de débrider l'extrémité supérieure de la lèvre externe, soit en n'intéressant que les fibres musculaires sur la cicatrisation desquelles on peut compter, soit en divisant la peau en même temps. Ainsi faisait Paulet dont l'incision ressemble à un 7 sur l'épaule droite (fig. 664).

La branche horizontale des incisions composées convient très bien lorsqu'il faut enlever avec l'extrémité humérale une partie de la voûte acromio-cléido-coracoïdienne ou lorsqu'il s'agit d'une luxation irréductible.

La simple incision transversale de la base du deltoïde ne compromet pas le muscle, mais elle est incommode et mal disposée pour l'écoulement des liquides qu'on assurait autrefois et qu'on assurerait encore aujourd'hui en passant des tubes dans les points déclives. A. Nélaton avait essayé de s'en contenter (fig. 665) : il plongeait le bistouri à un centimètre en dedans et au-dessous de l'articulation cléido-acromiale et, se portant en arrière, côtoyait, à un doigt de distance, le bord externe de l'acromion,

pour s'arrêter au delà de l'union de cette apophyse avec l'épine de l'omoplate. Maurice Perrin faisait à peu près de même.

Quant à Neudörfer, son incision (fig. 666) sauvegarderait les artères, le nerf, la forme, la beauté, et donnerait beaucoup de jour, mais pas de commodité s'il fallait enlever un long bout d'humérus. Elle va en épaulette, de l'épine de l'omoplate, par-dessus l'acromion, jusqu'au bec coracoïdien. On scie l'acromion et on le luxe temporairement pour le suturer quand la résection est terminée.

Sans doute dans le désir spécial d'assurer l'écoulement du pus dans le décubitus dorsal, Stromeyer attaquait l'articulation à l'aide d'une incision courbe postéro-externe. J'ai lu dans Gurlt qu'Albanèse a employé une incision en équerre également postérieure, mais n'empiétant pas sur le trajet du nerf. J'ai lu aussi dans le même auteur qu'un blessé opéré par l'incision postérieure avait péri en quarante heures d'une hémorragie de l'artère circonflexe.

L'incision d'Albanèse est en L, derrière l'épaule droite. Sa branche verticale descend de l'angle postérieur de l'acromion ; l'horizontale sus-jacente au trajet du nerf et des vaisseaux circonflexes se porte en avant, énervant nécessairement les bouts supérieurs des faisceaux musculaires qu'elle coupe.

C'est pourquoi Ollier aimerait mieux renverser l'incision, c'est-à-dire désinsérer le muscle du contour acromial et fendre ensuite en descendant dans l'intervalle de deux faisceaux deltoïdiens (Γ derrière l'épaule droite). Arrivé sur la capsule, il faudrait l'inciser dans le sens du tendon sous-épineux et la désinsérer ensuite de l'humérus.

Sébastopoulo de Constantinople m'a affirmé qu'il s'était bien trouvé de

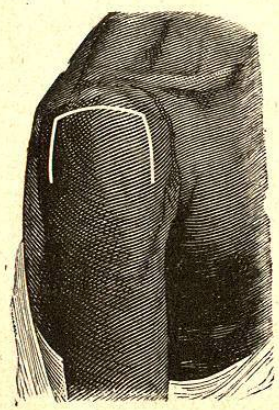

Fig. 657. — Lambeau carré à base inférieure de Moreau.

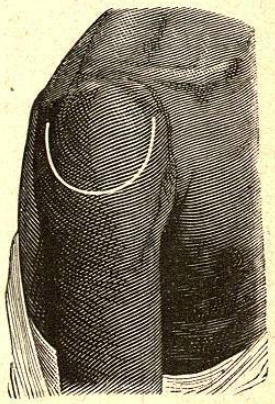

Fig. 658. — Lambeau arrondi à base supérieure de Morel, etc.

cette voie postérieure dans plusieurs cas. Je n'en doute pas; toutefois l'embrasse du nerf et des vaisseaux reste gênante, s'il faut enlever un peu de col avec la tête.

Mais, une incision arquée postéro-supérieure s'avançant jusqu'à l'articulation cléido-acromiale, semble recommandable lorsque l'on se propose d'atteindre spécialement la masse cervico-glénoïdienne de l'omoplate ou

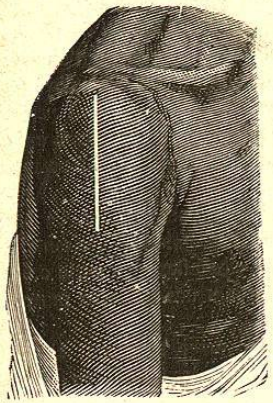

Fig. 659. — Incision externe de White.

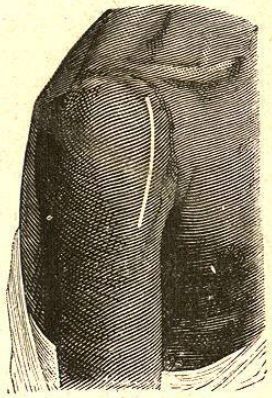

Fig. 660. — Incision antérieure de Baudens.

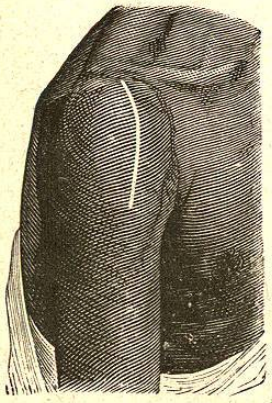

Fig. 661. — Incision antéro-externe de Langenbeck.

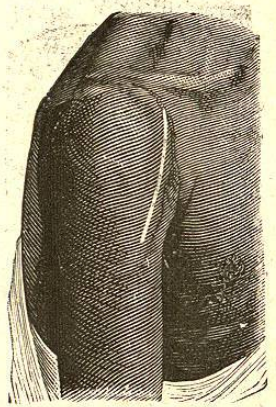

Fig. 662. — Incision antérieure oblique d'Ollier.

que l'on espère pouvoir ne pas sacrifier la partie antérieure de la tête humérale, ni l'insertion du muscle sous-scapulaire, ni les ligaments suspenseurs coracoïdiens. Il est évident qu'on peut ainsi travailler profondément dans la région, surtout si, à l'imitation de Kocher, l'on rabat avec le deltoïde, l'acromion désarticulé et une partie de l'épine séparée temporairement de sa base.

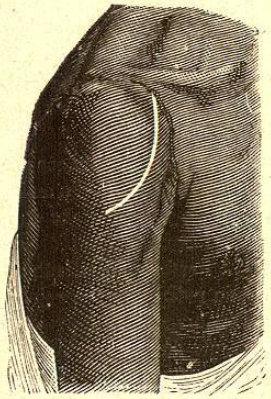

Fig. 663. — Incision antéro externe courbe de Dubreuil.

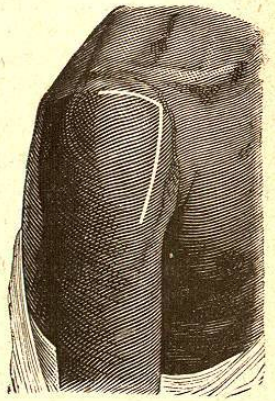

Fig. 664. — Incisions supérieure et antérieure oblique de Paulet.

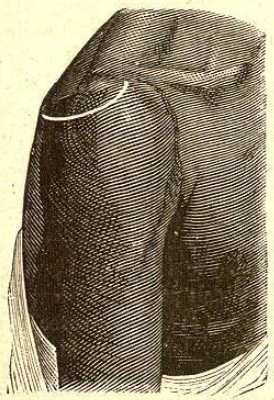

Fig. 665. — Incision supérieure transversale d'A. Nélaton.

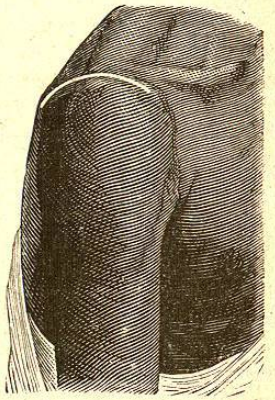

Fig. 666. — Incision sus-acromiale de Neudörfer.