ARTICLE V

EXTIRPATION DES GRANDS OS DU MEMBRE SUPÉRIEUR (CUBITUS, RADIUS, HUMÉRUS, CLAVICULE, OMOPLATE)

Cubitus. — Sous-cutanée sur toute sa longueur, la crête de l'os est le guide de l'opérateur, depuis l'olécrane jusqu'à l'apophyse styloïde. On pousse la dénudation aussi loin que possible, autour des épiphyses et de la diaphyse. Après l'isolement périphérique de celle-ci, la scie crée deux fragments que le davier saisit et extrait l'un après l'autre avec le concours de la rugine.

Radius. — Il est bien plus enveloppé de muscles et de tendons que le cubitus. Le chemin d'Ollier, qui évite les vaisseaux et les nerfs en épargnant les tendons, est l'interstice qui sépare le *long supinateur* du premier radial. Cet interstice mis à jour par une longue incision et ouvert avec précaution laisse voir : en bas, le rameau nerveux dorsal cutané de la main, qui continue la branche antérieure du radial et qu'on rejette en avant ; en haut, la bifurcation même du nerf en branche antérieure qu'on attire en avant, et branche postérieure perforante du court supinateur qui doit être écartée en arrière. Le bistouri pénètre attentivement dans l'intervalle de ces deux branches nerveuses et coupe le muscle court supinateur sur le radius dont le bord antérieur se trouve ainsi découvert de bout en bout. La dénudation, facile avec la rugine courbe, de tout le pourtour du corps de l'os, permet à la scie de le diviser en deux fragments que le davier saisit et extrait l'un après l'autre, avec le concours de la rugine et des écarteurs. Ollier, craignant de nuire à la bifurcation du nerf radial et particulièrement à sa branche postérieure, conseilla finalement d'arrêter la grande incision à 5 centimètres de l'articulation huméro-radiale ; mais d'ouvrir en arrière l'interstice de l'anconé et du cubital postérieur, pour dépérioster l'extrémité du radius et rejoindre par un tunnel sous-nerveux la dénudation du corps de l'os.

Humérus. — Pour extraire la partie moyenne de cet os, Ollier nous dit de découvrir d'abord le nerf radial sur le côté externe du bras, à environ $0^m,10$ au-dessus de l'épicondyle, entre le long supinateur et le brachial antérieur sur le bord externe duquel doit porter l'incision. Après la découverte du nerf que l'on rejette en dehors et en arrière avec le long supinateur et plus haut avec le vaste externe, tandis que le brachial antérieur et plus haut le deltoïde sont attirés en avant et en dedans, le bistouri incise le périoste sur la longueur voulue. Les rugines droite et courbe accomplissent la dénudation sans danger et, si l'os n'est pas rompu et doit être réséqué dans toute son épaisseur, la scie en chaînette divise

successivement les deux bouts du fragment à enlever, qui peut remonter jusqu'à la hauteur du col chirurgical.

L'incision latérale externe, utilisée pour la résection du coude ankylosé, convient très bien à l'ablation des dix derniers centimètres de l'humérus. Cette incision porte sur le bord externe *tangible* de l'humérus, entre les muscles long supinateur et radiaux qui restent en avant, et le triceps que l'on écarte en arrière et en dedans. Après l'action périphérique de la rugine courbe, la scie à chaîne intervient. Le davier saisit ensuite et extrait le fragment huméral, à mesure que la rugine en complète la dénudation et la désarticulation.

L'incision antérieure ou l'inter-pectoro-deltoïdienne qui sert à la décapitation servirait aussi à l'ablation d'un très long bout de l'humérus.

On peut même, en attaquant à la fois, en haut par l'incision antérieure, en bas par l'incision externe, dénuder, désarticuler et extraire l'os entier ! Ce serait le procédé à tunnel de Larghi.

Clavicule. — L'extirpation partielle ou totale de cet os n'est pas une rareté. En raison du voisinage de l'artère sus-scapulaire, que j'appelle volontiers rétro-claviculaire — des nerfs, de l'artère et de la veine sous-clavières séparés de l'os par le seul muscle sous-clavier — du confluent des jugulaires et des troncs brachio-céphaliques très rapprochés de l'extrémité claviculaire interne rétro-éminente, la méthode sous-périostée ou tout au moins juxta-périostée s'impose. Ici, comme chaque fois qu'il s'agit de contourner un os arrondi, ma rugine courbe sur le plat, tranchante par le bout et par les côtés rendra de précieux services (*Revoyez l'anatomie*, fig. 332, p. 424 et fig. 59 et 60, p. 82 et 83).

Je ne conseille pas d'enlever la clavicule d'un bloc, bien que cela soit possible en commençant par soulever l'extrémité acromiale.

Mieux vaut, lorsque la résection doit être totale, diviser l'os en dehors du milieu, en dedans de la coracoïde, aussitôt que la dénudation superficielle a été accomplie. L'extraction successive des fragments est ensuite opérée au davier et à la rugine en commençant par l'externe.

Les ligaments coraco-claviculaires sont très puissants : le postérieur ou conoïde, le moins accessible, a sa base fixée à la coudure ou angle du bord postérieur de la clavicule. On n'arrive à redresser l'extrémité externe, pour la désarticuler, qu'après avoir désinséré ces ligaments. De même pour l'extrémité interne, la destruction du lien costo-claviculaire doit précéder le redressement et la désarticulation.

Que la résection soit totale ou partielle, l'incision à pratiquer suit la face sous-cutanée de l'os. On la recourbe à chaque bout ou bien on la croise d'une petite incision perpendiculaire, pour plus de commodité. Sans danger ni difficulté, le dessus et le devant de l'os sont dépériostés avec la rugine droite. Puis, le lieu de section est déterminé : pour l'ablation de l'extrémité externe ou de la totalité, c'est la partie située en dedans de la

coracoïde, en dehors des vaisseaux ; pour l'ablation de l'extrémité interne, cela peut être au droit même du passage oblique de la veine.

Ce lieu de section doit être contourné en arrière, de haut en bas, avec le bout de la rugine courbe qu'il est facile de maintenir au contact de l'os, en relevant le manche à mesure que l'instrument pénètre, le moignon de l'épaule étant porté en haut et en avant. Quand cette rugine a presque chargé l'os dans sa concavité, on la fait glisser alternativement en dedans et en dehors, afin que les bords de l'instrument allongent le décollement périostique. Bientôt une lamelle protectrice flexible ou mieux la sonde-gouttière de cuivre rouge d'Ollier remplace la rugine et permet le passage et l'action de la scie à chaîne.

Aussitôt que celle-ci a terminé son œuvre, le davier saisit le bout du fragment externe, s'il doit être enlevé, et l'attire afin que la rugine droite achève de le dépérioster. L'opérateur est bien placé près de la tête pour la clavicule gauche, près du bras pour la clavicule droite.

Lorsqu'il s'agit d'extraire l'extrémité interne : pendant que la main gauche, armée du davier, soulève le fragment en avant, la rugine courbe s'engage de nouveau à plat derrière et sous l'os, au contour duquel elle s'adapte, le dos vers les vaisseaux, pour, avec son bord tourné en dedans, décoller et soulever périoste et capsule, jusque dans l'articulation sternale.

Omoplate. — L'acromion et l'épine de cet os sont accessibles : les téguments seuls les couvrent. Le col de l'omoplate et la coracoïde sont les parties les plus profondes, les plus défendues par des organes importants et les plus solidement attachées à des ligaments, à des tendons et à des muscles. L'opération, commencée par l'acromion et l'épine, se terminera nécessairement par la coracoïde, si toutefois l'ablation est totale.

Les muscles des fosses scapulaires s'attachant à l'humérus (insertion mobile) et recevant du canal axillaire leurs vaisseaux et leurs nerfs, il est absolument indiqué de commencer la désinsertion de ces muscles par leur extrémité opposée, c'est-à-dire interne, afin de les rabattre en dehors vers l'épaule. De là, nécessité d'ajouter à l'*incision acromio-épineuse* une autre *incision qui longe le bord spinal*, de l'angle supérieur à l'angle inférieur, et rencontre la première sur la naissance même de l'épine. Ainsi se trouvent créés deux lambeaux triangulaires : un sus-épineux qui pourra être rejeté en haut, et un sous-épineux qui sera rejeté en bas et en dehors. Ces incisions d'Ollier ne rencontrent aucune artère notable. En effet, les rameaux de l'artère scapulaire inférieure abordent le muscle sous-épineux en contournant le bord axillaire de l'omoplate. L'artère scapulaire postérieure, d'origine cervicale, est profonde, sous-jacente aux muscles angulaire et rhomboïde : ses rameaux que divise l'incision sur le bord spinal sont minimes. Enfin la petite artère sus-scapulaire ou du muscle sus-épineux se trouve maintenue dans la base du lambeau supérieur.

Le nerf sus-scapulaire qui, après avoir donné des filets au muscle sus-épineux, va, appliqué au col de l'omoplate, se terminer dans le sous-épineux, peut seul embarrasser l'opérateur au moment de rejeter les chairs en dehors pour découvrir le col. On libère l'anse nerveuse, en la dégageant de l'échancrure, par l'incision du petit ligament qui l'y maintient.

Il faut s'appliquer à conserver la fusion des insertions des muscles du tronc qui se fixent aux bords minces de l'os (grand dentelé, rhomboïde, angulaire et omo-hyoïdien), afin de ne pas ouvrir le vaste espace celluleux sous-jacent et de conserver à ces muscles des conditions de fixité.

Sur l'*épaule gauche*, l'incision partie du sommet acromial suivra la courbe de l'acromion et de l'épine jusqu'au voisinage du bord spinal ; elle descendra ensuite longeant ce bord, mais à quelques millimètres en dehors, jusqu'à l'angle inférieur et même un peu au delà pour la commodité et le drainage. La partie ascendante ou sus-épineuse de l'incision sera faite plus tard ou immédiatement : oblique comme la partie correspondante du bord interne du scapulum, elle mesurera au moins trois centimètres. Sur l'*épaule droite*, la grande incision serait aussi commodément faite à l'envers, de l'angle inférieur au bec de l'acromion, l'opérateur étant momentanément placé près des fesses.

La dénudation de l'os commence par l'acromion et l'épine dont il faut séparer les insertions du deltoïde et du trapèze. La partie de ce dernier muscle qui glisse sur l'origine de l'épine sera avantageusement fendue sur une certaine longueur.

Sur le cadavre, on doit s'exercer à opérer avec la rugine, à buriner, bien qu'il soit impossible, en raison de la minceur du périoste des fosses scapulaires, de conserver un moule périostique complet.

Après avoir bien ruginé le dessus et le dessous de l'acromion et de l'épine, on attaque la fosse sous-épineuse. Le bistouri à pointe rabattue incise d'abord à fond le long du bord spinal de cette fosse, à quelques millimètres sur l'os, jusqu'à l'angle inférieur qu'il contourne et que l'aide découvre en abaissant le grand dorsal. La rugine amorce et poursuit le décollement des muscles sous-épineux, grand rond et petit rond, de dedans en dehors et de bas en haut, jusqu'au bord axillaire de l'omoplate. Puis le périoste marginal du bord spinal et de la pointe est rejeté en dedans avec la ligne d'insertion du rhomboïde, du grand dentelé et du sous-scapulaire, avec la bordure cartilagineuse si l'opéré est jeune. La dénudation de la fosse sous-scapulaire est aussi amorcée en remontant de dedans en dehors, pendant que l'aide ou l'opérateur cherche à retourner la fosse osseuse.

Le lambeau qui remplit la fosse sus-épineuse est à son tour détaché avec le périoste, que l'on incise sur la partie oblique du bord spinal. En rejetant les chairs en haut, il ne faut dépasser le bord supérieur de l'os qu'après avoir reconnu et dégagé le nerf de son trou. Cela fait, la fosse sous-scapulaire est accessible de haut en bas. Aussitôt après qu'on y a rejoint le travail fait par en bas, le bord spinal devenu complètement libre

peut être saisi et relevé de manière à retourner l'os à moitié, chose facilitée par l'ablation préalable de l'acromion : cela permet de compléter la dénudation de cette fosse jusqu'au bord axillaire où l'on peut attaquer ou non l'insertion du triceps.

Si l'on conserve la cavité glénoïde et la coracoïde, le moment est venu de scier le col scapulaire avec la scie à chaîne.

Dans les cas où l'extirpation doit être totale, il faut au contraire aborder le pourtour de l'articulation, d'abord en arrière, en dessous et en avant, pendant que l'omoplate est fortement relevée : on détache ainsi la capsule, et l'os ne tient plus que par des liens sus-glénoïdiens et coracoïdiens. On en vient à bout péniblement, en se faisant aider par de grands crochets écarteurs, par la rugine prudemment et patiemment maniée et surtout par la torsion de l'os. — Il est avantageux de se débarrasser de l'acromion dès le début de l'opération, car il empêche de renverser l'os et couvre la région gléno-coracoïdienne.

Je ne veux rien dire de l'ablation des tumeurs malignes scapulaires, d'un volume quelquefois énorme. Qu'y a-t-il à apprendre sur le cadavre pour de telles opérations, à qui sait l'anatomie et l'amputation interscapulo-thoracique?

CHAPITRE II

RÉSECTIONS DU MEMBRE INFÉRIEUR

Tenant à me borner au manuel opératoire, je ne développerai pas ce que je vais simplement affirmer. Au membre supérieur, la mobilité ne le cède point en importance à la solidité; c'est le contraire au membre inférieur. A la main, il est permis d'être conservateur; au pied, il faut être radical.

ARTICLE PREMIER

RÉSECTIONS DES OS DU PIED

A. — Phalanges, métatarsiens, petits os du tarse.

Pour enlever une phalange unguéale, c'est-à-dire désosser le bout d'un orteil, on opérerait absolument comme il a été indiqué pour le pouce.

Si l'on osait réséquer les surfaces de l'articulation interphalangienne du gros orteil ou d'une articulation métatarso-phalangienne, on opérerait encore, autant que possible, de la même manière que sur la main.

F. Terrier a traité avec succès l'orteil en marteau par une résection de l'articulation saillante, avec ablation du durillon circonscrit entre deux incisions transversales se regardant par leur concavité.

L'incision de découverte pour l'extraction partielle ou totale des métatarsiens est en rapport avec la longueur, la forme et le volume des os. Par exemple, pour le cinquième métatarsien gauche, il faudrait inciser sur le bord interne et la base de l'os, suivant le tracé de la figure 667.



Fig. 667. — Incisions pour ablation d'un métatarsien enclavé et du cinquième.

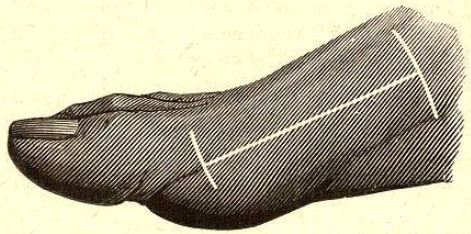

Fig. 668. — Extirpation du 1er métatarsien. — Incision longitudinale croisée aux bouts.



Fig. 669. — Extirpation du 1er métatarsien. — Lambeau à base dorsale.

Le premier, dont les deux extrémités sont fort volumineuses, serait découvert largement à l'aide d'une incision croisée à chaque bout de manière à faire deux petits volets (fig. 668), l'un dorsal, l'autre plantaire, ou encore par la formation d'un lambeau unique à large base dorsale (fig. 669).