partie dorsale externe est très puissante et par le ligament en Y qui l'attache au calcanéum comme le cuboïde.

Le calcanéum, dans son mouvement, détend d'abord les faisceaux externes du ligament interosseux en les redressant, mais bientôt il les retend et s'enchaîne ainsi à l'astragale. En outre, né de la grande apophyse et du sol du tunnel, le ligament annulaire monte sur le col de l'astragale qu'il jugule; étalé il se partage au bord interne du tarse et au tibia C VT (fig. 697). Les fibres calcanéo-tibiales tendues sur l'astragale-chevalet entravent donc l'adduction de la grande apophyse calcanéenne.

L'astragale, entre les malléoles, est maintenu par les ligaments latéraux qui limitent la rotation en dedans et la prépulsion que le varus et l'équinisme imposent à cet os. Ce déplacement met particulièrement en jeu les faisceaux péronéo-astragaliens antérieurs.

Les ligaments dorsaux externes du cou-de-pied ont une importance insuffisamment appréciée. J'ai voulu les disséquer sur des membres très mobiles, car leur développement est en rapport avec le travail qu'ils font. L'enfant a le pied mobile, le singe encore plus. Voilà pourquoi les figures 695 et 696 représentent la face dorsale et le profil d'un pied de cynocéphale chacma. Voyez comme l'astragalo-scaphoïdien dorsal-externe y est puissant; comme la fronde de l'extenseur, *organe* qui permet au muscle péronier antérieur de lever le calcanéum en même temps que le

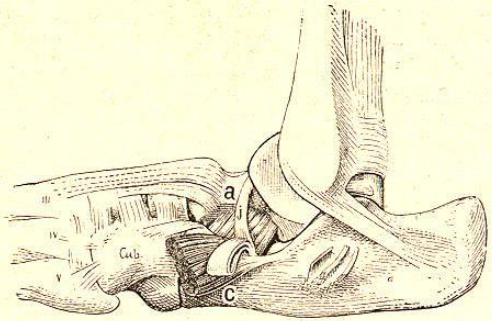


Fig. 696. — Profil externe du même pied gauche de cynocéphale. — C, la grande apophyse du calcanéum ; au-dessus, l'origine du m. pédieux sur laquelle la fronde de l'extenseur commun a été rabattue pour laisser voir j, le joug qui monte vers le tibia, sur le col de l'astragale a, où il glisse devant la trochlée. — De a à III, ligament astragalo-scaphoïdien-cunéen-métatarsien. — Dans le tunnel, puissant lig. interosseux.

métatarse, est belle et distincte (f, 695). Voyez aussi la couche profonde de l'annulaire, le beau petit ruban calcanéo-tibial qui jugule si bien l'astragale (j, 696).

Sur la figure 697 (enfant d'une dizaine d'années) tous ces ligaments se retrouvent. Et le pied bot invétéré de la figure 698 les montre allongés et



*hypertrophiés*. D'autres particularités y sont à signaler (v. p. 852 et lire lég.), telle la plaque osseuse du joug astragalien, telle l'articulation scaphotibiale rendue bicavitaire par la partie interne du ligament deltoïdien qui a suivi son insertion scaphoïdienne et s'est pincée en disque interarticulaire.

En voilà assez pour qui a voulu étudier les figures. Mon lecteur, fût-il au début de ses études, va comprendre sans difficulté la genèse des déformations, l'anatomie pathologique des os du pied bot commun, du varus équin, et par conséquent la nature, le lieu et l'étendue des suppressions nécessaires à une rectification parfaite et immédiate.

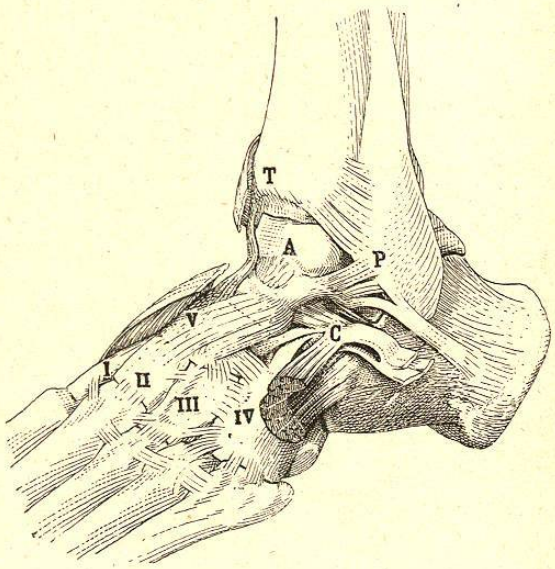


Fig. 697. — Pied gauche d'enfant, face dorsale externe. — I, II, III, les cunéiformes : IV, le cuboïde ; V, le scaphoïde caché par le lig. astragalo-scaphoïdien. — A, poulie de l'astragale ; T, tibia ; P, péroné avec beaux ligam. péronéo-astragalien ant. et péronéo-calcanéen. — C, calcanéum, le dessus de la grande apophyse d'où partent : le m. pédieux, les deux ligaments dits Y, les faisceaux de l'interosseux, enfin les piliers de l'annulaire ici coupé et rabattu : on voit dans cette partie C renversée en dehors, la fronde de l'extenseur commun et les origines des deux couches qui aboutissent : au tibia en dedans de T, au bord interne du pied en dedans et au-dessus de V et de I.

Donc c'est du *Varus Équin* que nous allons nous occuper. Pour préciser davantage, ajoutons que nous n'aurons en vue que le pied bot *invétéré*, à déformations osseuses, du jeune ou de l'adulte, c'est-à-dire le varus équin qui exige une intervention sanglante, soit sur les parties molles, soit sur les parties dures, soit à la fois sur les unes et sur les autres.

Les déformations squelettiques sont ordinairement remédiables chez le nouveau-né et le tout jeune enfant; aussi, pendant les premières années

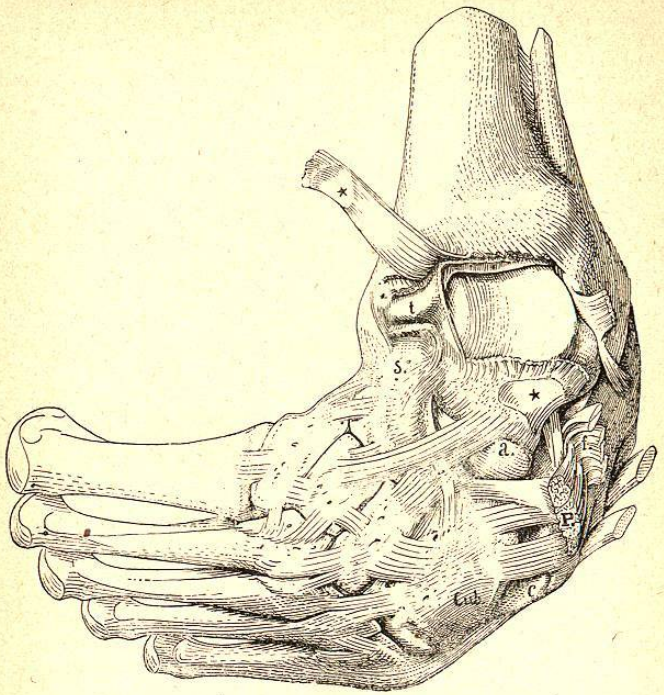


Fig. 698. — Pied bot gauche, varus équin disséqué. Capsules articulaires fenêtrées pour montrer les surfaces articulaires. On voit notamment les têtes *a* de l'astragale et *c* du calcanéum, en partie abandonnées par les os scaphoïde *s* et cuboïde *Cub*, sur lequel les deux derniers métatarsiens sont aussi subluxés. **P**, origine du m. pédieux.

Le scaphoïde est appliqué au côté interne du col de l'astragale ; sa tubérosité *s* toucherait la malléole tibiale *t* si le ligament latéral interne dit tibio-calcanéen-glénoïdien-scaphoïdien n'était interposé, comme les disques ou ménisques interarticulaires : un morceau en a été excisé pour montrer la malléole *t* à nu. Il y a donc deux cavités : le couvercle de la superficielle est formé par la gaine du jambier postérieur caché sous la plante (cavité scapho-méniscale) ; le fond de la profonde par la mince capsule tibio-astragalienne et la malléole (cavité tibio-méniscale).

Tous les ligaments dorsaux mis en jeu par la difformité, le péronéo-astragalien antérieur, le calcanéo-cuboïdien dorsal externe, le calcanéo-cuboïdien-scaphoïdien dit Y, l'astragalo-scaphoïdien ici deux fois fenêtré, sont épaissis. De même l'annulaire a ses racines *f* nombreuses et solides ; son faisceau profond, large et fort, jugulait l'astragale au point d'y avoir poli une large surface* à l'aide d'une petite rotule osseuse que l'on voit* sous ce faisceau calcanéo-tibial coupé et relevé.

de la vie, plusieurs chirurgiens se contentent-ils d'agir sur les parties molles rétractées, par ruptures manuelles ou instrumentales, par petites



sections, les unes et les autres suivies de rectification et d'action mécanique prolongée. Avec du temps et du zèle, cela suffit pour que le squelette pousse droit, pour que la difformité cartilagineuse, au lieu de se consolider ou de s'accentuer, disparaisse.

On le comprend : ces parties molles rétractées qui tirent l'avant-pied dans la *flexion* et l'*adduction*, entr'ouvrent l'interligne médio-tarsien du côte dorsal externe, le serrent du côté plantaire interne. De ce côté-ci, la croissance des cartilages est ralentie par la pression réciproque ; de ce côté-là elle se fait librement. Les sections, les ruptures, permettent d'abord le redressement du pied et ensuite, point capital, l'emploi d'un appareil. Celui-ci maintient le redressement malgré le retour offensif des parties momentanément coupées mais tôt cicatrisées; il donne aux adhérences salutaires le temps de s'établir, aux ligaments et aux tendons qui avaient été allongés la possibilité de reprendre leur tension et leur longueur normales; enfin, il produit sur le squelette un double effet rectificateur en entravant l'ossification sur la face dorsale externe et la favorisant sur la face plantaire interne.

Si l'influence des parties rétractées se bornait à cette action déformante, les os antérieurs, le cuboïde et le scaphoïde (en prenant l'articulation médio-tarsienne comme exemple), resteraient à leur place, au bout du calcanéum et de l'astragale.

En réalité, le scaphoïde et le cuboïde dès la naissance subluxés, comme d'autres encore, subissent une *luxation progressive*. Aussi, quand ils sont arrivés à se transporter en dedans et à s'y créer une néarthrose définitive, l'anatomiste trouve-t-il, à l'intérieur des capsules, les surfaces astragalienne et calcanéenne qu'ils devraient couvrir, libres et *normalement orientées en avant*; elles sont dépolies, tôt ou tard, déformées, pourtant reconnaissables comme si elles n'avaient été abandonnées que depuis quelques mois. Donc les déformations osseuses, les véritables atrophies mises à part, ne sont pas ordinairement primitives, spontanées, causales. Les luxations progressives du pied bot pouvant naturellement se reproduire après une cure trop tôt interrompue, il ne suffit pas de rectifier le squelette, il faut en outre mettre et maintenir les parties molles, qui ont certes un pouvoir déformateur considérable, dans l'impossibilité de recommencer. Aucune réduction persistante de pied bot invétéré n'étant possible avant la correction du squelette, je vais d'abord demander les principes de cette rectification à l'ostéologie pathologique, et diviser la question, car : l'*Équin* est le fait de l'articulation *tibio-tarsienne*; le *Varus*, des *médio-tarsiennes*.

1° Équinisme. — J'ai sous les yeux un pied bot complexe commun, un vulgaire varus équin invétéré. Il est disséqué, réduit aux os et aux ligaments : pourtant l'équinisme reste irréductible; je ne puis fléchir cette articulation tibio-astragalienne dont les mouvements sont du reste peu étendus et qui se tient dans l'hyperextension. Pourquoi ne puis-je la fléchir?

La partie antérieure du corps ou poulie de l'astragale, celle que la chape tibio-péronière n'a jamais embrassée ni couverte ou qu'elle ne couvre plus depuis longtemps, est devenue *trop large* pour l'écartement des malléoles, et *trop haute* pour la longueur des ligaments. Trop large, car devant le péroné rejeté en arrière, une saillie, le tubercule qu'a incriminé et attaqué Ch. Nélaton, arrête le bord antérieur de la malléole péronière, lorsqu'on cherche à fléchir le pied. Trop haute, parce que devant la partie postérieure écrasée, atrophiée par la pression du tibia, la poulie se relève et s'étale formant une légère marche transversale souvent inappréciable, mais néanmoins suffisante pour arrêter ou gêner le bord antérieur de la mortaise tibiale sollicité de venir à la place qu'il devrait occuper en avant.

Sur plusieurs figures qui représentent des astragales d'équin compliqué de varus, comme la précédente 698 et la suivante 699, on verra ce qui

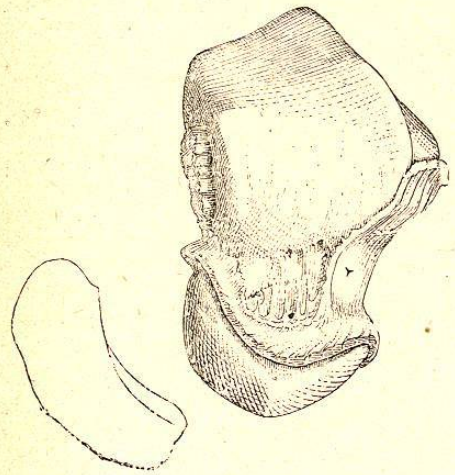

Fig. 699. — Face dorsale d'un astragale gauche d'enfant extirpé d'un varus équin avec l'esquisse d'un scaphoïde dessiné à distance mais dans l'attitude où il était.

Du collier qui entoure le col on voit se détacher la capsule astragalo-scaphoïdienne très forte, épaissie, dans sa partie dorsale externe.

La tête est nettement divisée en deux territoires, l'un frontal, c'est-à-dire tourné en avant comme à l'état normal, non encore dépoli quoique abandonné par le scaphoïde ; l'autre, étendu par le frottement de cet os jusque sur la face interne du col, est antéro-interne, plus interne qu'antérieur. La trochlée est de même partagée en deux parties : la postérieure seule supportait la pression des os de la jambe ; l'antérieure est couverte de filaments arachnoïdiens qui la font adhérer à la capsule antérieure forte et distendue. Celle-ci présente ses attaches ordinaires au collier qui cernent la fosse criblée sus-cervicale et rejoignent en dedans et en dehors les ligaments latéraux. Sur le bord externe du col, une surface polie * témoigne de l'existence d'un joug assez puissant. Aux débris ligamenteux qui se voient devant le tubercule prémalléolaire externe, on reconnaît l'hypertrophie ordinaire du ligament péronéo-astragalien antérieur.

appartient à l'équinisme : 1° la division de la trochlée en deux territoires, l'un postérieur, bas, étroit, poli, sur lequel reposait le tibia, l'autre antérieur, haut, large, inégal, adhérent plus ou moins à la capsule, abandonné depuis longtemps; 2° l'exubérance latérale externe prépéronière, cale



infranchissable couverte par les faisceaux péronéo-astragaliens antérieurs allongés et hypertrophiés dès le jeune âge.

Cela étant, et cela est, même chez l'adolescent et chez l'enfant, après quelques années de station debout : coupez le tendon d'Achille et tous ceux que vous voudrez, si vous n'allongez pas les ligaments latéraux, si vous ne donnez pas aux malléoles la possibilité de s'écarter, si vous ne détruisez pas les courtes adhérences postérieures tibio- et péronéo-calcanéennes, la partie antérieure du corps de l'astragale mettra à la correction de l'équinisme deux obstacles invincibles : le tubercule externe et la barre dorsale qui calent, l'un le péroné, l'autre le tibia. Il y a des pieds bots prononcés avec des os à peine déformés ; mais j'ai vu l'ébauche de ces obstacles sur l'astragale cartilagineux du nouveau-né et du fœtus.

Vous devinez que les chirurgiens se sont partagés : les uns préconisant l'*extirpation* de l'astragale, les autres sa rectification qui, pour être complète, consisterait à *rétrécir* et à *abaisser* la partie antérieure de la poulie.

2° Varus. — La face externe du corps de l'astragale de ce pied bot mixte, varus équin, a été rendue libre par le recul de la malléole péronière, résultat de l'extension, d'un certain degré de torsion et de rotation des os de la jambe et de l'adduction de l'avant-pied. La face interne du col de l'astragale a été envahie par la tubérosité du scaphoïde amené et poussé par des forces puissantes agissant sur l'avant-pied. La surface articulaire de la tête de l'astragale a dû s'étendre, se modeler peu à peu et devenir interne d'antérieure qu'elle était. Cette tête regarde encore en avant par sa facette articulaire primitive depuis longtemps abandonnée en grande partie ; néanmoins, de prime abord, on dirait qu'elle s'est inclinée en dedans, sur son épaule interne, à 60 ou 90 degrés, étirant son col en dehors, l'effacant complètement en dedans. C'est une apparence qui a trompé bien des gens !

Cette déformation de l'astragale qui semble coudé en équerre n'a rien à voir avec l'équinisme. C'est l'adduction, c'est le varus, qu'elle produit

Fig. 700. — Astragale régulier d'un enfant de 8 ans, coupe sagittale. On voit que la croissance de l'os ne se fait plus d'une façon active qu'à la surface postéro-inférieure du noyau osseux, nettement mamelonnée.

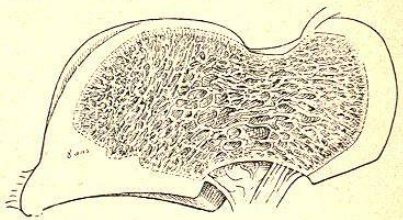

et entretient, après que la surface articulaire a été détournée et modelée par le scaphoïde et les ligaments dorsaux externes.

Je dis modelée par le scaphoïde, car incriminer la spontanéité, le caprice morphologique de l'astragale, est une hypothèse classique difficile

à qualifier. Dans toutes les figures ci-jointes, vous verrez que la capsule astragalo-scaphoïdienne contient la partie frontale abandonnée de la tête articulaire de l'astragale. « C'est péremptoire », me disait un jeune homme

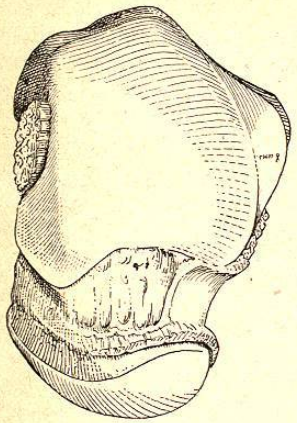

Fig. 701.

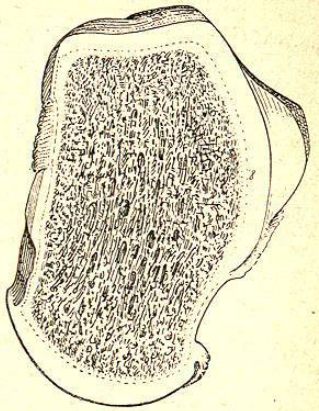

Fig. 702.

Astragale gauche normal d'un enfant de 8 ans, face dorsale et coupe horizontale. Cette coupe divise le noyau osseux dans sa plus grande longueur, mais elle passe trop haut pour montrer, comme 700, que toute la queue de l'os est encore en cartilage.

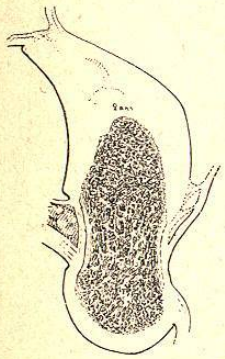

Fig. 703

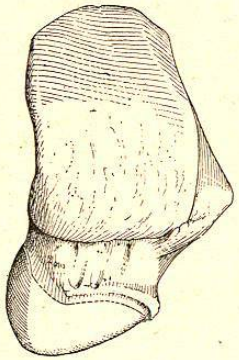

Fig. 704

Fig. 705

Astragale gauche extrait d'un pied bot varus équin d'un enfant de 2 ans.

Sa coupe sagittale. Sa face dorsale. Son noyau osseux isolé.

Ce noyau coupé (703), vu à pic et isolé (705), occupe le col et se montre déjà pourvu d'une coque compacte et pas du tout tordu. Il a envahi la tête presque complètement, mais fort peu le corps même de l'os. — Sur la fig. 704, la trochlée et la face externe ont les déformations de l'équinisme et la tête la division caractéristique du varus.



à qui je montrais une pièce et une vieille figure empruntée à Gross, qui n'a pas assez publié ce qu'il sait, et non expliquée par l'emprunteur.

Il y a plus. Examinez d'abord le noyau osseux du jeune astragale normal de 8 ans représenté par les figures 700, 701 et 702.

Comparativement, grâce à Auguste Broca qui m'a fourni ces précieux matériaux, je mets sous vos yeux les figures d'astragales bots 703 à 709 que leurs légendes expliquent suffisamment.

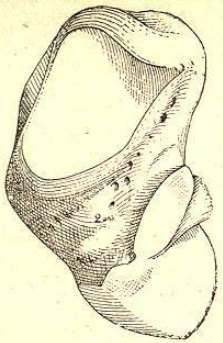

Fig. 706.

Fig. 707

Le même astragale gauche bot de 2 ans vu en dessous comme son noyau osseux, non déformé, dessiné à côté. — Une cloison synoviale insérée dans le sillon qui limite en avant la surface de l'articulation sustentaculaire montre que la séquestration de cette articulation était presque complète.

Vous y verrez que le noyau osseux astragalien, bien qu'il occupe le col dans toute la longueur, la largeur et l'épais-

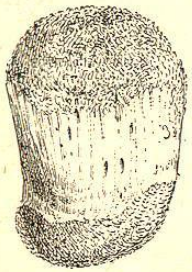

Fig. 708.

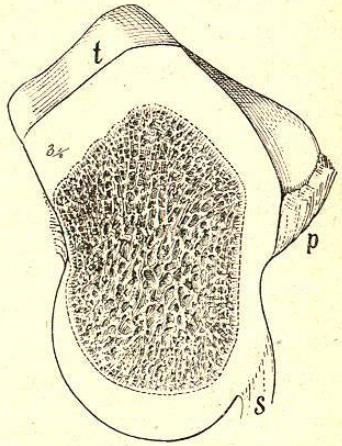


Fig. 709.

Noyau osseux décortiqué vu en dessus (708) d'un astragale gauche bot de 3 ans et demi. Ce noyau, dont l'extrémité antérieure remplissait la tête très déformée, au point de n'être plus couvert que par 2 mm. de cartilage, est déformé lui-même.

Au contraire, sur la figure 709, le noyau d'un autre astragale bot de même côté et de même âge a poussé droit dans un gros corps cartilagineux pourtant bien coudé.

seur de son corset périostique, *peut pousser droit dans un cartilage déformé* et qu'il ne se déforme guère lui-même avant d'affleurer, c'est-à-dire avant d'arriver à 2 ou 3 millimètres de la surface qui subit ou qui ne subit plus l'action compressive du scaphoïde.

Comme le scaphoïde, tout le bord interne du pied prend la nouvelle

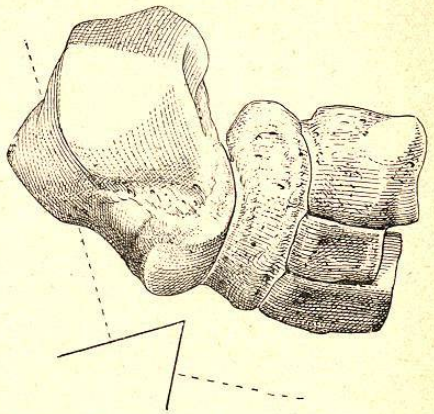

Fig. 710. — Face dorsale de l'astragale, du scaphoïde et des cunéiformes d'un *pied droit* bot varus équin invétéré de l'adulte, pour montrer les déformations de l'astragale, la subluxation scaphoïdienne qui découvre la partie frontale de la tête, la coudure du bord interne du pied qui en résulte, et l'angle du coin à enlever pour obtenir un redressement stable. Les deux côtés de cet angle, les deux traits de scie, les deux coups de ciseau, comme on voudra, sont représentés par deux lignes pleines qui doivent être et sont perpendiculaires, l'une à l'axe pointillé de l'astragale, l'autre à l'axe également pointillé du métatarse.

orientation (fig. 710). Certes les tendons, les muscles et les ligaments, adaptés à cette attitude anormale, concourent puissamment à la maintenir, après avoir concouru à la produire. Cependant, je manie en ce moment des os secs et d'autres garnis de cartilages frais, astragale et scaphoïde : j'ai beau remettre celui-ci devant celui-là, appliquer sa cavité à la facette frontale maintenant dépolie, pointue et trop petite qu'elle devrait coiffer, je sens qu'une telle réduction, si l'on arrivait à la produire, serait longtemps instable,

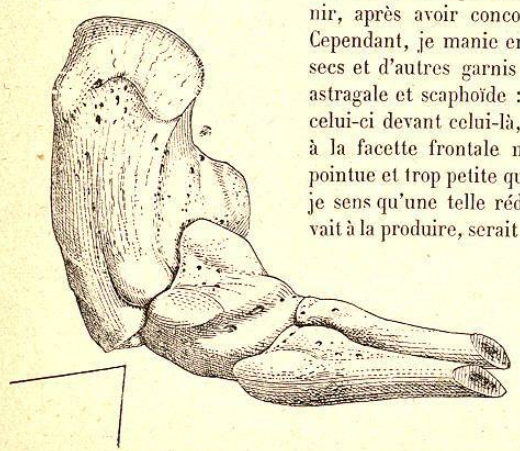

Fig. 711. — Face plantaire du calcanéum, du cuboïde et des deux derniers métatarsiens de pied bot *gauche*, pour faire voir le déplacement du cuboïde dont l'éperon use le dessous et l'avant du sustentaculum, et la coudure du bord externe du pied, dans le varus invétéré de l'adulte. Le redressement stable exigerait l'ablation du coin figuré dont les faces sont perpendiculaires, l'une à la direction du calcanéum, l'autre à la direction des métatarsiens.



car les surfaces, pourtant developpées l'une pour l'autre (je répète que celle de l'astragale ne manque pas), ont cessé d'être congruentes.

En même temps que le squelette du bord interne du tarse subit cette coudure, celui du bord externe (fig. 711) s'infléchit dans le même sens; mais comme il enveloppe le premier, peut-être est-il plutôt sollicité à s'allonger qu'à se tasser. Aussi voyons-nous très souvent : col d'astragale court, apophyse du calcanéum longue; scaphoïde comprimé, cuboïde allongé.

Ainsi, la grande apophyse du calcanéum incurvée en dedans et en bas, saille notablement en avant de l'astragale et met obstacle à la correction de l'adduction établie.

Cependant, imaginez qu'à plein tranchant vous êtes entré, par le côté interne, dans l'articulation astragalo-scaphoïdienne d'abord, et que vous avez pénétré, à travers toute l'épaisseur du pied, jusque dans l'articulation calcanéo-cuboïdienne : rien ne s'opposera plus au redressement; un petit déplacement du cuboïde remettra le bord externe du pied dans la ligne du calcanéum si long qu'il soit. Oui; mais du côté interne où tout s'était tassé, raccourci, quel vide entre l'astragale et le scaphoïde! (fig. 712). Cette béance de trois centimètres, que l'on a pu combler momentanément de gaze iodoformée, n'a et ne peut avoir

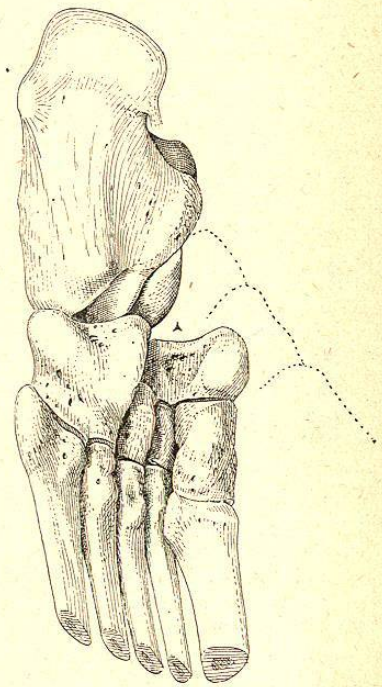

Fig. 712. — Squelette de pied bot *gauche*, varus modéré mais invétéré, après redressement obtenu par la simple section des parties molles. On voit la gouttière qu'occupait l'éperon cuboïdien maintenant en l'air, la tête de l'astragale que coiffait le scaphoïde maintenant sans appui, enfin l'hiatus large et profond qui rend instable, nécessairement instable, un pareil redressement.

d'autre remède que la résection d'une longueur égale de squelette externe alcanéo-cuboïdien. Ainsi, seulement ainsi, serait corrigée l'adduction.

Malheureusement l'adduction du varus n'est pas pure : c'est de la *voû-*

*tation*, comme disait Delpech ; elle n'est même que le résultat de la flexion oblique médio-tarsienne et de la torsion ou supination, comme sur un pied normal ; et c'est pour cela que j'en ai tant dit sur celui-ci. La différence consiste en ce que la flexion et la torsion qui engendrent l'adduction sont permanentes sur le pied bot et à un degré tel que certains malades ont le gros orteil près du tibia.

Rappelez-vous le pied régulier, physiologique.

J'ai représenté plus haut l'état normal des têtes du calcanéum et de l'astragale sur lesquelles se meuvent les deux os qui portent l'avant-pied, c'est-à-dire le scaphoïde et le cuboïde.

Le scaphoïde concave placé comme une calotte devant le condyle céphalique astragalien, glisse *en bas* et *en dedans* suivant une trajectoire légèrement spiroïde qui relèverait la tubérosité et la conduirait vers la malléole tibiale, si le mouvement dépassait ses limites physiologiques, comme cela arrive dans le pied bot varus.

De même le cuboïde dont la surface en selle est adaptée à la trochlée calcanéenne, pousse son pommeau ou éperon en bas et en dedans, dans un vide ménagé sous la grande apophyse. Si le mouvement allait plus loin, et c'est ce qui arrive dans le pied bot, l'éperon remonterait jusqu'à user le dessous de la petite apophyse ou *sustentaculum tali* (lat. *talus* astragale) comme la tubérosité scaphoïdienne remonte vers la malléole interne.

Tant que le calcanéum reste dans la position où il se trouve pendant la station debout (pointe des pieds en dehors), il fait corps avec l'astragale, les surfaces articulaires des deux os se correspondent en totalité : le scaphoïde et le cuboïde se meuvent dans le même sens, chacun d'eux portant le bord du pied qu'il gouverne dans la flexion oblique en dedans, c'est-à-dire dans la flexion-adduction, sans torsion.

Mais il arrive, sous l'action du tendon d'Achille, au moindre obstacle que subit l'extension, que la tête du calcanéum est poussée sous celle de l'astragale comme elle y est tirée par le jambier postérieur. En dehors, cet os là est, du fait de l'obliquité et de la longueur du ligament interosseux, libre de se porter en avant ; en dedans au contraire, il est retenu par la brièveté des fibres de ce ligament. Aussi le calcanéum chassé sous l'astragale ne peut-il obéir qu'à moitié. Il pivote donc autour du point faisant office d'axe vertical, au milieu des courtes fibres interosseuses, près de l'extrémité interne du tunnel : le talon va en dehors ; la grande apophyse vient en dedans avec le cuboïde qu'elle porte et le bord externe du pied que porte le cuboïde. Le centre, point ou axe immobile, étant interne, toute la masse externe du calcanéum se déplace sensiblement. Or, en se portant en avant, la grande apophyse et la partie externe du calcanéum sont obligées de subir l'abaissement que leur impose la surface articulaire inclinée qui les surmonte, obligée elle-même de glisser en bas et en avant sous la surface également inclinée mais immobile de l'astragale. De sorte que le calcanéum dirige son apophyse cuboïdienne en



dedans, comme un bateau qui vire ; incline sa face externe en bas, comme un bateau qui roule. — Le jambier postérieur produit ce mouvement bien mieux encore que le tendon d'Achille.

De là résulte : 1° que la gorge articulaire dans laquelle se meut le cuboïde est transportée en dedans, ce qui exagère l'adduction du bord externe du pied et le pousse sous le bord interne ; 2° que l'obliquité de cette gorge devient plus grande, se rapproche de l'horizontale, ce qui, augmentant l'obliquité de la flexion du bord plantaire externe, alors que celle du mouvement du scaphoïde sur l'astragale n'a pas changé, engendre la torsion ou supination du métatarse et des orteils quand l'avant-pied se fléchit sur l'arrière. L'examen des figures a dû rendre sensibles ces diverses variétés du mouvement physiologique de l'articulation médio-tarsienne.

Un jeune pied bot varus vivant, à moins qu'il ne soit extrêmement prononcé, paraît une simple exagération permanente de l'ébauche volontaire et momentanée que tout sujet jeune ayant un pied souple, commandant à ses muscles de la jambe, peut en faire à l'état physiologique. De prime abord, son irréductibilité semble due exclusivement aux parties molles plantaires internes rétractées, quoique l'on puisse sentir les têtes décoiffées de l'astragale et du calcanéum quand elles ne sont pas déjà trop cuirassées de durillons.

C'est à l'amphithéâtre, après avoir dénudé les os complètement, que l'on observe bien ce qu'est devenu le squelette médio-tarsien et quelle restauration il eût fallu faire subir pour obtenir un pied passable.

On voit que, pour détruire le varus, il faut enlever un coin à base *dorsale-externe*, en prenant ces adjectifs dans le sens qu'ils auraient sur le pied redressé ; à base *dorsale* pour corriger la *flexion* vers le sol, à base *externe* pour supprimer l'*adduction* souvent si considérable, 90° ; on voit que, de toute nécessité, ce coin doit intéresser les deux articulations, l'astragalo-scaphoïdienne et la calcanéo-cuboïdienne.

En dedans, il faut offrir au scaphoïde une surface articulaire astragalienne qui soit *frontale*, tournée en avant, à laquelle il puisse s'appliquer et se tenir appliqué : la décapitation de l'astragale s'impose donc, décapitation totale, à ras de la trochlée, au niveau même de la tubérosité scaphoïdienne si l'on ne demande rien à la section des parties molles, ou si cette section refuse de donner sans de trop grands dégâts.

En dehors, la résection nécessaire est bien plus considérable encore, car pour que le nouvel interligne médio-tarsien soit transversal, il faut : 1° que la section de la grande apophyse calcanéenne corresponde à celle du col de l'astragale ; 2° que le cuboïde, qui ne s'est pas aplati comme le scaphoïde, soit, le cas échéant, diminué d'étendue antéro-postérieure.

Les sections osseuses dont je viens d'indiquer la position et la direction sur le travers du dos du pied, doivent être dirigées, dans le sens de

l'épaisseur, de manière à emporter moins d'os du côté plantaire que du côté dorsal, puisque c'est un coin à base dorsale externe qu'il faut enlever. Ainsi le pied bot varus équin corrigé en tant que varus, serait transformé en équin pur.

Pour en finir et rectifier celui-ci, il y aurait encore (ou au préalable, nous l'avons déjà dit) à *rétrécir* et à *abaisser* la partie antérieure de la poulie astragalienne, sans que cela dispense de rompre les adhérences tibio-calcanéennes postérieures, de couper le tendon d'Achille, etc.

Il vient à l'esprit tout de suite que : décapitation, abaissement, rétrécissement, c'est beaucoup pour un seul os dont la présence n'est pas indispensable. Au lieu de s'imposer cette triple et un peu délicate besogne sur l'astragale, plusieurs aiment mieux extirper cet os. C'est plus tôt fait et plus facile, même pour l'inhabile, car autrement, il ne peut que piocher, égruger et déblayer, sans savoir ce qu'il fait.

Personnellement, dans les cas où la chape, la mortaise tibio-péronière, malléoles et ligaments, paraîtrait en bon état et de bonnes dimensions, j'aimerais à rectifier l'astragale et je le conseillerais aux chirurgiens qui

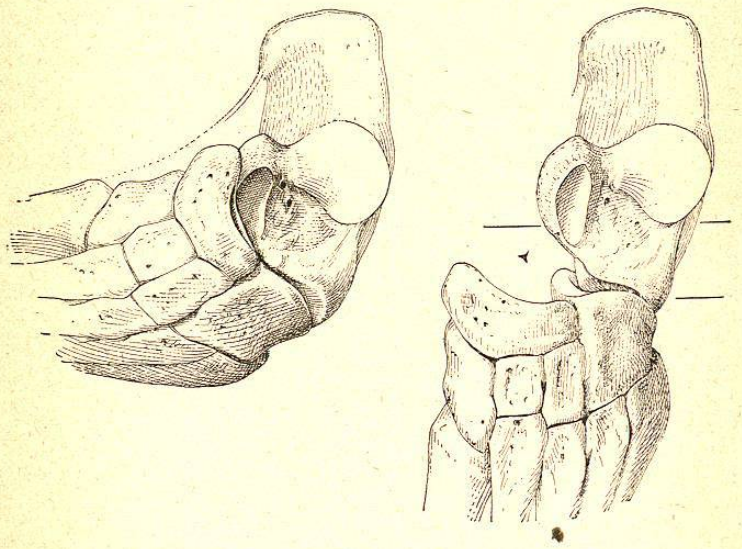

Fig. 713.



Fig. 714.

Squelette d'un pied bot *gauche* invétéré de l'adulte, varus équin, ayant subi l'extraction de l'astragale : avant le redressement (713); après le redressement obtenu par section surajoutée des parties molles (714).

Cette dernière figure montre l'hiatus * qui rend la réduction instable à moins que la malléole tibiale ne descende le combler comme *je crois qu'elle le peut faire chez les enfants*, ou bien qu'après l'astragalectomie, on ne retranche aussi, dans la région calcanéo-cuboïdienne, la tranche comprise entre les deux lignes parallèles.



ont des mains habiles à manier les instruments ; mais non sur un vieux pied bot où cette mortaise est luxée, tournée, atrophiée, adhérente.

La belle avance de refaire une poulie, une selle parfaite à ce cavalier luxé et attaché en croupe qui, s'il peut être remis en selle, n'aura plus ni jambes, ni assiette pour s'y tenir, ni ligaments qui l'y tiennent ! Avant de se lancer dans une triple rectification de l'astragale, il faudrait donc explorer le volume et la longueur des malléoles, la force, la situation, la laxité de leurs ligaments, etc., etc., sous le chloroforme.

Encore une fois, l'extirpation de l'astragale est bien plus simple. Toutefois, comme elle laisse en dedans, entre la petite apophyse calcanéenne et le scaphoïde, un vide (fig. 713 et 714) qui rendrait tout redressement instable, elle ne dispense nullement de raccourcir considérablement, soit le calcanéum seul, soit le calcanéum et le cuboïde. Il faut le faire après calculs, largement, afin que le pied puisse se maintenir de lui-même dans sa situation nouvelle. « L'œuvre de redressement du pied *doit être achevée par l'opération.* » Ceux qui le font mal (on ne peut le faire plus mal qu'en enlevant une quantité d'os insuffisante) sont obligés ensuite, pour obtenir le redressement, de *hacher* la peau, les muscles, tendons, vaisseaux, nerfs plantaires internes. Au moins, puisque vous vous attaquez au squelette, parce que la difformité vous a semblé trop invétérée pour être justiciable de simples sections de parties molles, faites en sorte d'épargner celles-ci, faites une résection suffisante. Sur le jeune sujet dont la croissance est loin d'être achevée, quelques-uns voudront, afin de ne pas supprimer la surface fertile postérieure du cuboïde, limiter le sacrifice au calcanéum. Cet os grandit principalement par l'extrémité postérieure, ainsi que le montrent les figures 715 et 716.

En résumé, le problème est clair et inéluctable : *arc osseux* trop long, *corde* de parties molles trop courte.

Enlever de l'arc osseux un segment calculé suffisant est le seul remède rationnel du pied bot invétéré, puisque, à partir d'un certain âge, cet arc ne peut être raccourci ni modelé par tassement atrophique ; puisque, en raison des déformations, son redressement serait instable, quand même la corde aurait été allongée suffisamment par distension ou par section de tous ses éléments. Aussi oserai-je dire que rien ne fut jamais moins *méthodique* que la création de ce qu'on appelle, aujourd'hui justement, méthode de Phelps, et qui consiste essentiellement dans la section complète de toutes les parties molles plantaires internes.

Quand les déformations squelettiques qui débutent dans le sein maternel sont devenues notables et définitives — cela se voit quelquefois de bonne heure, même avant la troisième année — il n'y a pas de cure radicale à attendre de la simple section des parties molles, si complète qu'elle soit : Phelps le sait maintenant.

Au contraire, lorsqu'il n'y a pas de déformations osseuses irréparables,