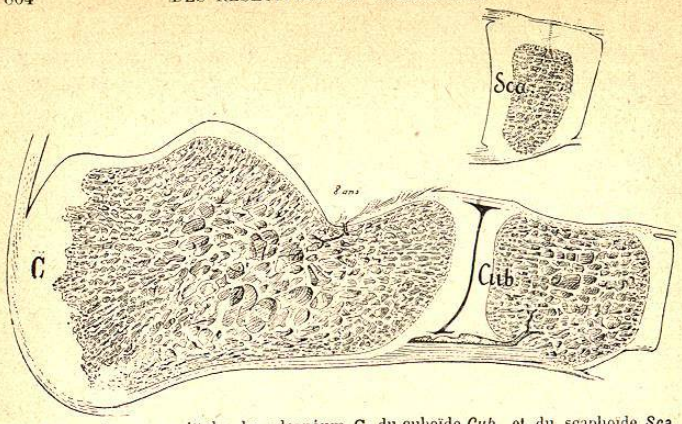

Fig. 715. — Coupes sagittales du calcanéum C, du cuboïde *Cub*, et du scaphoïde *Sca*, d'un enfant de 8 ans. A l'aspect mamelonné de la face postérieure du noyau osseux du calcanéum, en face de C, on devine que c'est principalement par cette extrémité que l'os grandit. La résection d'une partie de la grande apophyse ne porterait donc qu'un préjudice minime à l'allongement ultérieur du pied.

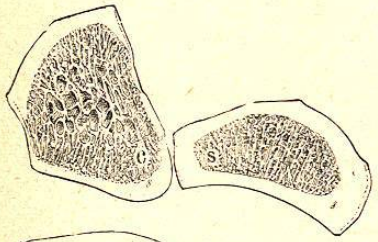

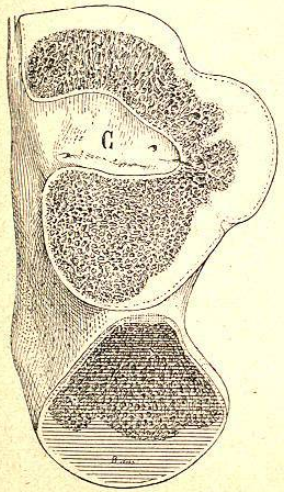

Fig. 716. — 1° Le tiers postérieur d'un calcanéum de même âge a subi une coupe transversale inclinée en bas et en arrière. On lit 8 *ans* dans la partie épiphysaire encore cartilagineuse.

2° Les deux tiers antérieurs de cet os, ainsi que le cuboïde c et le scaphoïde s, ont été divisés à peu près horizontalement. On voit que l'ossification du sustentaculum est peu avancée. — Le couteau a rasé sans l'entamer le fond de l'entrée du tunnel où se lit la lettre C.

ce que l'exploration manuelle habile, faite sous le chloroforme, peut dire à quiconque sait l'anatomie et le mécanisme du pied, la réduction est possible sans attaquer le squelette, par une entaille totale allant jusque dans les articulations : Phelps nous l'a appris et Kirmisson vulgarisé. Mais il faut bien savoir que le maintien de cette réduction-ci, qui doit avoir pour conséquence une rectification lente et spontanée des surfaces articulaires, ne pourra s'obtenir que par des soins prolongés (des mois, des années), par des manipulations fréquentes ou par l'action continue d'un appareil, collaborateur ordinairement indispensable, gênant, humiliant et dispendieux.

Cette étude anatomique, base scientifique de toute intervention, va me permettre maintenant de décrire en peu de mots et successivement les sections de parties molles et les résections osseuses.

Opération de Phelps.

Il s'agit donc d'un équin varus jugé irréductible par les manipulations et les appareils; l'enfant est encore très jeune et, à voir ce que l'on obtient par de simples tentatives de réduction manuelle, il semble que les déformations osseuses sont assez minimes pour permettre la rectification et se laisser ensuite corriger par la nature, une fois le pied mis et maintenu en bonne position.

Au lieu de perdre du temps à essayer des ténotomies partielles qui ne paraissent pas devoir être suffisantes, la section totale des parties molles internes est décidée contre Delore, qui n'employait que la violence pour arracher les ligaments et écraser les os.

Puisque, dans l'équin varus, il y a deux éléments, il y a aussi deux opérations à faire : la section de Phelps remède du varus; la section du tendon d'Achille remède de l'équin.

La *section de Phelps* consiste à entailler à ciel ouvert et à plein tranchant, dans le sillon interne du pied bot, entre la tubérosité du scaphoïde et la malléole tibiale, depuis le tendon jambier antérieur qu'il faut trancher dès le début, jusque sous la plante, aussi loin que nécessaire pour diviser toutes les brides aponévrotiques et cutanées, tout ce qui résiste : jambier antérieur, jambier postérieur, muscle adducteur, ligaments du scaphoïde et même du cuboïde. L'on veut bien maintenant, par prudence, s'arrêter avant d'atteindre les vaisseaux et nerfs plantaires externes! N'est-il pas

raisonnable de ne couper que ce qui résiste? Parmi les ligaments, qu'il faut diviser, si l'on ne peut les rompre, se rangent tous ceux du scaphoïde, y compris le calcanéo-scaphoïdien inférieur glénoïdien, ainsi que la cloison et les deux branches de l'Y, ce qui mène le bistouri dans l'interligne calcanéo-cuboïdien. Félizet a poussé un ciseau à travers le scaphoïde et le cuboïde. A la fin ou au cours d'une telle entaille, le redressement manuel forcé devient possible, surtout si l'on n'a pas commis la faute de commencer par couper le tendon d'Achille au lieu d'en réserver la section pour la fin.

La plaie béante est bourrée de gaze, iodoformée quand on doute de l'asepsie, le tendon d'Achille coupé si c'est nécessaire, le pied redressé et fixé dans le plâtre.

Ultérieurement commencera le véritable traitement, long et difficile, traitement conservateur du résultat si vite obtenu.

Ceux qui pratiquent la section de Phelps sur des pieds bots invétérés ne peuvent se borner à diviser les parties molles. L'astragale est-il trop court ou le scaphoïde trop mince, le redressement ne peut persister que si le chirurgien rogne le calcanéum. Il est peu commode, mais possible à ceux qui manient bien le ciseau frappé de réséquer au fond de la plaie de Phelps une quantité suffisante du squelette de l'articulation calcanéo-cuboïdienne, squelette tendre chez l'enfant.

La technique de la *section du tendon d'Achille* n'a pas changé. Un aide agissant sur le pied et le fléchissant, fait saillir modérément le tendon. Sur l'un des bords, à quelques millimètres du calcanéum, l'opérateur enfonce en travers un ténotome pointu, à plat sous la peau. Quand il juge que la pénétration a dépassé la largeur du tendon, il tourne le tranchant sur l'organe, et tenant ferme sa lame, il l'appuie et l'anime d'imperceptibles mouvements de scie, au moment même où l'aide, exagérant la flexion, force le tendon à saillir davantage, à se couper lui-même sous le tranchant. Le chirurgien sent ce qu'il fait : quand c'est fini, la résistance cesse tout à coup, le pied cède brusquement à la main de l'aide qui sait le fléchir vigoureusement.

La section du tendon *jambier postérieur* se ferait de même, avec un ténotome à tranchant droit et à pointe solide, quelquefois sur la malléole et non derrière, car il est fréquemment à demi

luxé en dedans et en avant. Plus on opère près du scaphoïde, moins il y a de danger de blesser l'artère. Il faut prendre garde à la veine saphène interne.

On n'a pas à couper à part le jambier postérieur après l'opération de Phelps, qui divise tout à la fois, sauf le tendon d'Achille.

Mais, ainsi qu'on l'a déjà lu, des déformations osseuses notables commandent de prendre d'emblée parti pour la résection.

Je n'ai pas craint d'être long, dans les pages précédentes, à exposer ces déformations et dans l'équin et dans le varus, afin de bien montrer que celui-ci exige la tarsectomie cunéiforme intéressant toute la largeur du pied; et celui-là, que la poulie de l'astragale soit et abaissée et rétrécie ou mieux enlevée en totalité.

Lucas-Championnière, chirurgien novateur et heureux, hardi parce que sûr de son antisepsie, est allé, dédaigneux de l'esthétique, jusqu'à ne laisser du tarse que le calcanéum et encore pas tout entier. Il n'aime pas tailler les pierres et préfère les extraire en blocs ou en fragments macadamisés, en quantité telle que la réduction soit facile, complète et persistante.

1° Vous avez pu apprendre à *extirper l'astragale*, p. 822 et suiv. C'est plus facile sur le pied bot que sur le pied normal. Une incision cutanée, unique, externe dorsale, sur la malléole péronière et le scaphoïde, concave en dedans et en haut, suffit, même à atteindre le puissant court et profond ligament tibio-astragalien postérieur, moyennant qu'un écarteur vigoureux soulève et rejette en dedans tous les tendons, nerfs et vaisseaux qui passent devant le cou-de-pied.

2° Et j'imagine que si la tentation vous en prenait, vous sauriez également, à l'aide d'une incision dorsale externe, aplanir au mince ciseau frappé la facette latérale prépéronière comme l'a fait Ch. Nélaton; enlever la croûte exubérante de la partie antérieure de la trochlée, voire le bord tibial qui vient buter contre; enfin aller au fond de l'articulation, avec le bistouri ou la rugine, rendre la liberté aux malléoles et au bord tibial postérieur. Sur les pieds cartilagineux des jeunes sujets, il faut des instruments délicats, sans pointe, courts de tranchant. Avec les grosses rugines et les bistouris renforcés que j'ai fait faire pour supporter les repassages multiples qu'exige l'amphithéâtre, on fait péniblement une vilaine besogne.

Cela ne concerne que l'équinisme.

3° Voici pour la correction du varus. Si quelque asile de mendicité vous fournit un cadavre à pieds bots, ce qui n'y est pas très rare, ne manquez pas l'occasion.

Tarsectomie cunéiforme dorsale externe.

Palpez le talon et palpez le métatarse, pour vous rendre bien compte et de la direction du calcanéum et de celle des métatarsiens. Pour la rectification que vous voulez faire, le plus simple

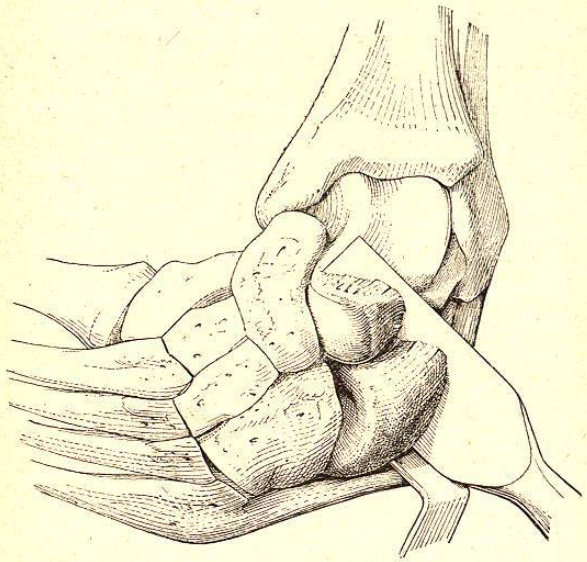

Fig. 717. — Tarsectomie cunéiforme dorsale-externe, pied gauche. — Minimum de squelette à enlever pour corriger le varus invétéré, quoique l'on fasse en outre de larges sections des parties molles rétractées plantaires internes. Il vaudrait mieux enlever encore un centimètre de cuboïde et la moitié de l'épaisseur du scaphoïde y compris la tubérosité. On devine que l'équinisme tibio-astragalien ne sera modifié en rien par cette opération.

serait que les deux nouvelles surfaces ossseuses que vous allez mettre en rapport fussent : la postérieure perpendiculaire au calcanéum, l'antérieure perpendiculaire au métatarse.

Cherchez la tubérosité scaphoïdienne et marquez le creux, le sillon qui la sépare de la malléole tibiale.

De cette tubérosité scaphoïdienne qui est à l'extrémité dite interne de l'interligne médio-tarsien, tracez à la teinture cet interligne sur le dos du pied; ce n'est pas difficile, en raison de la saillie

des têtes de l'astragale et du calcanéum : vous remarquerez que cette première ligne est sensiblement perpendiculaire aux métatarsiens, c'est-à-dire à l'avant-pied.

Encore à partir de la même tubérosité scaphoïdienne, marquez sur la peau du col de l'astragale et du calcanéum une deuxième ligne qui soit transversale relativement à cet os-ci dont vous avez étudié la direction (**a**, p. 873). Voilà pour l'adduction.

La flexion exige que le coin enlevé soit plus mince sous la plante que sur le dos (**b**). Pensez-y pour vous figurer la direction de vos coupes.

De quel champ opératoire disposons-nous pour enlever facilement et sans dégâts cette énorme tranche médio-tarsienne? De celui-là même qui nous a servi pour l'incision majeure de l'ablation de l'astragale, entre les deux tendons du cinquième métatarsien : le court péronier en arrière et en dessous, le faisceau péronier antérieur de l'extenseur commun en avant et en dessus (**c**).

L'incision commode me paraît être *composée* comme une ancre : d'une *courbe* qui descend de la malléole externe au bord externe devenu inférieur du pied, pour de là s'avancer jusque sous la tubérosité du cinquième métatarsien; d'une *droite* partie de la concavité de la première, qui remonte sur l'apophyse calcanéenne et non devant, en arrière par conséquent de l'interligne de Chopart, et aboutit à la saillie de la tête de l'astragale. On peut donc disséquer deux lambeaux triangulaires et opérer en partie à ciel ouvert. Souvent même on résèque partiellement ces lambeaux perdus de cavités fongueuses, de durillons, et fournissant, après le redressement, un tégument inutile (**d**).

Le malade est couché sur le côté opposé. Un coussin de sable petit, épais et ferme est prêt à recevoir la face interne du membre.

Lorsque le champ est largement découvert et le périoste calcanéen incisé en long, la rugine droite commence la dénudation de la grande apophyse calcanéenne; poussée par-dessus, elle en sépare les ligaments cuboïdiens dorsaux distendus, ce qui ouvre l'articulation calcanéo-cuboïdienne, puis les insertions du pédieux, du ligament annulaire, etc.; par-dessous ces parties, elle atteint l'ancienne surface articulaire de la tête astragalienne; aidée par un écarteur, elle décoiffe celle-ci en soulevant la capsule astragalo-

scaphoïdienne jusqu'à la tubérosité du scaphoïde. Ce décollement dorsal transversal, d'abord étroit, est ensuite poussé en arrière : sur le col jusqu'à la poulie de l'astragale; sur la grande apophyse, jusque dans le tunnel astragalo-calcanéen; en dehors et en bas, jusqu'au delà du massif osseux derrière lequel se sont retirés les deux péroniers.

Du côté plantaire, la rugine a bien de la peine avec le grand ligament calcanéo-cuboïdien-scaphoïdien, à moins qu'on ne la frappe. Le court bistouri à pointe rabattue est plus expéditif; on l'introduit à plat, dos en avant, juste sous l'interligne calcanéo-cuboïdien, entre le ligament non adhérent et les os. Le tranchant regarde le talon; par de légers mouvements de va-et-vient il a tôt fait de séparer, dans l'étendue nécessaire assez minime, la masse ligamenteuse du relief calcanéen qui sert à son insertion. Tout de suite, la pointe ramenée au droit de l'interligne médio-tarsien, s'insinue plus profondément, s'enfonce sous la tête astragalienne et sépare de la partie accessible du *sustentaculum* la portion scaphoïdienne (glénoïdienne) du grand ligament plantaire.

Le bistouri à pointe rabattue manié à plat au contact des os n'est guère plus dangereux que la rugine et il coupe mieux. Cependant, il est prudent de recourir à la rugine pour compléter dans la profondeur de la plante cet isolement nécessaire du squelette.

Une valve d'écarteur longue et solide est alors engagée dans la voie plantaire sous-osseuse; des érignes fortes tiendront et, au moment utile, écarteront l'ensemble des parties molles dorsales.

Le pied, étant solidement établi à cheval sur le coussin de sable qui va *porter coup*, le tibia et le premier métatarsien sont à l'appui, le bord externe regarde en l'air (fig. 718); l'écarteur plantaire, longue valve, est sous le milieu du calcanéum et tient toutes les chairs, notamment les deux tendons péroniers.

Le ciseau très mince, très large et bien affilé, tenu à pleine main gauche, est appliqué au bord inféro-externe du calcanéum, à distance grande et determinée d'avance du cuboïde. L'instrument est assez large pour trancher, en sens oblique, toute l'épaisseur du calcanéum et ensuite du col de l'astragale. L'axe longitudinal du ciseau vise à la fois les deux os et se tient perpendiculaire à l'axe du calcanéum; mais le plat s'incline pour emporter moins de la face plantaire

que de la face dorsale. Ainsi appliqué, dirigé et fermement tenu au plus près, le ciseau, prêt à glisser sur le rail que lui fait l'écar-

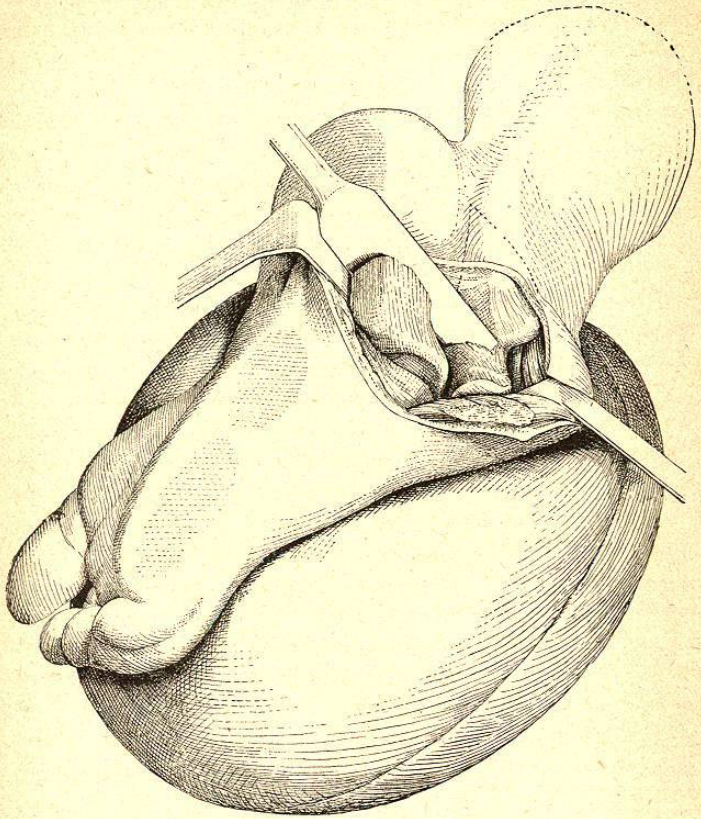

Fig. 718. — Tarsectomie dorsale externe d'un pied bot équin varus appuyé sur coussin de sable. Incision en ancre. Un écarteur, entre les deux lambeaux triangulaires dorsaux, éloigne toutes les parties molles, muscles, tendons, nerfs, vaisseaux, ligaments, capsules et périoste. Une valve plane est introduite sous la face plantaire interne du calcanéum et de l'astragale. Un ciseau mince, glissant sur cette valve, coupe obliquement le calcanéum et l'astragale.

teur plantaire, reçoit de petits coups secs d'un maillet pesant. Il va donc à petits pas et il est facile de l'arrêter au moment même où il termine la section du col astragalien. Avec mes ciseaux de largeur

variée, 10, 20, 30 millimètres, qui ont tous des *lames très minces* et des manches gros à plein poing, comme disait le confrère Rabelais, les os semblent du beurre; on fait ce que l'on veut au squelette d'un jeune pied, si l'on sait l'appuyer, le sceller sur un coussin de sable humide ou sur un sac de sel.

Un davier denté aidé par le bistouri vient alors extraire d'abord le fragment calcanéen composé de la grande apophyse et d'une partie de la petite, fragment qui pouvait tenir encore en avant, par la cloison et peut-être l'Y; ensuite le fragment astragalien qui ne doit tenir à rien.

Le moment est venu de faire un essai de redressement.

Si les ligaments internes et le tendon de la tubérosité scaphoïdienne y mettent le moindre obstacle, la pointe va les diviser. Si le cuboïde a quelque saillie exubérante et ne s'applique pas convenablement à la coupe du calcanéum, en même temps que le scaphoïde à la coupe de l'astragale, il faut le régulariser, le rogner même (le plus souvent c'est utile) et toucher aussi au scaphoïde. On opère à ciel ouvert, avec les instruments qu'on veut. L'opérateur a pu faire d'un trait une coupe calcanéo-astragalienne frontale parfaite comme orientation; il vaut donc la peine de prendre le temps de tailler une surface cubo-scaphoïdienne à peu près congruente à la première et qui, après application facile et stable, donne un pied presque plat, à peine creux, avec un bord externe rectiligne et une plante directement tournée vers le sol.

Si le chirurgien, ayant affaire à un varus équin, avait débuté par la correction des faces externe et dorsale de l'astragale (correction possible avec l'incision même de la tarsectomie), il lui faudrait néanmoins enlever le même coin total calcanéo-astragalien que s'il s'agissait d'un varus pur.

S'il a extirpé l'astragale (ce qui est également possible et facile par l'incision indiquée), le calcanéum seul a besoin d'être rogné, mais le cuboïde doit être retaillé avec soin pour qu'il s'adapte solidement. Car en dedans, le scaphoïde n'aura d'autre soutien que le bord oblique et atrophié de la tablette appelée petite apophyse ou sustentaculum. Cet appui serait bien défectueux si le ciseau ne divisait pas le calcanéum assez en arrière pour intéresser un peu cette apophyse et offrir au scaphoïde une petite surface frontale, c'est-à-dire bien orientée en avant.

Notes. — (a) Ces deux lignes vous diront au juste ce que doit être, du côté dorsal externe, l'épaisseur et l'angle du coin osseux à enlever pour détruire l'adduction, angle égal à l'adduction qu'on voit quelquefois dépasser 90 degrés. La position du sommet en dedans sur le scaphoïde est invariable; celle de la base doit se déplacer en avant, empiéter sur le cuboïde, si l'on ne peut enlever un bout de calcanéum suffisant.

(b) Positivement, le bloc osseux réséqué ressemble à la moitié d'un quartier de pomme coupé en travers : pointe dressée en dedans, pelure dorsale externe.

(c) Ce champ se trouve ici considérablement agrandi et il faut savoir comment. D'une part, tous les tendons extenseurs sont rassemblés en dedans, en un paquet plus ou moins serré, laissant à découvert la majeure partie des os du tarse, la tête et la lèvre externe de la poulie de l'astragale. D'autre part, les péroniers ont relativement reculé, comme la malléole externe, en même temps que la face externe du calcanéum avançait; le tendon long croise non plus sous le cuboïde, mais à deux doigts en arrière sous le calcanéum, à tel point qu'il arrive quelquefois à faire partie du groupe des muscles plantaires raccourcis; le péronier, court lui-même, s'enroule et se cache sous l'extrémité de la grande apophyse calcanéenne avant de gagner la tubérosité du cinquième métatarsien devenue plantaire. Ce serait un petit malheur de couper ces tendons : le long, en perdant sa réflexion devant le tubercule du cuboïde, a perdu ses fonctions salutaires; le court sera tout à l'heure trop long et flaccide au point qu'il pourrait être question de le raccourcir et de l'avancer systématiquement.

A la longue, les muscles et leurs tendons s'accommodent à la nouvelle distance de leurs insertions; mais avec la facilité qu'on a maintenant de faire des sutures solides immédiates, pourquoi attendre quand il s'agit de muscles qui, rétablis en fonctions, seraient de précieux collaborateurs pour le maintien définitif du redressement obtenu?

Technicien avant tout, j'ajoute qu'il est possible d'opérer à l'aise, moyennant l'emploi de *solides érignes*, sans toucher à autre chose qu'aux insertions calcanéennes du pédieux et des frondes du ligament annulaire. J'estime qu'on peut et qu'on doit, aussitôt la résection terminée, rétablir celles-ci en les suturant au périoste et aux parties molles plantaires du bord externe.

(d) L'incision ou l'excision transversale n'a pas besoin d'être très longue, c'est-à-dire très prolongée en dedans. Aussi, non seulement les tendons et les vaisseaux, mais encore la partie interne du pédieux, le ligament annulaire et la vaste capsule articulaire astragalo-scaphoïdienne que la rugine doit détacher, gardent-ils leurs téguments presque intacts. Même courte, cette incision transverse rend le grand service de donner un accès facile et éclairé dans la région de la tubérosité scaphoïdienne, ce qui permet d'y faire, à la pointe, les sections efficaces des tendons jambiers postérieur et antérieur, et des ligaments tibio et calcanéo-scaphoïdiens internes. Imprimez bien le pied sur un coussin rond, épais et lourd; armez vos aides d'écarteurs et de solides érignes de Chassaignac : vous verrez clair jusqu'au fond de la plaie et vous y ferez ce que vous voudrez avec le bistouri, les ciseaux et le ciseau frappé.

Je n'oublie pas qu'avant tout il faut que le squelette subisse le sacrifice nécessaire; mais ce nécessaire, dans certains cas où il serait vraiment excessif, peut être diminué très notablement par les inoffensives sections que je viens d'indiquer. Ne vaut-il pas mieux les faire au fond de la plaie de résection que d'ajouter à celle-ci une profonde entaille, au moins partiellement inutile, du bord interne d'un pied déjà si éprouvé?

Pied plat valgus douloureux ou tarsalgie des adolescents.

La tarsalgie des adolescents est justiciable dans ses premières phases, c'est-à-dire dans l'immense majorité des cas, de moyens orthopédiques fort simples. On a cependant essayé d'y remédier, même dans ses premières manifestations, par des opérations sanglantes.

Presque simultanément Trendelenburg (de Bonn) et Hahn (de Berlin) ont songé à l'ostéotomie sus-malléolaire des os de la jambe. Frappés des

BIBLIOTECA
FAC. DE MED. U. A. N. L.

nombreuses analogies que présente le valgus douloureux avec les troubles consécutifs aux fractures bimalléolaires vicieusement consolidées, ils pensèrent à appliquer le même traitement aux deux affections.

Quoique Trendelenburg ait enregistré 17 succès avant 1895, cet exemple n'est pas pour être suivi dans la majorité des cas. L'attitude vicieuse de la tarsalgie tient à la déformation du pied lui-même, et non à la déviation des os de la jambe, comme cela arrive après les fractures.

Le docteur Bloch n'a pas recours au bistouri; il serre transversalement les os du tarse antérieur soutenus sur un coin de liège transversal. C'est la bottine ordinaire qui opère cette constriction : directement du côté interne; du côté externe par l'intermédiaire d'un petit coussin vertical qui s'élève en dehors du calcanéum et du cuboïde *derrière* la sensible et intolérante tubérosité du cinquième métatarsien. Ce coussin externe fait corps avec le tranchant du coin transversal sous-tarsien grâce à un petit bout de feuillard métallique plié en équerre.

Dans les phases ultimes de la maladie, quand le scaphoïde subluxé sur la tête de l'astragale s'est ankylosé en position vicieuse, quand la tête de l'astragale fait sur le bord interne du pied une grosse saillie irréductible, le pied tarsalgique est devenu un véritable pied bot et les interventions sanglantes sont inévitables. Mais encore faut-il choisir l'intervention.

L'ostéotomie sus-malléolaire ne regarde évidemment pas le but. Que dire de ces autres tentatives? Gleich (22e Congr. des Chirurgiens allemands, 1893) a sectionné transversalement le calcanéum de manière à établir un pied creux en abaissant le fragment calcanéen postérieur : il eût fallu le reculer en même temps pour retendre les chairs de la plante.

Vogt a proposé l'ablation totale de l'astragale. Richard Davy et Golding Bird ont fait l'ablation du scaphoïde subluxé.

Dans une voie qui paraît meilleure, Ogston a réséqué un coin renversé de la tête de l'astragale et fait l'enchevillement de cet os et du scaphoïde, enchevillement que Kirmisson, sur les conseils de Duplay, a remplacé par une suture osseuse.

Les opérations qui portent sur la région astragalo-scaphoïdienne sont les plus légitimes, puisque tel est le siège habituel des lésions.

Enlever au squelette astragalo-scaphoïdien un coin à base inféro-interne et obtenir l'ankylose des surfaces créées n'est pas difficile et c'est très raisonnable : l'arc est ainsi rétabli. Mais la corde pour le soutenir? Peut-être arrivera-t-on à produire la rétraction des parties fibreuses plantaires internes, le raccourcissement des tendons et des muscles, par exemple du jambier postérieur et du long péronier latéral, fortifiés, si possible, par une greffe empruntée à quelque tendon voisin; à reculer les insertions de l'adducteur du gros orteil et de l'aponévrose plantaire par un déplacement de la tubérosité plantaire interne du calcanéum, etc., etc.

ARTICLE II

RÉSECTIONS DE L'ARTICULATION TIBIO-TARSIENNE

On marche si bien sur un moignon de jambe artistement exécuté, la plaie d'amputation est si vite guérie, l'ostéo-arthrite spontanée du cou-de-pied est si souvent étendue du côté du tarse, que la résection tibio-tarsienne de cause pathologique n'est indiquée que dans des cas assez peu nombreux. Elle doit être très large, on le verra plus loin.

Naguère encore cette opération était d'un emploi relativement plus fréquent dans les fractures et luxations compliquées; on cite, en effet, de nombreux succès obtenus chez des blessés de tout âge. Elle constituait aussi, avec l'ostéotomie et l'ostéoclasie, une ressource efficace pour remédier aux consolidations vicieuses angulaires qui suivent trop fréquemment les traumatismes du cou-de-pied. A la guerre, elle n'a pas donné d'aussi bons résultats, sans doute à cause du défaut de soins consécutifs suivis.

La résection tibio-tarsienne est totale quand on enlève, avec les extrémités des os de la jambe, la poulie de l'astragale ou davantage. Elle est partielle : semi-articulaire supérieure, quand on se borne à raccourcir le tibia et le péroné; semi-articulaire inférieure quand on extirpe seulement l'astragale. On peut même rogner isolément l'extrémité inférieure soit du tibia, soit du péroné.

Enlever une certaine longueur au tibia sans toucher au péroné est une opération aléatoire, car la reproduction osseuse, quelquefois si abondante, est loin d'être toujours suffisante, même chez les jeunes gens. Que nous apprend à ce sujet l'expérience? Que le péroné se luxe dans son articulation supérieure pour permettre au contact tibio-astragalien de se rétablir; que le péroné de l'enfant continue à grandir par le bas, tandis que le tibia ne le fait plus; que ce péroné trop long est incapable de transmettre le poids du corps; que le pied se renverse du côté de l'os qui n'offre plus de soutien... c'est-à-dire que, s'il est permis de rogner le tibia seul, c'est seulement dans l'étendue de quelques millimètres, en deçà du cartilage épiphysaire.

La même réserve qu'on ne comprendrait pas si l'on ne connaissait que les belles observations, la même réserve, dis-je, n'est point imposée à l'égard du péroné, cela se devine. Cependant il faut, même pour cet os, être prudent, car l'ablation de la malléole externe est toujours un fait grave au point de vue de la solidité.

[La résection totale, m'écrivait il y a quinze ans Pierre Delbet, consistait récemment encore à enlever d'abord l'extrémité inférieure des deux os de la jambe. Cette manière de procéder sacrifiant d'emblée la chape