Ollier, au début même de l'opération, faisait de chaque côté du tendon d'Achille une incision longitudinale qui permet d'enlever toutes les fongosités rétro-malléolaires et facilite le travail que doivent subir les os de la jambe après l'enlèvement de l'astragale. Ces deux incisions doivent se rapprocher, dans la profondeur, des bords du muscle fléchisseur propre du gros orteil (fig. 728) pour éviter : en dehors la gaine des péroniens

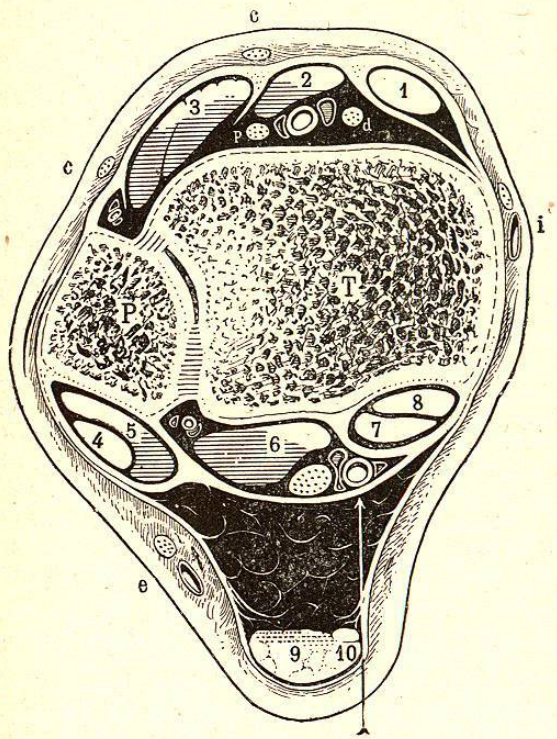

Fig. 728. — **Coupe de la jambe immédiatement au-dessus de l'articulation tibio-tarsienne, à travers les malléoles.**

La figure montre la surface appartenant au *pied gauche*. — On voit comment après avoir fendu en dedans et en dehors du tendon d'Achille (9, 10) pour pénetrer jusqu'à la face postérieure du tibia de chaque côté du tendon du fléchisseur propre (6) encore garni de fibres charnues, il faut, pour décortiquer les os, rejeter en dehors les péroniers (4 et 5); en dedans, le nerf, les vaisseaux et les tendons fléchisseur commun (7) et jambier postérieur (8).

qu'il est inutile d'ouvrir, en dedans le paquet vasculo-nerveux, etc., qu'il faut respecter. Une fois arrivé sur le fond osseux, l'opérateur rejette et fait tenir en dehors ou en dedans les organes qu'il peut ménager. Simultanément il utilise les incisions de l'astragalectomie et fait subir au tibia et au péroné les abrasions nécessaires en s'efforçant de garder ou de refaire la fourche malléolaire.

Je vais maintenant parler de divers procédés nouveaux, sous le titre :

Résections larges des ostéo-arthrites.

α. — Hahn de Berlin (1881) et Bush (1882) (*Revue de chir.*, 1883), croyant les incisions latérales incapables de permettre un curage complet d'une articulation fongueuse et ne voulant pas recourir au procédé de Hueter qui incisait largement en avant, ont eu recours à l'incision en étrier. Il est possible que ce procédé ne soit pas déraisonnable quand on est obligé de tenter la conservation du pied malgré l'étendue des lésions dans les os du tarse et dans les gaines tendineuses. Une incision en sous-pied complétée avec la scie fait du talon un lambeau postérieur, le lambeau de Pirogoff, que l'on relève derrière la jambe pour mettre à jour les tendons, vaisseaux et nerfs rétro-malléolaires, pour les couper ou mieux les dégainer et les luxer si l'on peut. On fléchit alors l'avant-pied devant le tibia et l'on résèque ce que l'on veut de la jambe et du tarse. Le pied est ensuite rétabli par des sutures osseuses et charnues.

β. — J. Reverdin, se rencontrant avec Kocher, a fait connaître au Congrès français de chirurgie de 1885 le procédé suivant à peine modifié depuis : il attaque par une *incision postéro-externe* sensiblement horizontale qui divise le tendon d'Achille et les deux péroniers. Cela rend facile le renversement du pied en dedans après la désarticulation péronéo-astragalienne, l'examen et l'extirpation de l'astragale, des malléoles, etc. 1° L'incision part horizontale du bord interne du tendon d'Achille, rase la pointe péronière et devient un peu ascendante pour aboutir dans l'intervalle des tendons péronier antérieur et extenseur du cinquième orteil. — 2° Section du tendon d'Achille, des péroniers, des ligaments articulaires superficiels. — 3° La rugine ayant détaché les ligaments péronéo-astragaliens postérieur et antérieur, puis les fibres astragalo-scaphoïdiennes externes, le pied peut être renversé en dedans avec assez de prudence pour ne pas déchirer la peau postéro-interne, qu'il vaut mieux débrider par une incision cutanée ascendante. Le renversement progressif du pied montre la poulie puis la face interne de l'astragale, dont la rugine détache les ligaments tibiaux et scaphoïdiens. — 4° Section du ligament interosseux calcanéo-astragalien. — 5° Prise du col de l'astragale par le davier, extraction. — 6° Examen, dénudation et résection des malléoles, etc. — 7° Suture facultative des tendons.

Cette longue incision externe, horizontale et unique, qui divise les tendons péroniers, est surtout une incision d'exploration très commode, quoiqu'elle réserve la possibilité de faire une amputation Pasquier-Le Fort.

une résection de Mikulicz, etc. Elle est bien suffisante pour extraire l'astragale et travailler les malléoles. Mais pour l'extraction du calcanéum il faut, dans le prolongement du bord externe du tendon d'Achille, abaisser une seconde incision de trois centimètres qui fait des téguments calcanéens externes un lambeau ou volet mobile triangulaire.

γ. — Notre Berger a employé l'incision cutanée horizontale externe de Reverdin en la complétant par une autre de cinq à six centimètres, qui descend dans l'axe même du péroné. Avec deux pareils lambeaux, la commodité est extrême pour réséquer la malléole péronière et, par suite, pour voir dans l'articulation, pour extraire l'astragale, luxer le tibia et le scier, enfin pour faire ce que l'on veut du calcanéum et du tarse antérieur. Tout en respectant les tendons, on arrive même à scier les os comme Mikulicz. Reste l'exubérance des parties molles.

Le lecteur se souvient qu'avec l'incision que je préconise pour l'extirpation du calcanéum, on arrive également à faire tout ce que l'on veut de l'arrière-pied et du bas de la jambe sans couper les péroniers.

δ. — Mikulicz, après Wladimiroff, a fait bien plus et a trouvé des imitateurs déjà nombreux, même pour certains cas traumatiques où le talon était détruit. Sa résection emporte à la fois le squelette et les parties molles du talon. La scie divise le tarse à travers le scaphoïde et le cuboïde, les os de la jambe à plusieurs centimètres au-dessus de l'articulation. La section scapho-cuboïdienne étant adaptée à la section tibio-péronière, l'avant-pied se trouve tout à fait dans le prolongement de la jambe. Le sujet, de plantigrade, est devenu *digitigrade*; aussi faut-il que les orteils soient portés et maintenus dans la déflexion forcée (flexion dorsale à angle droit ou à peu près).

Quant aux parties molles, voici ce qu'on enlève : en longueur, du niveau ou peu s'en faut, de la section osseuse jambière jusqu'à la section tarsienne; en largeur, d'un bord malléolaire postérieur à l'autre et d'un bord du pied à l'autre. Il ne reste plus que les téguments, tendons, vaisseaux et nerfs de la face dorsale du cou-de-pied. Néanmoins la gangrène est exceptionnelle; le pli disgracieux de ce pont de parties molles antérieures, le bouffant produit par l'adaptation des os, diminue considérablement à la longue. Il peut même ne pas être primitivement très marqué.

L'opération se résume encore ainsi : deux incisions latérales et deux transversales, les unes et les autres jusqu'aux os à travers tendons, nerfs et vaisseaux : désarticulation en arrière, toilette et sciage.

Il me semble que les deux incisions latérales doivent commencer derrière les bords malléolaires postérieurs un peu au-dessus du niveau de l'interligne; qu'elles doivent descendre concaves comme l'avant du cou-de-pied et s'arrêter sur les bords plantaires, l'interne devant la tubérosité du scaphoïde, l'externe derrière la tubérosité du cinquième métatarsien.

La coupe plantaire transverse marche ensuite à fond du scaphoïde au cuboïde; la coupe transverse rétro-jambière d'un bord malléolaire à l'autre, à mon avis un peu au-dessus de l'interligne, car pour que le membre digitigrade soit, ce qui est désirable, moins long que le membre sain, il faut enlever deux doigts au moins du squelette jambier. C'est un calcul à faire après mensuration, puisque cela diffère beaucoup, suivant que le pied est plat ou creux, les métatarsiens longs ou courts.

Quand les incisions sont faites, on rabat un peu la masse charnue sus-calcanéenne et, grâce à la flexion forcée du pied, on désarticule en arrière. Passant par-dessus l'astragale, on en sépare attentivement, ainsi que de la grosse apophyse calcanéenne, la face profonde du pont charnu vasculaire conservé en avant. Arrivé à l'interligne de Chopart, on l'ouvre et

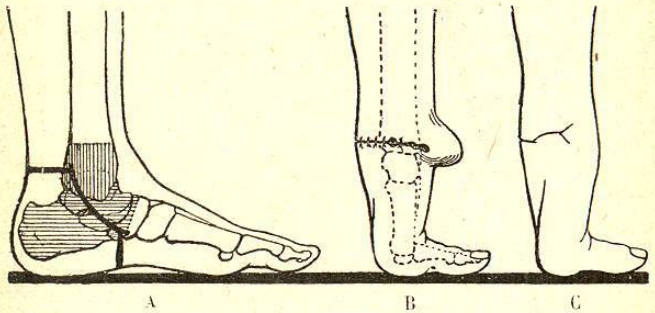

Fig. 729. — Opération de Mikulicz, pied gauche. Vue interne. — A. Incision des parties molles et parties osseuses à enlever. — B. Adaptation de l'avant-pied immédiatement après la résection. — C. Membre cicatrisé.

l'on jette d'un bloc : astragale, calcanéum et parties molles qui les englobent en arrière et en dessous.

Après avoir examiné le scaphoïde et le cuboïde, on en dénude les faces dorsale et plantaire dans l'étendue suffisante pour les scier tous deux à la fois, d'un trait perpendiculaire et au plan du métatarse et à la direction des métatarsiens.

Sachant par le calcul quelle est la longueur du tibia à enlever, la toilette des malléoles est faite jusqu'à la hauteur voulue et la scie appliquée.

On lie ce qui saigne, la tibiale postérieure d'abord, si ce n'est déjà fait, etc. Les os rapprochés peuvent être maintenus par des sutures osseuses ou péri-osseuses. Cela les empêche de se déplacer pendant l'application de l'appareil contentif rigide extérieur.

Il paraît bon de forcer les orteils avant la fin du sommeil anesthésique, et de les maintenir ensuite dans la déflexion dorsale. Toutefois, un massage ultérieur s'est montré suffisant, dit-on.

Dans la crainte de voir se produire des ulcérations sous les têtes métatarsiennes, l'idée est venue de poursuivre dans la plante les branches coupées du nerf tibial postérieur pour les suturer avec le tronc divisé derrière la malléole. J'ai réussi à opérer sans couper l'artère ni le nerf tibial postérieur. C'est laid et difficile. Il est toutefois possible de luxer en dedans nerf et vaisseaux et de les garder couverts par le bord du pont cutané antérieur. Il faut pour cela que l'incision latérale interne descende verticalement derrière la malléole jusque sous le talon, où elle se continue avec l'incision plantaire transversale, reportée assez loin en arrière pour se trouver derrière l'origine et le trajet des vaisseaux et nerfs plantaires externes. Gardant ainsi trop de chairs sous le pied, il faudrait compenser derrière la jambe, c'est-à-dire couper en travers un peu plus haut que d'habitude. La désarticulation et l'ablation du bloc calcanéo-astragalien se feraient par la voie postéro-externe, ainsi que le sciage tarsien.

ε. — Une incision longitudinale sur chacun des bords du pied; deux incisions dossières, l'une sur les têtes de l'astragale et du calcanéum, l'autre sur les bases des métatarsiens; deux traits de scie transversaux au niveau de ces dernières : voilà comment on peut enlever tout le squelette tarsien antérieur et même plus, puisque l'astragale et le calcanéum d'une part, les métatarsiens d'autre part sont rognés. Voyez d'ici le bourrelet que fait la semelle charnue plantaire quand les os antérieurs sont poussés au contact des postérieurs. C'est l'opération de Link, l'envers du Wladimiroff, mais avec avant-pied resté horizontal.

Ce n'est pas mon rôle de raconter tout ce qu'il a été imaginé d'opérations partielles contre les pieds bots et encore moins contre les mauvaises ostéo-arthrites tarsiennes. Aussi bien y aurais-je quelque répugnance : on est si vite guéri et l'on marche si facilement sur son moignon après une amputation bien faite!

Arthrodèse tibio-tarsienne.

Voici deux cas bien différents :

1° Un enfant, par suite d'atrophie musculaire, a le pied ballant : il faudrait le lui ankyloser à *angle droit* sur la jambe en soudant l'astragale sous le tibia et le calcanéum sous l'astragale (arthrodèse de flexion).

2° Un adolescent approchant du terme de sa croissance, après avoir subi longtemps auparavant une résection du genou large, ultra-épiphysaire, a l'une de ses jambes de 10 à 15 centimètres plus courte que l'autre. Il porte une chaussure à talon surélevé qui a donné à son pied des habitudes d'équinisme mais d'équinisme insuffisant qu'on voudrait pouvoir augmenter et fixer par une simple ankylose tibio-astragalienne en *extension forcée*.

Il n'est pas facile de réaliser ces programmes avec les curettes, gouges, cuillères et rugines ordinaires : cependant le succès a couronné des opérations qui n'avaient été qu'ébauchées à l'aide de cet outillage imparfait.

Pour l'arthrodèse d'extension équine, je propose un procédé qui est d'une simplicité extrême. Mais je n'en puis dire autant de l'arthrodèse de flexion, quoique j'ai tâté les quatre points cardinaux de l'articulation, avec tous les instruments, par voies larges et par voies étroites (c'est en avant qu'a attaqué Godefroy pour enraidir le moignon de Chopart qu'il taillait). Rœrsch mis à part, je n'ai pas profité de mes rapports avec les auteurs.

J'estime que si l'on veut réussir il faut faire bien et mettre en contact de *larges* surfaces osseuses *congruentes* et *vives*. Le ciseau mince affûté en ciseau de menuisier peut seul les créer. Il donne au chirurgien qui a des mains, la puissance, la rapidité, la perfection, la facilité, pourvu que les os qu'il doit tailler soient appuyés sur un *sachet de sable où ils se fixent dans leur empreinte*, comme sur un billot, comme dans un étau.

Il faut des lames de 20, 30 et 40 millimètres de largeur, minces, 1mm 1/2 au plus, et restant minces sur 4 centimètres de long, affûtées d'un seul côté, afin d'avoir un tranchant aussi solide que celui des énormes coins vulgairement employés et qui coupent les os comme ils *couperaient* du sucre.

C'est avec le plat du ciseau mince à biseau unique que l'on fait des surfaces planes : toujours il faut tourner le biseau du côté du copeau.

Si vous n'êtes pas sûr de votre gauche et craignez qu'elle ne laisse le ciseau dépasser le but, pincez la lame sur la limite de la pénétration estimée nécessaire, entre les mors gantés de caoutchouc adhésif d'une pince hémostatique.

Vous avez les instruments utiles dans toutes les résections; et vous connaissez les deux attaques interne et externe de l'extirpation de l'astragale, celle-là pour diviser le ligament tibio-astragalien postérieur. Il faut vous les remémorer.

Car pour aplanir le bout du tibia complètement, c'est-à-dire faire de l'angle arrondi tibio-malléolaire un angle véritable, deux coups d'un large ciseau sont à mon avis nécessaires, quoique Berger pense qu'on peut se dispenser du premier : l'un antérieur, sagittal, rasant la face interne de a malléole et fendant au moins 10 millimètres du corps de l'os, au risque peu dangereux et presque désiré de faire éclater la base malléolaire; l'autre externe, donné après section et luxation temporaire de la malléole péronière, coup transversal horizontal, abrasant le plateau articulaire qui couvre la poulie et rejoignant le premier trait, pour équarrir la mortaise et faire tomber ledit plateau d'une seule pièce.

A et *A'*. — Le premier coup de ciseau, l'interne, antérieur, vertical, sagittal, est le *premier temps commun* aux deux espèces d'arthrodèse.

On fait sur l'interligne antérieur astragalo-malléolaire interne une incision verticale de 3 centimètres dont un sur le tibia; on ouvre la capsule :

après avoir estimé les dimensions antéro-postérieures de l'os et limité la pénétration du ciseau en conséquence ; on applique le tranchant verticalement sur l'interligne et un peu sur le tibia, dans toute l'étendue de l'incision si la lame est large de 30 millimètres. Celle-ci, ayant son plat tourné vers la malléole, ne fait guère qu'attaquer l'angle tibio-malléolaire ; cependant elle dédole une partie du cartilage et divise, dans la profondeur, le gros ligament tibio-astragalien postérieur. Couper ce ligament et préparer l'équarrissage de l'angle tibio-malléolaire sont les deux buts à atteindre, dût-on s'y reprendre à plusieurs fois, ce qui arrive inévitablement avec une lame trop étroite.

Ce temps s'exécute facilement moyennant que la face postérieure du tibia soit bien appuyée sur le coussin, le pied vertical et en position moyenne, ni fléchi, ni étendu, le ciseau tenu ferme dressé dans le plan sagittal et frappé d'aplomb.

La plaie étant protégée, immédiatement fermée si vous voulez, transportez l'attaque du côté externe pour y faire *B* ou *B'*.

L'incision doit y découvrir la malléole péronière et *toute la largeur* du tibia. Le champ libre est suffisant : entre les tendons péroniers latéraux qui sont derrière la malléole et le faisceau du m. extenseur commun appelé péronier antérieur (fig. 670, p. 823).

B. — Arthrodèse d'extension, ankylose équine. — Une incision transversale croisant la malléole externe au niveau de la poulie, excédant à peine l'épaisseur du tibia, en avant comme en arrière, et transformée en ⊢⊣ par une courte fente longitudinale à chaque bout, me semble ce qu'il y a de plus commode. Toute incision est bonne, qui permet de dépérioster sans gêne les bords antérieur et postérieur du plateau tibial, de les découvrir ensuite pour l'engagement d'un ciseau un peu plus large que l'os et le débordant dans les deux sens.

Ayant couché et imprimé la face interne de la jambe sur le coussin de sable, vous faites tenir le pied en extension-abduction, c'est-à-dire dans le même plan horizontal que la jambe, pour : inciser les téguments — découvrir les os — estimer l'angle du coin osseux à tailler, suivant le degré d'allongement désiré, — enlever les parties de ce coin appartenant au péroné et à l'astragale (fig. 730). Ultérieurement l'attitude sera modifiée.

Vous inciserez donc la peau en travers de la malléole, au niveau et dans le sens oblique vers le talon de la partie postérieure de la trochlée que couvre le tibia. Cette incision ayant 4 centimètres, dépassera les bords du péroné peu en arrière, davantage en avant, en sorte que la fente longitudinale postérieure soit à quelques millimètres seulement derrière le péroné et l'antérieure à un doigt devant le même os. Tout de suite vous pourrez donc ouvrir l'articulation dans l'angle antérieur tibio-péronier qui joue sur la lèvre externe de la trochlée. Cet angle sera votre point de dé-

part pour le trait oblique qui doit diviser malléole et partie postérieure d'astragale. Partez-en pour diviser le périoste que vous allez relever afin de découvrir le triangle à sacrifier. Derrière la base de ce triangle vous séparerez de l'os la gaine et les tendons que vous ferez fortement récliner. L'aide qui les écarte doit vous montrer le ligament péronéo-astragalien postérieur et la queue de l'astragale sous laquelle votre pointe tâtera l'interligne calcanéo-astragalien, car c'est le terme du trait de ciseau que vous allez donner, terme que vous devez dépasser, en entrant dans l'arrière-calcanéum, plutôt que de rester en deçà.

De deux coups de ciseau successifs, l'un descendant en arrière, l'autre légère-

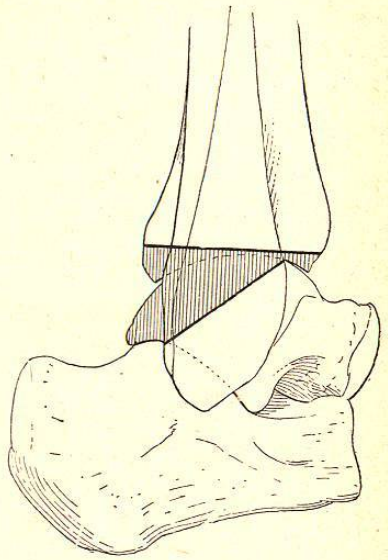

FIG. 730. — Arthrodèse tibio-tarsienne d'extension, ankylose équine ; résection cunéiforme du péroné, de la queue de l'astragale et du plateau tibial. Il suffirait de donner à la coupe supérieure des os plus d'obliquité ascendante en arrière pour augmenter l'équinisme et par conséquent l'allongement du membre.

ment ascendant dans le même sens, faites d'abord sauter ce coin malléolaire tracé et dénudé : vous aurez sous les yeux et le petit segment trochléen postérieur et tout le bord du plateau tibial.

Sans desserrer l'articulation, c'est-à-dire sans changer l'attitude du membre, appliquez le ciseau sur l'astragale à ras du fragment malléolaire conservé, et frappez jusqu'à ce que la partie postérieure de la trochlée devienne mobile et puisse être extirpée avec une pince et des ciseaux : elle doit tenir un peu en arrière et en dedans. Vous venez d'être obligé de renverser le pied ; l'articulation est beante, vous voyez si l'astragale est bien taillé, et le rectifiez au besoin. N'oubliez pas que le plat du ciseau seul peut faire ou corriger une surface plane de quelque dimension. Croyez-vous trop peu étendue d'avant en arrière la surface vive que vous venez de créer ? Prolongez-la par une encoche au calcanéum dans laquelle le bord tibial postérieur viendra s'appuyer et s'adosser.

Avant d'attaquer le tibia, il faut en préparer le plateau en dépériostant ses bords antérieur et postérieur, celui-ci sur une hauteur assez grande.

Il faut ensuite placer deux écarteurs et employer un ciseau plus large que l'os. Cependant si l'on cède à la tentation de n'aviver que les 4/5 postérieurs au lieu du plateau tout entier, l'écarteur antérieur devient inutile et le ciseau peut être moins large.

En tout cas, la jambe reste horizontale et appuyée, le ciseau a, comme toujours, le plat tourné vers la surface à créer, le biseau vers le copeau à enlever ; il est tenu et maintenu droit, depuis le premier jusqu'au der-

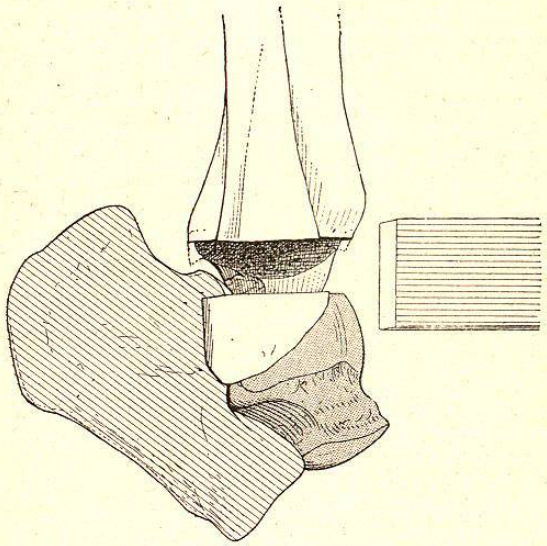

Fig. 731. — Arthrodèse d'extension par résection cunéiforme. Os tenus à distance montrant par l'attitude du calcanéum et de l'astragale l'équinisme produit, et comment la partie tibiale de la mortaise a été équarrie par les deux coups de ciseau perpendiculaires l'un à l'autre. Le ciseau représenté, l'est pour la direction du premier coup.

nier coup de maillet qui se trouve donné lorsque le tranchant, ayant atteint la coupe sagittale du début, fait sauter le plateau et montre l'angle tibio-malléolaire parfaitement équarri (fig. 731).

Voyez si les surfaces peuvent s'adapter, c'est-à-dire si le tibia descend de lui-même sur l'astragale. S'il ne le fait, allez avec la rugine courbe, à la face interne de l'astragale, couper quelques fibres maladroitement épargnées par le coup de ciseau initial.

L'adaptation ne vous donne-t-elle pas le degré d'équinisme désiré ? Sans déviation latérale ? Corrigez votre travail. Établissez le contact absolu des surfaces vives créées et maintenez-le : l'ankylose osseuse est à ce prix.

B'. — Arthrodèse de flexion. — Pour le pied ballant paralytique l'ankylose tibio-astragalienne ne suffirait pas. Il faut en outre fixer le calcanéum. Cet os ne se mouvant qu'en dehors, empêcher son virage, la marche en avant de sa face externe, est le but. On y arrive en avivant la face externe de l'astragale pour y souder la

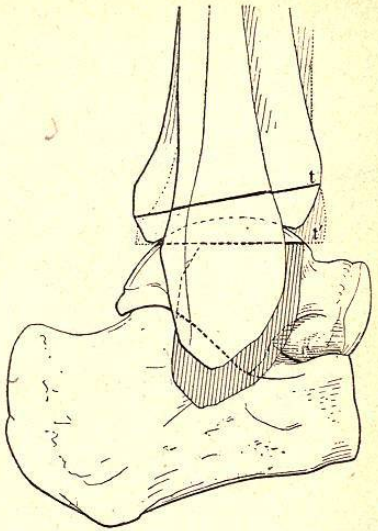

Fig. 732. — Arthrodèse tibio-tarsienne devant fixer le pied ballant en flexion.

La malléole externe coupée une seule fois suivant la ligne *t* descendra se placer obliquement comme elle est représentée ombrée ; sa pointe sera calée dans une encoche du calcanéum, sa face interne avivée ankylosée au flanc avivé de l'astragale.

Après résection du segment antérieur de la trochlée et du plateau tibial, de ce qui est compris entre les lignes *t* et *t'*, le squelette jambier descendra de *t* en *t'* s'appuyer sur les coupes de l'astragale et de la malléole inclinée en position grise.

malléole externe également avivée, après avoir pris le soin capital d'en caler la pointe dans une encoche faite au calcanéum placé et maintenu reculé au maximum (fig. 732).

Encore une fois : si vous n'appuyez pas les os sur un coussin pesant, non élastique mais pourtant dépressible, vous ne pourrez y faire entrer les meilleurs ciseaux, à moins que, frappant quelques grands coups de dépit, vous ne traversiez jusqu'aux mains qui tiennent ce pied volant. D'autre part, même sur un appui, on ne fait, avec des instruments défectueux, que des surfaces incongruentes et mal avivées.

L'incision en ⊢⊣ qui vient de nous servir ne serait commode qu'à la condition d'allonger en bas le jambage antérieur.

Le lambeau fortement convexe en avant, ayant sa base-charnière derrière le bord postérieur de la malléole externe, longue de 6 centimètres dont un au-dessous de la pointe, me paraît recommandable.

Après avoir découvert l'angle tibio-péronier antérieur de l'interligne, on incise la capsule tibio-astragalienne antérieure et les ligaments qui attachent le bord antérieur de la malléole au tibia et à l'astragale. La vue de l'interligne permet d'estimer le lieu où il convient de couper les os de la jambe, le péroné en premier lieu. On y applique le ciseau suivant une ligne légèrement oblique en bas et en arrière (*t*, fig. 732).

Le davier saisit la malléole et la renverse en arrière aidé par le bistouri, car elle garde quelques attaches au tibia, peut-être même à l'astragale. Lorsque le renversement est à moitié produit, on est obligé de ressaisir la malléole par en haut (fig. 733) pour terminer et réussir à bien éclairer les os qu'il s'agit maintenant de tailler.

Ce sera d'abord la partie antérieure du dessus de la poulie astragalienne que l'on transformera en surface osseuse vive parfaitement horizontale moyennant que l'on fasse tenir horizontalement sur le coussin de sable la jambe et le pied, celui-ci fléchi à angle droit, et que l'on tienne le ciseau parfaitement vertical.

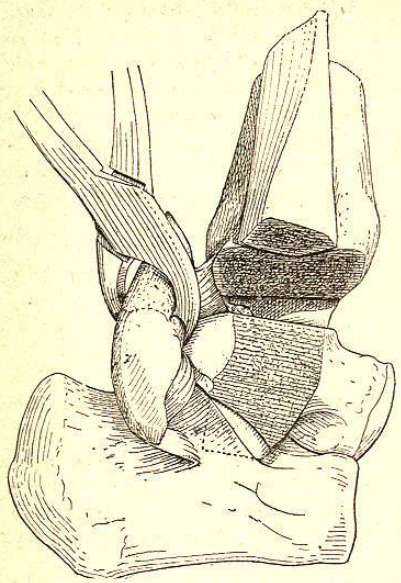

Fig. 733. — Arthrodèse pour ankyloser l'astragale au bout du tibia et fixer le calcanéum sous l'astragale. La malléole écartée n'a pas encore été avivée, l'encoche à faire au calcanéum n'est qu'indiquée par deux traits pointillés. Mais la mortaise est équarrie, la trochlée aplanie et l'apophyse externe de l'astragale sapée verticalement, attendant la malléole qui y sera rappliquée après avivement.

Ce sera ensuite le bout du tibia, mais non sans avoir détaché de ses bords, notamment de l'antérieur, la capsule et le périoste. Cet os sera divisé à ras de la coupe du péroné et le ciseau pénétrera jusqu'à son premier passage sagittal, dans l'angle tibio-malléolaire interne.

Voilà pour l'ankylose tibio-astragalienne.

Voici pour la fixation du calcanéum.

Renversez le pied en dedans, appuyez-en la plante sur le coussin et aplanissez d'un coup de ciseau la face externe de l'astragale. En fait vous n'enlèverez pas tout le cartilage, la partie postérieure sera respectée. Mais la partie basse que l'on appelle le pied ou l'apophyse externe de l'os sautera sur une épaisseur de 5 à 8 millimètres montrant à nu la partie du cartilage calcanéen qui glissait sous lui. C'est là qu'il faut tout de suite faire une encoche pour la pointe du péroné : deux coups de ciseau suffisent. On peut se borner à luxer en bas et en arrière un copeau détaché à la gouge.

Enfin, la jambe étant recouchée sur sa face interne, vous ferez tenir la malléole de champ entre les mors non serrés du davier, comme un os entre les pattes d'un chien, et vous la fendrez, la dédoublerez au ciseau, ayant comme appui l'astragale et le calcanéum. Débarrassé de son cartilage, aminci et aplani, le fragment malléolaire s'adaptera bien à l'astragale, à l'encoche du calcanéum et à la coupe des os de la jambe. Il n'a pas perdu un coin de substance comme l'astragale et le tibia. Il se place donc un peu obliquement (fig. 732) et se trouve assez long pour s'arc-bouter dans l'encoche du calcanéum et maintenir cet os, l'empêcher de virer en avant et en dedans. On a soin de tenir le pied dans l'abduction pendant la plantation de la cheville aseptique qui cloue la malléole au flanc de l'astragale.

On obtient ainsi un contact parfait et facile à maintenir, de toutes les surfaces que l'on désire ankyloser.

ARTICLE III

RÉSECTION DU GENOU

Cette opération a longtemps répugné aux chirurgiens français : la pyohémie emportait presque tous les opérés.

Non seulement on redoutait les suites des résections traumatiques, mais on hésitait même à redresser un membre ankylosé en pratiquant l'ostéotomie cunéiforme. Et dans les tumeurs blanches, quand on recourait à la résection, ce n'était le plus souvent qu'après avoir compromis le succès par une excessive temporisation.

En 1820, Percy et Laurent, traitant de la résection du genou (*Dict. des sc. méd.*, XLVIII), écrivent : « Les exemples de Park, de MM. Moreau et du professeur Roux, ne doivent point trouver d'imitateurs. »

De 1820 à 1850, les Français s'abstiennent ; les Anglais hésitent ; les Allemands seuls ne se découragent pas, malgré les résultats.

W. Fergusson, dont la première opération date de 1850, est le véritable restaurateur de la résection du genou. Il entraîne ses compatriotes : Jones, Mackensie, Humphry, Butcher, Erichsen, Pemberton, Henri Smith, Price Edwards, et l'Américain Hodges (*Excision of joints*, Boston, 1861). En dix ans il se pratique 200 résections du genou, la plupart de la main des Anglais, et Le Fort fait connaître leurs travaux à la Société de Chirurgie française par un mémoire écrit en 1859. Une nouvelle période dans l'histoire de la résection du genou et du traitement des tumeurs blanches s'est ouverte avec la vulgarisation de la méthode antiseptique. Trois cents fois J. Lucas-Championnière a réussi !

La mortalité étant aujourd'hui à peu près nulle, les indications se sont notablement étendues. Dans l'enfance, les bons résultats du traitement conservateur et la difficulté qu'il y a à ménager les cartilages d'accroissement doivent rendre le chirurgien très circonspect. Mais, plus tard et chez