Le davier saisit la malléole et la renverse en arrière aidé par le bistouri, car elle garde quelques attaches au tibia, peut-être même à l'astragale. Lorsque le renversement est à moitié produit, on est obligé de ressaisir la malléole par en haut (fig. 733) pour terminer et réussir à bien éclairer les os qu'il s'agit maintenant de tailler.

Ce sera d'abord la partie antérieure du dessus de la poulie astragalienne que l'on transformera en surface osseuse vive parfaitement horizontale moyennant que l'on fasse tenir horizontalement sur le coussin de sable la jambe et le pied, celui-ci fléchi à angle droit, et que l'on tienne le ciseau parfaitement vertical.

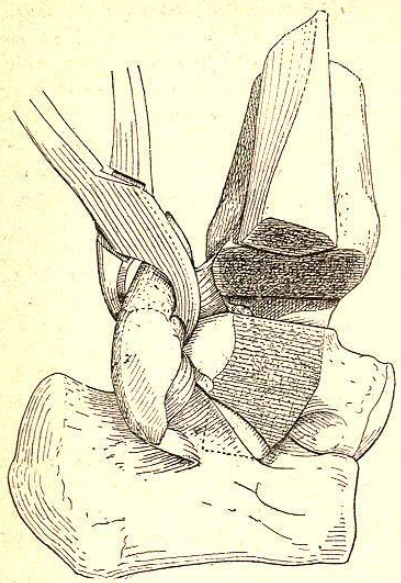

Fig. 733. — Arthrodèse pour ankyloser l'astragale au bout du tibia et fixer le calcanéum sous l'astragale. La malléole écartée n'a pas encore été avivée, l'encoche à faire au calcanéum n'est qu'indiquée par deux traits pointillés. Mais la mortaise est équarrie, la trochlée aplanie et l'apophyse externe de l'astragale sapée verticalement, attendant la malléole qui y sera rappliquée après avivement.

Ce sera ensuite le bout du tibia, mais non sans avoir détaché de ses bords, notamment de l'antérieur, la capsule et le périoste. Cet os sera divisé à ras de la coupe du péroné et le ciseau pénétrera jusqu'à son premier passage sagittal, dans l'angle tibio-malléolaire interne.

Voilà pour l'ankylose tibio-astragalienne.

Voici pour la fixation du calcanéum.

Renversez le pied en dedans, appuyez-en la plante sur le coussin et aplanissez d'un coup de ciseau la face externe de l'astragale. En fait vous n'enlèverez pas tout le cartilage, la partie postérieure sera respectée. Mais la partie basse que l'on appelle le pied ou l'apophyse externe de l'os sautera sur une épaisseur de 5 à 8 millimètres montrant à nu la partie du cartilage calcanéen qui glissait sous lui. C'est là qu'il faut tout de suite faire une encoche pour la pointe du péroné : deux coups de ciseau suffisent. On peut se borner à luxer en bas et en arrière un copeau détaché à la gouge.

Enfin, la jambe étant recouchée sur sa face interne, vous ferez tenir la malléole de champ entre les mors non serrés du davier, comme un os entre les pattes d'un chien, et vous la fendrez, la dédoublerez au ciseau, ayant comme appui l'astragale et le calcanéum. Débarrassé de son cartilage, aminci et aplani, le fragment malléolaire s'adaptera bien à l'astragale, à l'encoche du calcanéum et à la coupe des os de la jambe. Il n'a pas perdu un coin de substance comme l'astragale et le tibia. Il se place donc un peu obliquement (fig. 732) et se trouve assez long pour s'arc-bouter dans l'encoche du calcanéum et maintenir cet os, l'empêcher de virer en avant et en dedans. On a soin de tenir le pied dans l'abduction pendant la plantation de la cheville aseptique qui cloue la malléole au flanc de l'astragale.

On obtient ainsi un contact parfait et facile à maintenir, de toutes les surfaces que l'on désire ankyloser.

ARTICLE III

RÉSECTION DU GENOU

Cette opération a longtemps répugné aux chirurgiens français : la pyohémie emportait presque tous les opérés.

Non seulement on redoutait les suites des résections traumatiques, mais on hésitait même à redresser un membre ankylosé en pratiquant l'ostéotomie cunéiforme. Et dans les tumeurs blanches, quand on recourait à la résection, ce n'était le plus souvent qu'après avoir compromis le succès par une excessive temporisation.

En 1820, Percy et Laurent, traitant de la résection du genou (*Dict. des sc. méd.*, XLVIII), écrivent : « Les exemples de Park, de MM. Moreau et du professeur Roux, ne doivent point trouver d'imitateurs. »

De 1820 à 1850, les Français s'abstiennent ; les Anglais hésitent ; les Allemands seuls ne se découragent pas, malgré les résultats.

W. Fergusson, dont la première opération date de 1850, est le véritable restaurateur de la résection du genou. Il entraîne ses compatriotes : Jones, Mackensie, Humphry, Butcher, Erichsen, Pemberton, Henri Smith, Price Edwards, et l'Américain Hodges (*Excision of joints*, Boston, 1861). En dix ans il se pratique 200 résections du genou, la plupart de la main des Anglais, et Le Fort fait connaître leurs travaux à la Société de Chirurgie française par un mémoire écrit en 1859. Une nouvelle période dans l'histoire de la résection du genou et du traitement des tumeurs blanches s'est ouverte avec la vulgarisation de la méthode antiseptique. Trois cents fois J. Lucas-Championnière a réussi !

La mortalité étant aujourd'hui à peu près nulle, les indications se sont notablement étendues. Dans l'enfance, les bons résultats du traitement conservateur et la difficulté qu'il y a à ménager les cartilages d'accroissement doivent rendre le chirurgien très circonspect. Mais, plus tard et chez

les adultes, dès que les lésions sont telles que la guérison ne puisse être obtenue sans ankylose, il vaut mieux recourir à la résection qui, presque sans risque, permet d'arriver plus sûrement et plus vite au même résultat.

Il y a quelques années à peine, on ne réséquait guère les gens âgés de plus de quarante ans. La sécurité opératoire croissante permet d'aller aujourd'hui bien au delà de cet âge. L'amputation est réservée aux cas presque désespérés où la grande étendue des lésions locales et les altérations des viscères interdisent toute tentative de conservation, exigeant en même temps qu'on réduise le traumatisme au minimum. D'ailleurs la discussion a aujourd'hui changé de base sans changer de motif. Ce n'est plus guère sur la valeur de l'amputation et de la résection que l'on discute, mais bien sur celle de la résection large, typique, radicale, et de la résection parcimonieuse (arthrectomie, synovectomie).

Pourtant, un membre inférieur impotent ne vaut pas une bonne jambe de bois, surtout quand il a été acheté au prix de longues années de traitement pendant lesquelles il a fallu porter un foyer infectieux, c'est-à-dire une menace de mort permanente.

La résection du genou réussit lorsqu'elle donne une *ankylose rectiligne sans raccourcissement considérable* : solidité, rectitude, longueur.

Je crois que le chirurgien ne doit pas consentir à enlever plus de dix centimètres ($0^m,10$) du squelette du genou chez un sujet ayant terminé sa croissance. Chez un jeune enfant, est-il permis de toucher aux épiphyses du tibia et du fémur? Oui certes, en certains cas, malgré la crainte des déformations consécutives très difficiles à éviter, pourvu qu'on puisse n'enlever que quelques millimètres de chaque os, et respecter à coup sûr les lames cartilagineuses d'accroissement.

Le squelette du genou d'un enfant de huit ans ne permet pas de scier plus d'un centimètre de tibia, ni plus d'un centimètre et demi de fémur, pour respecter sûrement les cartilages d'accroissement, pour rester en deçà de ces cartilages et faire ce qu'on appelle une résection *intra* ou *citra-épiphysaire*. Après la puberté et l'augmentation rapide de la taille, qui l'accompagne ordinairement, on peut enlever un centimètre et demi de tibia et deux centimètres et demi de fémur, sans compromettre la fin de l'accroissement physiologique (voy. fig. 734 et 735, p. 903).

La résection *ultra-épiphysaire*, celle qui porte des deux côtés au delà des cartilages, détruisant ainsi les organes principaux de grandissement du membre inférieur, doit être interdite avec d'autant plus de rigueur que le sujet est plus jeune, c'est-à-dire plus loin d'avoir atteint sa taille définitive.

L'enfant de huit ans pris pour exemple, qui perdrait le cartilage épiphysaire du tibia et celui du fémur, perdrait du premier chef un accroissement ultérieur de 6, 8, peut-être 10 centimètres, et du second chef 12, 15 et plus. Dans l'avenir, on serait tenté de se demander s'il ne convien-

drait pas, pour rétablir l'égalité approximative des jambes ou plutôt une inégalité tolérable, de réséquer un grand bout du fémur sain qui aurait grandi ou encore de rendre digitigrade le côté opéré, à la Mikulicz.

Lorsque, au cours d'une résection entreprise chez un enfant, on constate que les lésions s'étendent dans les diaphyses, au delà du cartilage d'accroissement, mais que cependant elles n'exigent pas l'amputation, il faut s'abstenir de faire une résection totale; on poursuit les foyers diaphysaires à la curette tranchante à travers le cartilage dont les fragments conservés peuvent rester fertiles. Cela malheureusement ne se réalise pas toujours au voisinage des foyers tuberculeux, la production osseuse est alors ou nulle ou irrégulière.

J'ai été heureux de lire que M. Felizet, dans son service de l'hôpital Tenon, faisait systématiquement des opérations méthodiques, même chez des enfants en bas âge.

Oui, il faut toujours scier ou trancher les deux os *correctement*, en deçà des cartilages, comme si cette résection intra-épiphysaire typique devait suffire. De fait, ne suffit-elle pas le plus souvent du côté du fémur? Par conséquent, c'est déjà une surface plane et bien orientée offerte au tibia.

Quant à cet os-ci, lors même qu'on est obligé de dénuder, de perforer son cartilage d'accroissement pour évider quelque foyer diaphysaire, il est bien rare qu'on ne puisse ménager la plus grande partie du pourtour osseux ou cartilagineux de la section plane primitive. C'est assez pour que l'adaptation des deux os produise la rectitude et permette quelques points de suture. Le drainage est-il nécessaire, on fait une ou plusieurs encoches au pourtour de l'épiphyse du tibia, du fémur même, et l'on ne néglige pas de perforer le tube compact diaphysaire à quelques centimètres de distance, lorsqu'on a extirpé un foyer profond.

La suite désirée de la résection du genou est l'ankylose en ligne droite, plutôt avec un peu de déflexion en avant que la moindre flexion en arrière complice redoutable de l'action pernicieuse des muscles fléchisseurs jambiers. Cependant, l'obtention d'une néarthrose ou d'une pseudarthrose serrée a séduit quelques élèves de Langenbeck. La pseudarthrose peut persister solide, malgré l'absence des ligaments croisés si puissants à l'état normal, et qui ne se reconstituent jamais; elle peut évoluer lentement vers l'ankylose, et c'est encore bien; malheureusement, elle peut aussi se laisser vaincre par les muscles fléchisseurs et permettre à la jambe de se fixer dans la flexion avec abduction et rotation en dehors, principalement du fait du puissant muscle biceps. Un pareil résultat est bien inférieur à celui que donne la rigidité absolue.

L'ankylose elle-même n'est point toujours exclusive de cette déformation : chez les enfants, lorsque les cartilages d'accroissement ont été conservés, si l'ankylose n'a pas été établie parfaitement rectiligne ou mieux encore avec quelques degrés de déflexion antérieure; si un léger degré de flexion a

été malencontreusement toléré; si des attelles rigides n'ont pas été portées nuit et jour pendant des années, jusqu'après la soudure des épiphyses, cela donne prise à l'action incessante des muscles fléchisseurs, action qui, compressive du bord postérieur des cartilages d'accroissement, dépressive de leur bord antérieur, fait marcher la production osseuse plus vite en avant qu'en arrière et couder le genou, particulièrement au niveau du cartilage fémoral interdiaphyso-épiphysaire sus-condylien.

Mais, ordinairement, en dehors du jeune âge, l'ankylose rectiligne et solide reste solide et rectiligne, indolente et puissante. On surveille cependant les premiers mois qui suivent la consolidation, chez l'adulte; toutes les années jusqu'après la puberté, chez l'enfant qui ne peut se passer d'un appareil tuteur permanent. Ce n'est rien s'il ne faut lutter que contre la flexion. Cela devient difficile et dispendieux quand la jambe tourne et se luxe en dehors, car il faut que l'appareil remonte jusqu'au bassin pour saisir et fixer le fémur, descende jusqu'au pied pour imprimer à la jambe la contre-rotation nécessaire.

Le raccourcissement, quand il ne dépasse pas 10 centimètres, est assez facilement corrigé, tant par l'inclinaison compensatrice du bassin que par l'extension du pied et l'exhaussement du talon de la chaussure. Le sujet marche plus facilement ou, comme on dit, fauche moins et plus librement qu'un ankylosé ordinaire dont le membre n'a subi aucun raccourcissement.

Puisque l'ankylose est désirable et la mobilité redoutable, la conservation de tous les tissus ostéogènes *sains* et de tous les *moyens d'union* périphériques est recommandable.

C'est un premier point.

Le second consiste à *bien scier*.

Le troisième, à *maintenir les surfaces* de section en rapport et le membre *rectiligne et immobile*.

Bien scier, chez les jeunes enfants *bien couper*, c'est créer deux surfaces qui, appliquées l'une à l'autre, placent la jambe dans la rectitude. Il faut de l'exercice. Encore ne réussit-on pas toujours à diriger la lame comme il convient : dans le sens transversal *parallèlement à l'interligne* (le genou étant supposé bien conformé et pas du tout valgum), dans le sens antéro-postérieur *perpendiculairement aux deux os*.

A vrai dire, les plans de section pourraient être légèrement obliques, pourvu qu'ils fussent parallèles après redressement du membre : l'obliquité ascendante d'avant en arrière est mauvaise; descendante d'avant en arrière, mais très légère, elle est bonne. La première favorise la tendance qu'a le fémur à chevaucher le tibia en avant. La seconde contrarie ce déplacement dû aux muscles fléchisseurs de la jambe et que même la pointe de Malgaigne eut quelquefois du mal à vaincre.

Donc, le sciage prend dans la résection du genou une importance

exceptionnelle. Il faut scier bien et enlever le moins possible, afin de créer de larges surfaces, de restreindre le raccourcissement et, chez le

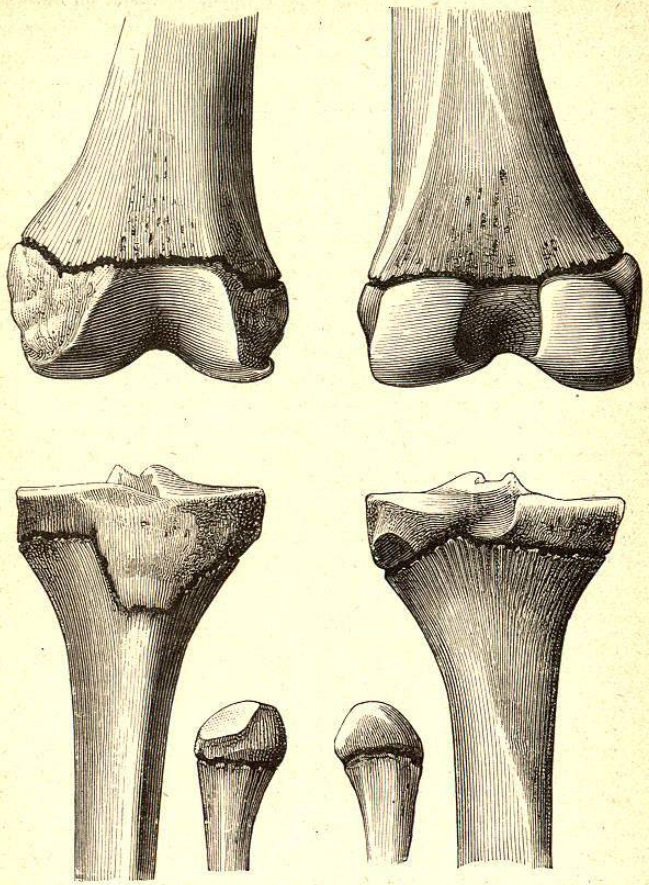

Fig. 734. — Vue antérieure des épiphyses du genou; sujet bien développé de dix-sept ans et demi (demi-nature).

Fig. 735. — Vue postérieure des épiphyses du genou; sujet bien développé de dix-sept ans et demi (demi-nature).

jeune, de respecter les cartilages épiphysaires d'accroissement. Je ne vous conseille pas de vous exercer à faire des tenons et des mortaises, déclarez-vous satisfait et fier le jour où vous aurez fait des sections planes donnant du premier coup une rectitude parfaite.

Rien n'est facile comme de découvrir et d'exposer les extrémités articulaires du genou; les scier exige du coup d'œil et de la main; les affronter et les maintenir demande une vigilance de tous les jours jusqu'à la complète constitution de l'ankylose.

La suture osseuse rend des services dans les résections traumatiques, ou, pour mieux dire, dans tous les cas où l'extérieur des os est assez dur pour résister à la striction du fil, ne fût-ce que pendant la pose du premier

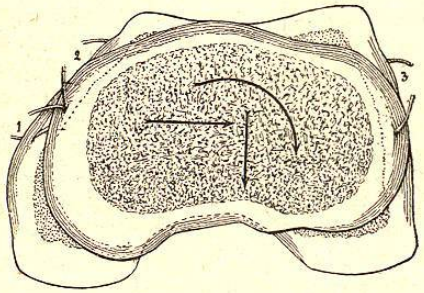

Fig. 736. — Le fémur et le tibia gauches d'un jeune enfant coupés à travers leurs plateaux épiphysaires et adaptés l'un à l'autre.

Trois flèches indiquent en quel sens le tibia tend à se déplacer : en arrière, en dehors, enfin par rotation de sa partie externe en arrière.

Les fils passés pour les sutures sont tous obliques : 1 et 2 combattent le déplacement en dehors, 2 et 3 le déplacement en arrière, enfin 1 et 3 la rotation.

appareil. Il ne faut guère compter sur la suture que pour empêcher le déplacement en épaisseur de prendre de l'importance. La déformation angulaire par flexion et rotation de la jambe ne peut être sûrement évitée qu'au moyen d'un appareil rigide maintenant la cuisse et la jambe dans la rectitude immuable, immobilisant même la cuisse sur le bassin et descendant jusqu'au pied pour l'immobiliser sur la jambe et par lui empêcher celle-ci de tourner.

De même qu'après la résection du coude le chirurgien doit surveiller le fonctionnement du poignet et des doigts, de même il veillera ici à maintenir ou à rétablir le pied à angle droit sur la jambe, les orteils souples et en bonne position.

L'articulation du genou est formée par trois os : le fémur, la rotule et le tibia. Le péroné n'en fait pas partie, et la résection ne l'intéresse ordinairement pas. La rotule ne sert plus à rien après l'ankylose. Elle a été reconnue gênante pour la guérison : saine ou malade, presque tous les chirurgiens l'enlèvent maintenant complètement.

Les ménisques ne sont pas des liens, mais des surfaces de glissement et de calage : on les emporte, ou leurs débris, avec le plateau tibial.

Les ligaments articulaires passifs sont : les ligaments latéraux, les ligaments croisés et le ligament postérieur.

Les ligaments croisés sont nécessairement divisés et supprimés.

Le ligament postérieur est conservé en totalité ou en partie; même quand la résection dépasse les limites de ses insertions, chez l'adulte, on ne détruit pas sa continuité avec le périoste. De tout temps il a été recommandé de respecter, au moins jusqu'après le sciage, ce plan fibreux, quel que soit son état, parce que derrière passent, au milieu d'une masse adipeuse, les vaisseaux et nerfs poplités. Dans certaines vieilles tumeurs blanches avec flexion, il existe là une gangue indurée qui s'oppose au redressement, même après la résection de plusieurs centimètres de fémur et de tibia, et qui a pu exiger quelquefois le raccourcissement des os et la ténotomie, spécialement celle du biceps. Très souvent aussi les fongosités ont envahi les prolongements synoviaux du creux poplité, d'où il faut les extirper sans ménager les débris ligamenteux suspects et inutiles.

Les ligaments latéraux ne perdent jamais que leurs insertions fémorales, car du côté de la jambe l'externe s'attache au péroné et l'interne encore plus bas, à la diaphyse tibiale. Il est de règle d'explorer la séreuse qui descend sous le muscle poplité et qui communique quelquefois avec la petite articulation péronéo-tibiale; celle du jumeau interne et du demi-membraneux; et même les cryptes ascendantes dont l'insertion fémorale du ligament postérieur est criblée.

En résumé, ceux qui cherchent l'ankylose, c'est-à-dire maintenant tous les chirurgiens, n'ont besoin des ligaments, de la capsule et du périoste que pour activer et augmenter la production osseuse; peu leur importe donc que la continuité de ces parties soit absolument maintenue.

C'est dire que le bistouri qui attaquera nécessairement le genou en avant ou sur les côtés, peut inciser en long ou en travers.

Un seul muscle, l'extenseur de la jambe, occupe cette région. Sans détruire la continuité du triceps et du ligament rotulien, l'énucléation de la rotule est possible. Les incisions longitudinales, interne ou externe ou antérieure, se recommandent à ceux qui oseraient espérer la pseudarthrose comme à la suite d'une simple arthrotomie. Il serait plus sûr de ne pas couper le tendon extenseur de la jambe que de compter sur une suture toujours un peu aléatoire dans ses résultats immédiats ou définitifs, à moins qu'elle ne porte sur la rotule elle-même.

La plupart des opérateurs ayant cherché et cherchant l'ankylose, il est d'habitude de ne pas se gêner et de couper en travers le ligament rotulien et la capsule : ainsi deviennent faciles l'exploration, la toilette des épiphyses et le sciage. Cela ne veut pas dire qu'il faille ensuite négliger la suture des parties fibreuses antérieures; leur réunion n'est que favorable à la production de l'ankylose, défavorable à la menaçante flexion, et peut être d'un grand secours lorsque la jambe, malgré l'immobilisation prolongée, conserve quelque flexibilité.

Les *procédés* de résection du genou ont beaucoup varié, même entre les mains de leurs auteurs. Je n'en citerai qu'un exemple pour éveiller l'attention du lecteur et le rendre sceptique à l'égard des historiques qu'on trouve partout. Erichsen, dans son livre, en 1853, décrit et figure un large lambeau antérieur arrondi; il écrit à Le Fort, en 1859, qu'il se contente de l'incision transversale, et celle-ci porte maintenant son nom; elle appartenait et appartient pourtant bien et depuis longtemps à Sanson et Bégin!

En fait, Park semble avoir prévu l'emploi, non seulement de l'incision cruciale antérieure connue sous son nom (fig. 737), mais aussi de l'*incision longitudinale* ou antérieure ou unilatérale, et de l'*incision transversale*.

L'incision en H de Moreau (fig. 738), sans imiter la fente qu'il fit au lambeau prétibial, est ce qu'il y a de plus commode. Elle recueillit d'abord les suffrages.

On a beau raccourcir (fig. 739), supprimer même les jambages inférieurs, ce que Moreau faisait lui-même (fig. 740), placer la traverse au-dessus, en travers ou au-dessous de la rotule, c'est toujours l'*incision transversale* complétée par des fentes latérales de commodité.

Mackensie (fig. 741), Erichsen, etc., arrondirent les angles du lambeau carré de Moreau sans modifier sérieusement le procédé.

Et si l'incision unique transversale plus ou moins arquée qui est à la mode aujourd'hui ne laisse pas assez de jour sur les côtés, on n'hésite pas plus que Sanson et Bégin (fig. 743) à débrider ses bouts, à retourner à l'H primitif.

Il me semble donc que tout procédé qui ouvre le genou largement en avant par une *incision transversale* ou à peu près, droite ou arquée, complétée ou non par des branches latérales ascendantes ou des fentes latérales ascendantes et descendantes, dérive du procédé de Bar-sur-Ornain. Ollier semble être de mon avis.

C'est également vrai des procédés à fenêtre transversale de Manne et de Syme (fig. 744).

Un deuxième et dernier genre de procédés a pour caractère la conservation, non pas la restauration, la conservation de l'attache tibiale du muscle extenseur, soit que la rotule demeure, soit qu'on la détache à la rugine.

Ce genre comprend les *incisions longitudinales* droites ou sinueuses, uni- ou bilatérales.

Jones s'était avisé de lever un grand lambeau *cutané* antérieur et de réséquer ensuite en déplaçant la rotule en dedans et en dehors sans couper son tendon ni son ligament.

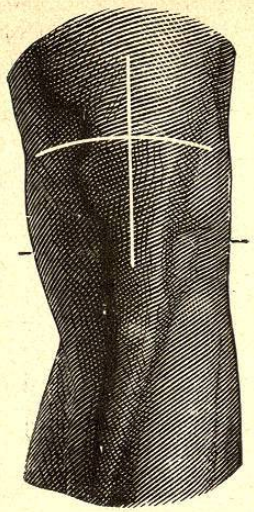

Fig. 737. — Incision cruciale de Park. (Fin du XVIIIe siècle).

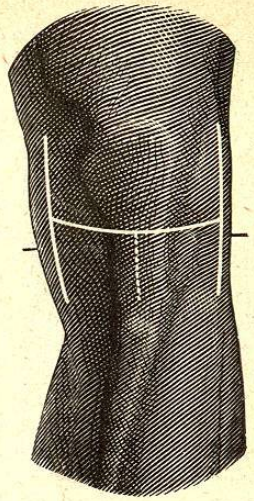

Fig. 738. — H de Moreau avec débridement complémentaire médian prétibial.

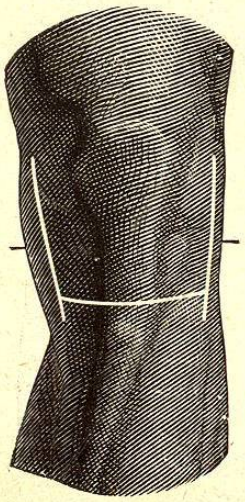

Fig. 739. — H modifiée de Fergusson.

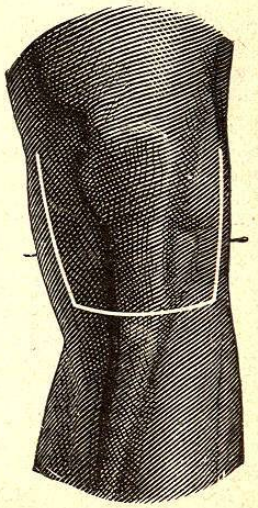

Fig. 740. — Lambeau carré (Moreau, etc.).

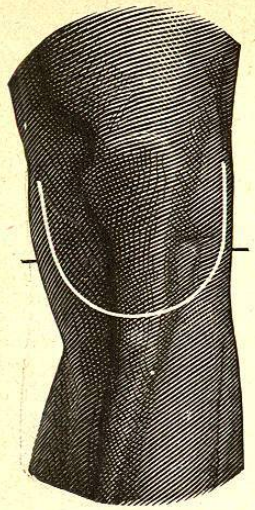

Fig. 741. — Lambeau arrondi de Mackensie.



Fig. 742. — Mon incision commode et suffisante.



Fig. 743. — Incision transversale Sanson et Bégin, fentes latérales facultatives.

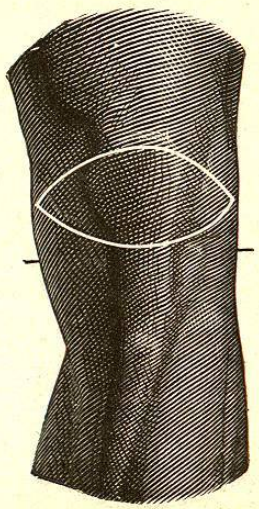

Fig 744. — Fenêtre transversale de Syme.

Méthode du bistouri.

Je recommande une incision transversale passant au niveau de l'interligne, c'est-à-dire à égale distance de la pointe rotulienne et de la tubérosité tibiale antérieure, incision prolongée très loin en dedans et en dehors, où elle se relève en s'arrondissant pour remonter le long des *bords postérieurs* des condyles, un peu plus haut en dehors qu'en dedans, car le côté externe sera le côté déclive (fig. 742, ci-contre). Il va de soi que pour enlever plusieurs centimètres de tibia et entamer le péroné, il vaudrait mieux croiser chaque bout de l'incision transversale par une fente longitudinale. Cela donnerait cette figure ⊢⊣.

Ce n'est pas seulement afin de découvrir largement les os qui, pour être bien sciés, doivent l'être sans gêne, que je prolonge l'incision transversale si loin de chaque côté ; c'est aussi dans l'intention de détruire les parois latérales, les ridelles, du foyer de la résection, dont on ne saurait assurer trop soigneusement l'évacuation.

Le ligament postérieur devait être ménagé avec soin au temps de la pyohémie, pour éviter les fusées purulentes dans le creux poplité, fusées qui malheureusement n'existaient que trop souvent d'avance. Aujourd'hui, on ose drainer à travers le creux poplité. Néanmoins, j'insiste sur la grande étendue à donner à la partie transversale de l'incision, après Butcher, Erichsen, Holmes, etc. Vous conduirez donc votre incision de derrière un condyle derrière l'autre, évitant, bien entendu, d'entamer et même de découvrir les tendons des muscles fléchisseurs de la jambe et *a fortiori* le nerf et la veine saphènes. Ce procédé plaît à Paris : dans les ouvrages que j'ai lus, il y a plusieurs noms de parrains, rarement celui du père.

Opération. — Préparez un petit couteau à amputation, un davier à double articulation, une large scie, des crochets et des bandelettes pour protéger les parties molles, etc. (**a**).

Placez votre malade de manière qu'après la flexion de la jambe à angle droit, le pied puisse encore être appuyé sur le bout du lit pendant le sciage. Opérez sur un lit bas ou grandissez-vous.

Explorez l'articulation ordinairement déformée par le gonflement, la flexion légère et la rotation de la jambe. Tenez-vous d'abord au bout du membre. Plus tard, vous vous mettrez en dehors.

Étant donc au bout du membre légèrement fléchi, *assoupli d'avance* si cela a été possible sans aller jusqu'au décollement de l'épiphyse..., la cuisse soutenue par un aide, le pied par un autre..., votre gauche tenant la jambe au niveau de la jarretière et poussant

le genou à votre droite, vous apercevez la face latérale du condyle qui répond à votre gauche. Attaquez au-dessus de ce condyle et descendez sur son bord postérieur jusqu'à l'articulation; recourbez alors presque brusquement votre incision et venez devant le genou, plutôt un peu au-dessous qu'au-dessus de l'interligne; croisez le ligament rotulien assez près de son insertion tibiale et continuez à votre droite jusque derrière le condyle correspondant que votre gauche, attirant le genou, vous rendra accessible, afin que vous puissiez remonter au-dessus (**b**).

Repassez le couteau pour mobiliser la peau; ensuite pour diviser d'un coup de tranchant le ligament rotulien, la capsule antérieure et la graisse. Plutôt que de le remettre à plus tard, exécutez tout de suite l'enlèvement de la rotule supposée mobile. Saisissez-la donc avec le davier, tirez dessus, décoiffez-la et séparez-la de toutes les parties fibreuses qui s'attachent à ses côtés et à sa base (**c**).

Coupez maintenant la capsule et les ligaments latéraux sur les bords postérieur et inférieur des condyles, à quelques millimètres au-dessus de l'interligne fémoro-méniscal.

Ayant repris la jambe dans votre gauche, exagérez-en la flexion devenue facile. D'un coup de pointe abattu sur l'épine tibiale, tranchez le ligament croisé antérieur qui se présente; plus haut, dans la partie antérieure de l'échancrure intercondylienne, désinsérez le ligament croisé postérieur et n'allez pas, en arrière, avec le couteau, fouiller le voisinage des vaisseaux.

Toilette et sciage du fémur. — Aussitôt, la flexion de la jambe pourra être complétée et la cuisse dressée, ce qui fera surgir l'épiphyse fémorale dont il convient maintenant de faire la toilette. Tâchez que le trait de scie ne dépasse pas la hauteur du cartilage; dépouillez donc dans une faible étendue les faces latérales des condyles; employez la rugine pour désinsérer le ligament postérieur sans le trouer et, s'il fallait remonter plus haut, gardez la continuité des muscles jumeaux avec le périoste poplité.

Quand le pourtour du fémur sera libre et abordable pour la scie, placez un lacs sur les chairs poplitées qu'un aide va rétracter tout en fixant la cuisse (fig. 745).

Faites tenir la jambe fléchie à angle droit sur la cuisse, le pied appuyé sur le lit, et saisissez l'un des condyles dans le grand davier placé dans le prolongement du fémur. Commandez à l'aide de tirer

sur le lacs poplité : vous verrez le tibia se luxer en arrière et venir, utile billot, se placer sous le trait de scie. Dirigez celui-ci : 1° dans le *sens transversal*, parallèlement à l'interligne (c'est facile quand les condyles sont à peu près intacts), perpendiculairement à l'axe de la cuisse, à l'artère fémorale, mais non au fémur lui-même; 2° dans le *sens antéro-postérieur*, en inclinant votre lame comme si vous vouliez fendre de bout en bout le tibia, car celui-ci est à angle droit sur le fémur (**d**).

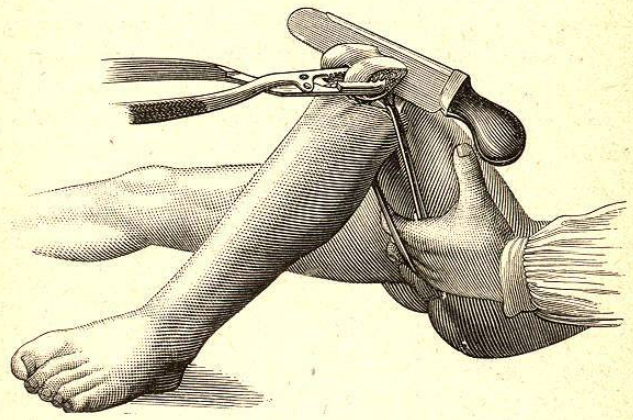

Fig. 745. — Sciage du fémur sur le tibia-billot. La jambe est à angle droit sur la cuisse. La scie attaque le fémur, d'avant en arrière, perpendiculairement, comme pour fendre le tibia. Une anse de caoutchouc rétracte les chairs poplitées.

Après avoir scié le fémur, couchez le membre étendu sur le lit et examinez votre ouvrage, afin de remédier à une faute possible par un sciage compensateur du tibia.

Toilette et sciage du tibia. — Faites remettre et tenir la jambe dans la flexion, le pied sur le lit, le poids de la cuisse abaissant les chairs du jarret, le tibia tendant à surgir.

Dans les cas traumatiques ou autres qui n'exigent pas une large ablation capsulaire, dénudez avec soin et laborieusement le pourtour des ménisques d'abord, puis du plateau tibial, sur une hauteur de 10 à 15 millimètres. S'il fallait dépasser cette limite et attaquer le péroné, la méthode sous-périostée s'imposerait pour désinsérer les tendons sans rompre leur continuité avec le périoste.

Quand il sera temps d'appliquer la scie, faites tenir le bas et le

milieu de la jambe à deux mains par un aide, tenez le haut vous-même et, vous étant assuré que les chairs ne courent pas de risques, que le lacs poplité a été maintenu, que des crochets ont été placés au besoin par l'aide qui tient la cuisse abaissée, sciez d'avant en arrière (fig. 746), *perpendiculairement au tibia* dans le sens transversal comme dans le sens antéro-postérieur. Sciez à longs traits, sans appuyer, jusqu'à ce que vous finissiez sans danger en face de la coupe fémorale placée derrière le tibia (e).

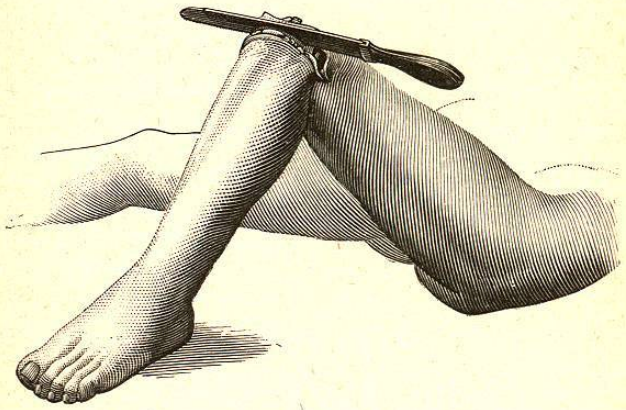

Fig. 746. — Sciage du tibia devant le fémur-billot. Jambe à angle droit sur la cuisse. La scie attaque le tibia d'avant en arrière, perpendiculairement, comme pour fendre le fémur. — Les mains des aides ne sont pas représentées : il en faut deux qui font trois avec la gauche de l'opérateur pour bien fixer la jambe.

Ramenez la jambe dans l'extension, ajustez les surfaces de section et, si le membre est anguleux, resciez l'un des os après avoir bien calculé l'épaisseur de la lamelle cunéiforme à enlever. En raison de la prédominance acquise des fléchisseurs, le membre réséqué doit être au moins rectiligne; cent fois mieux vaut que le genou forme à ce moment un angle ouvert en avant qu'un angle ouvert en arrière. — En rapprochant les surfaces osseuses, ne pincez pas le ligament postérieur. Drainez; faites des sutures périosseuses avec du catgut ou du fil métallique; rattachez les parties fibreuses antérieures et latérales et les téguments par-dessus; placez un appareil métallique ou une attelle plâtrée postérieure; assurez l'immobilité absolue pendant trois mois (f).

Notes. — (a) Si vous opérez pour une arthrite fongueuse, ayez aussi des pinces à griffes et des ciseaux, des curettes, un thermocautère et des agents modificateurs chimiques. Comme d'habitude, vous serez pourvus de drains et d'aiguilles à suture pour les parties molles. Si les os sont durs, il sera bon d'avoir à votre disposition un poinçon perforateur pour la suture osseuse.

Enfin, votre appareil sera préparé d'avance, si ce n'est pas une simple attelle plâtrée postérieure.

(b) Cette incision cutanée remontera plus haut en dehors qu'en dedans. C'est là un précepte recommandé pour la sûreté de l'écoulement s'il s'en produit et la facilité des pansements. J'estime que la branche ascendante externe ne doit pas avoir moins de cinq centimètres sur un sujet ordinaire.

Redirai-je encore que l'incision purement transversale, coupée à chaque bout d'une petite fente longitudinale qu'on prolonge au besoin en haut ou en bas, donne une extrême commodité ?

(c) L'usage de forts ciseaux est ici tout indiqué, et, sans les quitter, on peut, si on le veut, extraire le cul-de-sac synovial sous-tricipital à l'aide de pinces à griffes. Dans une épreuve d'examen ou de concours, on enlèvera la rotule en taillant largement à pleine lame, pour aller vite et ne pas changer d'instrument.

(d) La direction antéro-postérieure du trait mérite toute l'attention de l'opérateur. Il faut, en ce sens, scier perpendiculairement au fémur et se garer surtout d'une obliquité créée aux dépens de la face postérieure, qui favoriserait le chevauchement et l'issue du fémur en avant. Sur le vivant, lorsque la résection peut être limitée, on prend voie sur la trochlée et l'on sort en arrière en plein dans les condyles, cheminant chez les enfants, quand on le peut, au-dessous du cartilage d'accroissement. A l'amphithéâtre, la scie doit mordre un peu au-dessus de la trochlée pour sortir en arrière juste sur les limites des condyles. Si l'on entame ceux-ci, il reste des saillies tranchantes qu'il faut faire sauter à la cisaille ou à la scie.

Je recommande, pour faire des sections planes, la scie à très large lame. Cependant on peut employer la scie à arbre et diviser l'os, d'avant en arrière ou d'arrière en avant, c'est-à-dire de dessous en dessus. Ce dernier mode exige l'emploi d'une fine lame que l'on monte renversée, les dents vers l'arbre, et que l'on engage sous le fémur au delà des condyles. Il est cent fois plus difficile de faire une section plane et bien dirigée avec une lame étroite, ce que les Anglais appellent scie de Butcher, qu'avec la large lame des grandes scies d'amphithéâtre à dos mobile.

(e) Lorsque le tibia possède encore sa consistance normale, le davier tenu vertical peut, du bout des dents, saisir et fixer le plateau. Ici encore, la fine lame de ma scie à résection, montée dans un plan horizontal perpendiculaire au plan vertical de l'arbre, arrive à scier d'arrière en avant. Mais, je le répète, les élèves scient mieux avec la large lame de la scie cultellaire ordinaire.

On a proposé de tailler les os de manière qu'ils s'emboîtent, faisant du bout du fémur un tenon ou un coin, et du plateau tibial une mortaise. C'est un peu difficile, mais en se contentant d'un assemblage approximatif, cela n'est pas déraisonnable. Avec facilité, ma scie à chantourner permet de conserver au fémur une surface cylindroïde et de donner au tibia une gorge de même courbure. Voilà l'affaire de ceux qui, à l'imitation de plusieurs élèves de Langenbeck, voudront tenter de nouveau la formation d'une néarthrose ginglymoïdale !

Je sais qu'un chirurgien a recherché volontairement l'ankylose en flexion très légère parce que c'est plus commode et moins laid quand le sujet est assis ; il se croit donc bien sûr d'obtenir rapidement une inflexible ankylose osseuse angulaire ? Les résultats éloignés qu'il a obtenus ne me sont pas connus.

(f) Si, au lieu d'enlever la rotule au couteau, on l'a décortiquée ; ou bien si l'on s'est borné à exciser ou à évider sa face articulaire, il faut suturer les deux bouts du ligament rotulien. — Tout le monde place des drains multiples, même à travers le creux poplité s'il le faut. — Lorsque les muscles fléchisseurs résistent au redressement, on doit les vaincre ou les couper. — En mettant les os en place, on tâche de ne pas pincer le ligament postérieur, surtout si l'on fait quelques points de suture osseuse. Celle-ci se recommande pour maintenir pendant les premiers jours les os en bons rapports. Mais c'est l'appareil qui assure l'ankylose et la rectitude.