long, mais à côté du relief rotulien, ne le font pas en ligne droite : ils encadrent plus qu'à demi la rotule dans la concavité de leur incision.

Les fragments étant découverts, il faut les saisir et les faire tenir, pour pouvoir les bien percer. C'est ici que le spectateur s'amuse si l'opérateur est maladroit ou mal outillé.

L'outil fixateur, c'est le grand davier denté couché à plat et tenant le fragment par ses bords. Ce peut être une pince ayant un large mors bidenté pour l'extérieur, une palette ou un anneau pour l'intérieur. Ce peut être un davier érigne d'Ollier (v. fig. 751, C, D, E).

Je crois que la solidité exige que l'on perce les trous non obliquement, mais presque perpendiculairement, de manière que l'orifice interne soit dans l'articulation au moins à 5 millimètres de la fracture. Quand on serre, en le tordant, un fil métallique de 1 millimètre, il coupe parfaitement le cartilage pour s'y enfouir. Rien ne serait plus facile, du reste, que de lui creuser sa petite tranchée avec la pointe du bistouri, si l'on craignait qu'il ne rayât la trochlée dans les mouvements du genou.

Avant de forer, il convient de rapprocher momentanément les fragments et, pendant ce rapprochement parfait, de marquer, en y grattant le périoste, les points où le perforateur sera appliqué, car il faut que les trous soient bien au droit l'un de l'autre. Le plus simple et meilleur perforateur est le poinçon alésoir de petit calibre (fig. 751, A). Le drille, B, opère avec plus de légèreté.

Dans les fractures anciennes cicatrisées à distance, on ne réussit pas toujours à remettre les fragments en contact; les uns disent qu'il faut abaisser le supérieur en coupant le triceps; les autres élever l'inférieur en déplaçant la tubérosité tibiale où s'implante le ligament rotulien ; et Lucas-Championnière se contenter de la suture métallique à distance qui suffit à rétablir le fonctionnement articulaire.

Pourquoi n'aurait-on pas recours à la puissance considérable de ma pince à têtes de coq (fig. 752) que j'ai fait construire pour rapprocher et maintenir les pubis, pendant qu'on fait les sutures après la symphyséotomie ?

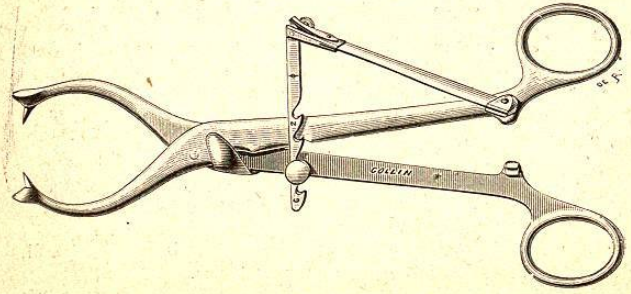

Fig. 752. — Pince à têtes de coq, modèle compliqué.

ARTICLE IV

RÉSECTION DE LA HANCHE

On ne s'étonnera pas, après ce que j'ai dit à propos de l'épaule, de me voir remarquer ici que cet article pourrait être intitulé : *Résection de l'extrémité supérieure du fémur*. Ordinairement, en effet, dans les exercices cadavériques, on ne touche pas à l'os iliaque. Dût-on le faire, le procédé n'en subirait aucune modification, puisque l'extraction préalable d'une partie ou de la totalité de l'extrémité du fémur s'impose dans tous les cas.

L'étendue de la lésion, et par conséquent du sacrifice nécessaire, varie dans les traumatismes et dans la coxalgie. La simple décapitation est quelquefois suffisante, sans ou avec ablation du grand trochanter; d'autres fois la scie emporte le col entier, rarement sans, le plus souvent avec le grand trochanter; exceptionnellement, la section s'abaisse au petit trochanter.

Du côté de l'os iliaque on ne procédait autrefois qu'avec une prudence extrême, par rugination, évidement ménagé, extraction d'esquilles flottantes, etc. Aujourd'hui on est plus hardi avec les gouges et les fraises; mais on ne creva pas toujours le périoste pelvien sans qu'il en coûtât la vie à l'opéré.

L'articulation coxo-fémorale jouit de tous les mouvements. La longueur du col donne une grande puissance aux muscles rotateurs et abducteurs. Ceux-ci jouent un rôle actif considérable dans la station sur un pied pendant la marche. Un rôle passif non moins important est dévolu à l'emboîtement de la tête dans le cotyle et au ligament de Bertin.

Même dans les cas où la tête seule est réséquée, le mécanisme articulaire est profondément altéré. En supposant l'extrémité restante du col engagée dans le cotyle à la place de la tête, la capsule est bien longue pour l'y maintenir, pendant que plusieurs muscles tendent à l'ascension du fémur. Quand le col lui-même est sacrifié, le remboîtement n'est plus possible, l'extrémité fémorale ne peut que s'appliquer au contour cotyloïdien.

La suppression du col anéantit à peu près l'action rotatrice ou abductrice des muscles pelvi-trochantériens. Ils deviennent de simples agents de contention qui tous sollicitent le fémur à s'appliquer à l'os iliaque, quelques-uns à remonter vers la fosse iliaque, comme dans la luxation congénitale. Cette ascension est favorisée par les muscles de la cuisse et de la jambe qui descendent du bassin ; elle n'est guère entravée par quelques pelvi-trochantériens que lorsqu'elle est déjà fort prononcée. Les débris de la capsule seuls peuvent la limiter et, en cas de pseudarthrose, suspendre le corps sur le fémur, comme dans la luxation congénitale.

Que de causes de raccourcissement et de faiblesse pour un membre qui

a besoin de *longueur* et de *solidité*! L'opérateur enlève plusieurs centimètres, l'ascension du fémur en fait perdre quelques autres et, si le sujet n'a pas terminé son accroissement en longueur, la perte des cartilages épiphysaires supérieurs ajoute dans l'avenir un tout petit déficit, sans parler de l'arrêt de développement qui peut atteindre le membre tout entier.

L'inclinaison du bassin, quelque correctrice qu'elle soit, ne peut généralement pas arriver à compenser le raccourcissement. Elle est précieuse cependant, et le chirurgien ne doit pas oublier qu'elle ne pourrait s'établir sans une abduction proportionnelle de la cuisse, *abduction* favorable à l'appui du fémur sur l'os iliaque, et à laquelle il faut songer, pour la réaliser lorsque l'ankylose se produit, ce qui n'est ni rare ni malheureux.

Le défaut de solidité est ce qu'il y a de plus à redouter; les malades marchent, on sait comment; mais ils se fatiguent vite, et ce n'est pas sans risques de récidive. Une pseudarthrose serrée, une néarthrose solide, car on ne saurait douter qu'il ne s'en établisse, même chez l'adulte, constituent des modes de terminaison heureux. L'excès de mobilité et par conséquent le défaut de solidité, voilà le danger. L'ankylose osseuse ou simplement fibreuse est excellente: je parle de l'ankylose en bonne attitude (abduction et flexion très légères), cela va de soi.

Longueur, solidité, attitude, tels sont les trois points du problème. Dans les cas traumatiques, l'étendue de la résection s'impose; dans les cas pathologiques, on conseille de réséquer *tôt* pour sacrifier *peu*. Toujours on doit garder les insertions musculaires, la capsule fibreuse et le périoste, et les inciser de manière à ne pas compromettre le puissant concours qu'ils donneront au rétablissement de la solidité. Enfin, par les soins consécutifs, il faut combattre le raccourcissement par ascension, immobiliser et maintenir le membre dans une bonne direction. Ce serait une grande honte, en effet, que de laisser un membre réséqué s'ankyloser dans la flexion et nécessiter ultérieurement une ostéotomie orthopédique, comme tant de coxalgies négligées.

Ce que j'ai dit plus haut de la nécessité de conserver la continuité des muscles et de la capsule avec le périoste, infirme, condamne tous les procédés qui coupent en travers ces précieux moyens de réunion. Or, les muscles pelvi-trochantériens rayonnent vers le grand trochanter; nous allons donc chercher un *rayon praticable* et suffisamment commode pour permettre, en fin de compte, d'enlever facilement ou la tête seule ou l'extrémité entière du fémur.

Donnons à la cuisse une flexion de 45°, c'est-à-dire plaçons-la dans la situation intermédiaire à l'extension et à la flexion à angle droit. Incisons en ligne droite dans la direction même du fémur, sur le milieu de la face externe du grand trochanter et plus haut. Nous tombons d'abord sur le grand fessier dont les faisceaux se montrent parallèles au trait du bistouri. Fendons l'intervalle de deux de ces énormes faisceaux : écartons-les

ensuite. Cherchons un instant la séparation du moyen fessier et du pyramidal : ouvrons cet interstice. Au fond, la capsule apparaît, sur toute sa longueur. Un trait profond du petit bistouri, l'incisant, rencontre et dénude le sourcil cotyloïdien, la tête, le col, le grand trochanter enfin : la désinsertion fémorale des lèvres capsulaires est maintenant possible et la désarticulation un jeu. La voie est sèche, sûre, brève, facile, favorable au drainage et absolument ménagère des parties utiles à la reconstitution de la solidité et de la mobilité. Tels sont les avantages qui m'ont fait accepter et recommander, sans hésiter, l'incision de Langenbeck, qui est intermédiaire à celles d'Ollier et de Kocher qui en diffèrent assez peu.

Presque tous les opérateurs ont attaqué l'articulation en dessus et en arrière; car, bien que l'incision antérieure de Roser soit praticable, son emploi n'a pas prévalu. Y a-t-il en arrière un écueil à éviter? Oui, lorsque la tête fémorale est en luxation irréductible et par suite rapprochée du nerf sciatique qu'il faut évidemment épargner. On y réussit aujourd'hui, quelle que soit l'incision que l'on ait adoptée, car on pénètre graduellement dans la profondeur de la fesse, voyant ce qu'on fait et reconnaissant les organes, au lieu de tout couper brutalement d'un seul coup de grand couteau.

Sur le cadavre comme dans les cas traumatiques, la capsule ayant de la solidité, la luxation de la tête ou l'extraction au davier exige une ouverture capsulaire appropriée et suffisante. En arrière du col fémoral, la *capsule* s'insère sur une anse fibreuse (zone orbiculaire) fixée par ses deux bouts au-dessus et au-dessous de la base cervicale (fig. 542, p. 667). Maintes fois j'ai vu des opérateurs de tout âge inciser la capsule demi-circulairement, près du sourcil cotyloïdien, en dedans de la zone orbiculaire, sans songer à diviser ensuite celle-ci. Le fémur, conservant cette corde au cou, restait impossible à luxer complètement, à moins d'une violence extraordinaire.

Quelle que soit la forme de l'incision extérieure, on doit diviser la capsule *en long* et *en large*, c'est-à-dire suivant l'axe du col et perpendiculairement à cet axe : en long pour la fendre en arrière et trancher la zone orbiculaire; en large, près du contour cotyloïdien, pour donner du jeu aux lèvres créées par la fente longitudinale. L'incision capsulaire prend donc l'apparence d'un ⊢ ou d'un ⌐. Cette dernière forme convient très bien dans certains procédés et s'exécute d'un trait arqué d'abord le long du sourcil, ramené ensuite en dehors.

Lorsque la capsule est bien coupée, le ligament rond intra-articulaire reste le seul obstacle au complet déboîtement, car la pénétration de l'air n'est plus empêchée. Si le fémur est brisé, mon grand davier tire la tête d'un coup brusque et les ciseaux tranchent le ligament rond. Si l'os est intact, il faut *provoquer la luxation* : l'aide, tenant d'une main le genou, de l'autre le pied, fléchira fortement le membre pour amener la cuisse au contact du ventre; simultanément et brusquement, il portera le genou en

dedans et le pied en dehors, de manière à produire une luxation rétro-ischiatique. Si le cadavre est léger et ne contrebalance pas la rotation provoquée, un coup de couteau est quelquefois nécessaire sur le ligament rond. Celui-ci ordinairement se rompt, même sous l'action d'un aide sans vigueur. Dans la coxalgie il est détruit ou sans résistance.

Quelques procédés mériteront de m'arrêter plus tard; d'autres, en plus grand nombre, seront simplement figurés. J'entre d'emblée dans la description du procédé d'élection par la méthode de la rugine. Ce procédé permet d'enlever à volonté la tête seule; la tête et le sommet du trochanter; la tête, le col et la totalité du grand trochanter. L'emploi du bistouri, qui pourrait être de mise dans une épreuve rapide d'examen ou de concours, ne diffère pas assez de l'emploi de la rugine pour que j'y consacre une description particulière. Je dirai le nécessaire dans les notes.

Méthode de la rugine.

Le sujet est couché sur le côté sain, au bord d'un lit bas, il tourne le dos à l'opérateur; son bassin repose sur l'angle inférieur du matelas, la jambe saine repliée. La cuisse malade est fléchie à 45° sur l'extension. — Un aide placé au bout du lit tient d'une main le pied, de l'autre le genou fléchi. Cet aide aura pour mission de produire au commandement : l'adduction en laissant tomber le genou, ou au contraire l'abduction en le soulevant; la rotation externe qui porte la tête en avant, en abaissant le pied, ou la rotation interne qui porte la tête en arrière, en le soulevant. Ces manœuvres sont indispensables : exécutées avec intelligence, elles rendent facile la désinsertion des tendons trochantériens. — Vous êtes munis de bistouris, rugines, gouges, érignes, écarteurs puissants et longs, grand davier, sonde protectrice, scie rectiligne, scie à chaîne, ciseaux, maillet, etc.

L'attitude où est la cuisse est telle qu'en prolongeant la direction du fémur en ligne droite sur la fesse, on aboutit à l'épine iliaque postérieure et supérieure (fig. 753). Reconnaissez ce repère à ce qu'il surmonte une fosse où le doigt tombe lorsqu'il glisse sur la crête d'avant en arrière. Pincez les bords antérieur et postérieur du grand trochanter, touchez le supérieur.

Incision. — Faites une incision, toujours facile à agrandir, de 8 à 12 centimètres suivant la taille du sujet et l'épaisseur des parties molles (**a**). Que cette incision soit rectiligne; qu'elle suive la

direction prolongée du fémur, parcoure le milieu même de la face externe du grand trochanter et se dirige vers l'épine iliaque postéro-supérieure. Les deux tiers au plus de l'incision doivent être sur la fesse, le tiers sur le trochanter. — Si vous opérez la hanche droite d'un grand sujet, commencez donc une incision de 12 centi-

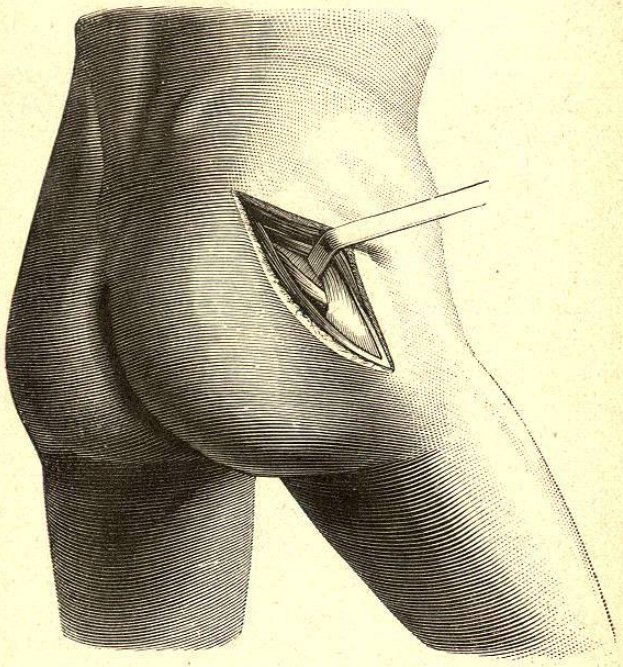

Fig. 753. — Résection de la hanche. La cuisse est fléchie de 45°. Le grand fessier a été fendu. On voit le grand trochanter à nu. Le crochet écarte la peau, la lèvre supérieure du grand fessier et le moyen fessier ; il laisse voir le tendon du pyramidal : la graisse est supposée n'exister pas.

mètres, à 8 centimètres au plus du bord supérieur du grand trochanter, et terminez-la à 4 centimètres au moins au-dessous, au niveau du bord inférieur insensible de la face externe quadrilatère de cette éminence. Pour la hanche gauche, même chose à l'envers (**b**).

Divisez la peau et sa graisse; exposez le grand fessier et le large tendon aponévrotique qu'il a commun avec le tenseur de ce fascia lata. Pénétrez entre deux faisceaux charnus avec quelque pru-

dence, mais divisez hardiment le tendon plat et épais qui couvre le trochanter. Complétez la fente du muscle jusqu'à ce que ses lèvres se laissent facilement entraîner par les deux écarteurs que vous avez posés.

Dans cette longue plaie, du côté de la fesse, traînez le bistouri pour diviser la graisse profonde et voir clair. Cherchez de l'œil,

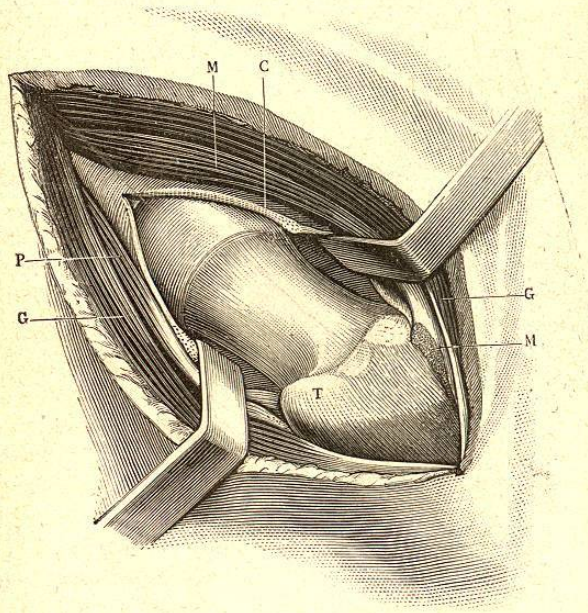

Fig. 754. — Résection de la hanche droite. Vue de haut et d'arrière. La décortication est accomplie. G, grand fessier ; M, moyen fessier désinséré ; C, capsule fendue ; P, pyramidal ; T, grand trochanter. Le crochet du haut relève la lèvre supérieure du grand fessier, le moyen fessier, le petit qui est caché, et la capsule. Le crochet du bas abaisse la lèvre du grand fessier, le pyramidal et la capsule, sans parler des tendons profonds qu'on ne voit pas.

et du doigt s'il le faut, l'intervalle des muscles pyramidal situé en arrière et en bas, et moyen fessier placé en avant et en dessus. D'un trait de bistouri séparez ces deux muscles. Ayant reconnu que l'insertion du moyen fessier couvre celle du pyramidal, qu'elle se fait principalement près de l'angle postéro-supérieur du grand trochanter, bien exposé par un peu de rotation interne commandée, introduisez,

plongez votre courte lame entre les deux tendons et coupez sur la face interne, le bord supérieur et la face externe du grand trochanter, dans la direction de l'incision superficielle, jusqu'à l'os, pour préparer la voie à la rugine. — Enfoncez les écarteurs ; accrochez avec l'antérieur le moyen fessier, avec le postérieur le pyramidal : la capsule apparaîtra depuis le sourcil cotyloïdien jusqu'à la zone orbiculaire. — Fendez vigoureusement, sur toute la longueur du col, la capsule d'abord, y compris le sourcil cotyloïdien, le périoste ensuite ; et repassez de nouveau dans votre premier trait, sur la face interne, sur le bord supérieur et sur la face externe du grand trochanter, pour être bien certain que la rugine prendra voie facilement (**c**).

Vous allez maintenant, armé de la rugine, rejeter partie en avant, partie en arrière, les tissus péri-osseux du trochanter et du col ; vous devrez inciser le périoste de celui-ci suivant le contour du cartilage ; peut-être serez-vous obligé de débrider, de croiser en ⊢ l'extrémité cotyloïdienne de la fente capsulaire.

Décortication de la partie antérieure. — Veillez à ce que le genou soit soutenu par l'aide, pour éviter l'adduction qui tendrait la lèvre qu'il s'agit de décoller. Gardez-vous de l'extension, faites plutôt augmenter un peu la flexion qui tend à décoiffer la partie antérieure du trochanter. Afin de buriner de haut en bas et d'arrière en avant, placez-vous près du dos pour la hanche droite, plus près du jarret pour la hanche gauche. — Armé de la rugine droite, désinsérez donc le moyen fessier d'abord et poussez-le en avant ; décortiquez ainsi la face externe et le bord supérieur du grand trochanter, puis sa face interne, puis le dessus du col. Dans votre marche en avant, singulièrement facilitée par l'augmentation graduelle de la flexion, l'insertion large du petit fessier devant le trochanter vous retiendra quelques instants : sapez-la vigoureusement et arrêtez-vous après avoir poussé le décollement périostique devant le col, où vous entamerez les solides attaches de l'énorme faisceau transverse du ligament de Bertin.

Décortication de la partie postérieure. — Diminuez maintenant la flexion, laissez tomber le genou dans l'adduction et commandez un peu de rotation interne, afin de découvrir l'angle trochantérien postérieur. Vous devez cette fois buriner de haut en bas et d'avant en arrière ; placez-vous donc près du dos, si vous opérez la hanche

gauche, et comme vous pourrez, car on n'est jamais à l'aise, si vous opérez la hanche droite. — Toujours avec le bout de la rugine droite, rejetez en arrière le périoste du trochanter et du col avec les insertions correspondantes des muscles pyramidal, obturateurs et même carré. Fouillez bien la cavité digitale. Ne vous arrêtez qu'au niveau de la base du grand trochanter (**d**).

Luxation. — Commandez à l'aide d'exagérer la flexion, de pousser vivement le genou vers le flanc du côté sain et de relever en même temps le pied fortement en dehors : la luxation se produira en arrière. S'il en était autrement, et que vous n'eussiez pas débridé la fente capsulaire, vous le feriez et, pendant la manœuvre de l'aide, atteindriez le ligament rond dans la fossette céphalique avec le bout de la rugine courbe ou un tranchant quelconque (**e**).

Continuation de la décortication, toilette définitive. — Quoique le périoste cervical ne soit pas bien précieux, on s'exerce à le garder en faux-col rabattu. Vous compléterez donc l'incision circulaire de cette membrane et la ramènerez tout autour vers la base du col. Ce qu'il importe de bien connaître pour terminer la toilette du fémur, ce sont les attitudes à donner au membre. Celui-ci ne quittera plus l'adduction. Mais, pour travailler en avant, il sera fléchi, tandis que, pour travailler en arrière, il sera étendu et surtout tordu en dedans.

Sciage. — Mettez la cuisse dans la flexion à angle droit et forcez l'adduction. Placez une compresse fendue et, par-dessus, une attelle ou sonde protectrice si vous employez une scie rectiligne, rigide ou tendue, celle-ci les dents en l'air de préférence. Contentez-vous au contraire des écarteurs ou d'une attelle flexible si vous usez de la scie à chaîne. Mon davier est toujours utile pour fixer, soulever, faire saillir l'extrémité fémorale (**f**).

Après le sciage, examinez la cavité cotyloïde ordinairement atteinte dans la coxalgie; au besoin ruginez-la avec la cuillère, la pince-gouge ou la curette fenêtrée. Drainez bien le fond de la plaie, dussiez-vous percer la fesse; mettez quelques points de suture aux extrémités. Établissez une extension continue en bonne attitude jusqu'à la cicatrisation. Vous donnerez plus tard un appareil au malade pour qu'il s'exerce prudemment à la marche.

Notes. — (a) Les sujets gras d'amphithéâtre exigent une plus longue incision. On ne se gênera jamais avec les téguments, ni avec le grand fessier qui ne subit aucune

solution de continuité, puisqu'il est simplement fendu. Mais en arrivant dans la profondeur, dans l'intervalle du pyramidal et du moyen fessier, l'incision doit se restreindre et dépasser à peine en arrière le sourcil cotyloïdien, qui n'est qu'à environ 5 centimètres du bord supérieur du trochanter.

(b) Si l'on tient la cuisse presque étendue et non fléchie notablement dès le début de l'opération, la partie fessière de l'incision doit faire avec la partie trochantérienne un angle obtus ou une concavité tournée en arrière et en bas. C'est alors ce qu'on appelle incision de Kocher.

(c) A ce moment, l'exploration est possible. On juge de l'étendue du mal. En conséquence, on prolonge, s'il le faut, l'incision trochantérienne, ce qui sera toujours commode et sans inconvénients, pourvu que la décortication ne soit pratiquée que dans les limites nécessaires. Aussitôt qu'on a terminé l'examen de l'articulation, et même auparavant, il est avantageux de débrider de chaque côté de l'extrémité cotyloïdienne de la fente capsulaire, d'en faire un ⊢, en rasant sinon en entamant le sourcil fibro-cartilagineux.

(d) Si vous opériez avec le bistouri-serpette, vous devriez introduire la lame entre l'os et les parties fibreuses pour couper celles-ci de l'intérieur à l'extérieur, ainsi qu'il a été dit pour l'épaule. Les écarteurs ou vos doigts gauches joueraient un rôle important. Avec le bistouri on coupe en tirant comme avec une serpette; avec la rugine on burine en poussant : l'opérateur ne devrait dans les deux cas choisir la même position, bien au contraire. J'engage les élèves à se familiariser avec les attitudes commodes. Il suffit, à l'aide d'un sujet quelconque, mort ou vivant, d'un squelette ou d'un simple dessin, de chercher en tâtonnant dans quelle position on sera bien pour accomplir tel ou tel temps de l'opération.

(e) Dans la coxalgie, la luxation est souvent faite ou en voie de se faire. Dans les fractures, mon grand davier doit nécessairement intervenir.

(f) A l'amphithéâtre, la fesse d'une femme grasse a une telle épaisseur que la scie à chaîne s'impose. Heureusement, l'extrémité supérieure du fémur n'est pas très dure, et la cuisse, ne serait-ce que par le poids du membre, s'immobilise facilement. Il faut placer une compresse et, par-dessus, d'énormes écarteurs tels que des abaisse-langue ou des valves de spéculum.

Remarques sur l'étendue de la résection.

Depuis l'opération heureuse d'Hancock en 1858, plusieurs chirurgiens anglais et allemands n'ont pas craint de réséquer largement le cotyle et ses parties voisines, pubis, ischion, ilion. On citait des succès; le pansement antiseptique les a multipliés.

Mais c'est de l'étendue de la résection fémorale que je veux parler.

La statistique semble montrer que l'ablation large qui vient d'être décrite, à savoir la section sous-cervicale, entre les deux trochanters, est ce qu'il y a de plus sûr. C'est obligatoire dans la coxalgie avec altérations de la synoviale, fistules périarticulaires ou luxation spontanée.

Mais, si l'épiphyse céphalique est bien évidemment seule malade, la simple *décapitation* est permise. Peut-on la pratiquer, quand on ne veut pas de la difficile voie antérieure, sans décortiquer au moins la partie saillante du grand trochanter, cet angle postéro-supérieur en dedans duquel est creusée la cavité digitale? Je ne le pense pas, en raison des tendons qui se rassemblent en ce point et qu'il vaut peut-être encore mieux désinsérer que couper à distance comme on le faisait autrefois hardiment.