Si je suis dans le vrai, si la luxation de la tête exige la section ou la desinsertion des muscles sus-trochantériens et si la désinsertion est préférable, que faut-il faire du sommet décortiqué du trochanter? Le réséquer, de l'avis de plusieurs.

Toujours est-il que si l'on veut borner l'opération à l'ablation de la tête, c'est-à-dire couper le col en son milieu, en employant l'incision de Langenbeck, que je regarde comme la meilleure, on devra donner du jeu aux lèvres profondes de la plaie, c'est-à-dire détacher du sommet trochantérien les tendons qui s'y insèrent. Le travail de la rugine invite à scier consécutivement la partie exubérante dénudée. Ceux qui ne veulent pas abraser et jeter le trochanter feront bien de le luxer avec le *ciseau frappé* ou de recourir au bistouri pour diviser les tendons sans entamer l'os et réserver la possibilité de les suturer.

Autres procédés.

L'incision d'Ollier ne diffère de celle de Langenbeck que dans sa partie sus-trochantérienne. Au lieu d'aller en ligne droite dans la direction de l'épine iliaque postérieure et supérieure, Ollier recourbe son incision en avant et s'arrête en un point situé à quatre doigts de la crête iliaque et

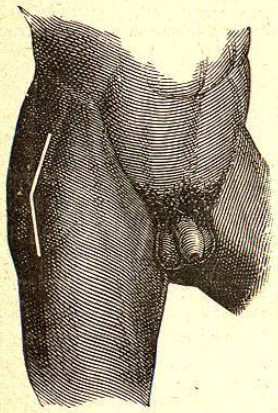

Fig. 755. — Résection de la hanche, incision externe d'Ollier.

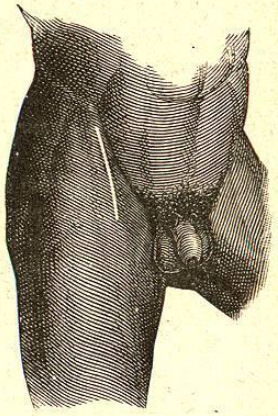

Fig. 756. — Décapitation du fémur, incision antérieure de Schede.

de l'épine antérieure (fig. 755). Il lui faut ensuite inciser la forte aponévrose, puis le moyen et le petit fessier, pour atteindre la partie supérieure de la capsule.

Ce n'est pas le seul procédé d'Ollier, qui a bien voulu exécuter devant

moi la décapitation du fémur, après section préalable et luxation temporaire du grand trochanter.

A l'aide de son incision indiquée ci-dessus, le maître lyonnais, ayant divisé la peau et la forte aponévrose tendineuse commune au grand fessier et au tenseur du fascia lata, fit découvrir, à l'aide d'écarteurs, la face externe du grand trochanter et plus haut le petit et le moyen fessier. Il passa une scie à chaîne sous les tendons de ces muscles et des autres pelvi-trochantériens supérieurs, et scia le trochanter obliquement en bas.

Il disséqua ensuite, en fendant en avant et même en arrière, un épais lambeau musculo-trochantérien qui se relevait et se rabattait comme le couvercle d'une *tabatière* (nom familier du procédé). Sous ce lambeau, l'articulation apparaît largement dénudée (fig. 757) : on y fait ce qu'on

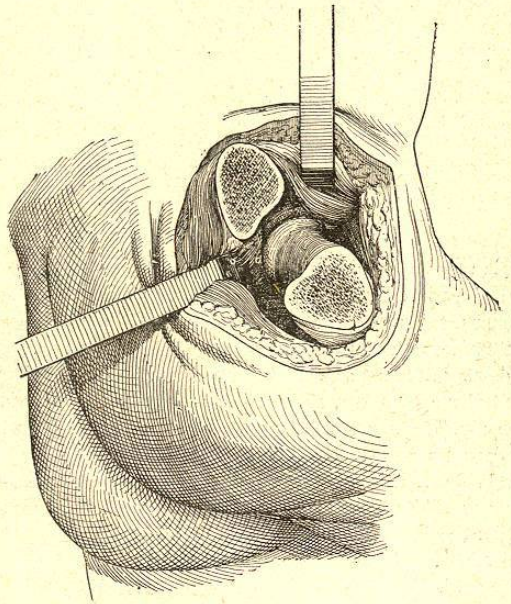

Fig. 757. — (Labey). — La tabatière d'Ollier.

veut; après quoi le lambeau, rabattu par-dessus un tube, est fixé par des points de suture osseuse.

Ollier exécutait aussi le même procédé, en découpant un lambeau tégumentaire convexe à base supérieure pour découvrir le grand trochanter, qu'il sciait alors d'un trait ascendant en haut et en dedans et relevait ensuite comme après l'action de la scie à chaîne.

Ainsi donc, Langenbeck et Ollier abordaient le côté supérieur de l'articulation, celui-ci plus en avant que celui-là. Tous deux opéraient dans le dessein de favoriser une solide réinsertion ultérieure des tendons.

Obéissant aux mêmes préoccupations, relatives à la conservation des puissances musculaires, *Schede* (1877) et *Lücke* ont pratiqué la simple décapitation, en attaquant l'articulation en avant (fig. 756), comptant sur le *drainage fessier*. J'ai trouvé, et pourtant je ne suis pas un novice, leur procédé difficile sur le cadavre. Il consiste à inciser directement de haut en bas, à partir du voisinage de l'arcade crurale, entre le psoas qu'on laisse en dedans, et les muscles couturier et droit antérieur qui restent en dehors. Quand l'incision est faite jusqu'à la capsule, on fléchit la cuisse en même temps qu'on la porte et qu'on la tourne en dehors, afin de permettre à deux grands crochets d'écarter les muscles et d'exposer l'articulation, dont on divise l'épais ligament de Bertin au voisinage du sourcil cotyloïdien. L'exagération brusque de l'abduction et de la rotation externe produisent ensuite la luxation en avant.

Hüter, en plaçant l'incision longitudinale antérieure au côté externe du couturier et du droit antérieur, dit arriver à enlever la tête, le col et le grand trochanter. Pourquoi ne pas faire cette incision un peu oblique comme le col quand on veut enlever le grand trochanter?

Chalot fit quelque chose en ce sens.

C'est à la *méthode ancienne* qu'appartiennent les autres procédés dont il me reste à parler. Parmi ceux-ci, nul n'a eu plus de vogue en France, nul n'est plus commode ni plus expéditif que celui qui consiste à couper hardiment au-dessus et en arrière du grand trochanter, en se tenant à un ou deux doigts des bords supérieur et postérieur de cette éminence. L'incision peut être en équerre, horizontale au-dessus du trochanter, verticale en arrière (fig. 758), ou *arrondie en arc* (fig. 759). Cette forme était à la mode dans les amphithéâtres. De qui vient-elle? Il faudrait remonter bien au delà de *A. Guérin* et de *Chassaignac*, jusqu'à *Hewson* et peut-être à *Antony White*, si la figure donnée par Esmarch repose sur une donnée historique solide.

« Je fais, dit A. Guérin, une incision courbe à concavité antéro-inférieure, embrassant les bords supérieur et postérieur du grand trochanter. »

Quand j'enseignais moi-même ce procédé, j'y mettais plus de façons : je conseillais de faire l'incision tégumentaire à deux doigts du contour osseux, car le sourcil cotyloïdien, suivant lequel il faut diviser la capsule, est à environ 5 centimètres du trochanter. Mais, après la section de la peau et de la graisse, l'opérateur se rapprochait de l'éminence fémorale, pour éviter le nerf sciatique, et coupait au plus près les muscles et tendons que la rétraction entraîne naturellement en dedans et en haut. Des écarteurs étaient placés pour découvrir l'insertion iliaque de la capsule

dont le couteau, profondément engagé jusqu'en avant, doit diviser la demi-circonférence supérieure et postérieure, avant de fendre derrière le col, en revenant en dehors pour ne pas manquer l'anse d'attache ou zone orbiculaire. La section de la capsule exige que celle-ci soit développée et tendue par l'attitude qui prépare la luxation, c'est-à-dire par la flexion, l'adduction et la rotation du genou en dedans. — L'exagération subite de ces trois mouvements produit la rupture du ligament rond et l'issue de la tête que la peau de la fesse coiffe quand on l'a coupée trop près du trochanter. En quelques instants, l'extrémité supérieure du fémur peut être largement libérée au couteau et sciée.

L'*incision en* ∧ à cheval sur le trochanter, recommandée par *Jaeger*, *Reid*, *Textor*, *M. Perrin*, est d'une extrême commodité et compte encore des partisans (fig. 760). Qu'on lui maintienne sa forme anguleuse ou qu'on l'arrondisse suivant le conseil de *Jones* et de *Sédillot*, elle sacrifie toutes les insertions trochantériennes.

A *Vidal de Cassis* « *une simple incision dans la direction du col* » paraissait suffisante. *Roser* ne pense pas autrement : « On fait une profonde incision antérieure suivant exactement la ligne du col du fémur et divisant le muscle iliaque (le nerf crural reste en dedans), le couturier, le droit antérieur et tenseur du fascia lata (fig. 761) ».

« Si l'on veut réséquer en arrière, ce qui serait indiqué en cas d'abcès postérieur, ou de coup de feu ayant frappé par derrière, ou bien encore dans le cas où la jambe serait placée dans la flexion, l'adduction et la rotation en dedans, on ferait l'incision à travers le grand fessier, on ouvrirait la capsule dans la même direction, et l'on arriverait aussi sur la tête et le col du fémur. »

Sur l'incision antérieure de Roser, *G. Simon*, de Rostock, fait tomber une fente verticale à partir de l'arcade crurale, en dehors du nerf (fig. 762). Cela donne du jour.

Schillbach incise devant le col, mais va bien moins en dedans que Roser, car il s'arrête au bord externe du couturier. En revanche, arrivé près du trochanter, il prolonge son incision, non dans la direction oblique descendante primitive, car il la coude pour suivre horizontalement le bord supérieur de l'éminence fémorale (fig. 763).

Charles White, de Manchester, proposa en 1769 de réséquer la hanche à l'aide d'une longue *incision longitudinale externe* (fig. 764). L'incision de Langenbeck en diffère en ce qu'elle est pratiquée pendant la flexion de la cuisse et dirigée vers l'épine postéro-supérieure au lieu d'être verticale. Celle d'Ollier s'en rapprocherait davantage.

La simple fente droite de Charles White a été légèrement courbée par *Jaeger* et *Textor* pour la faire passer au-devant du trochanter (fig. 765); par *Antony White* peut-être, pour la faire passer derrière la même éminence (fig. 766). C'était derrière aussi que *Heyfelder fils* plaçait son incision sinueuse (fig. 767).

Seutin et *W. Fergusson* l'ont faite moins longue et l'ont transformée en croix (fig. 768). *Rossi* n'avait fait qu'un débridement en arrière (fig. 769).

Erichsen a supprimé la partie iliaque et du reste a fait un T à branche horizontale sus-trochantérienne, comme *Heyfelder père* (fig. 770).

D'autres opérateurs, pour plus de commodité encore, ont taillé des lam beaux carrés ou arrondis.

Le lambeau de *Percy* était rectangulaire, presque carré, à base rétro-trochantérienne (fig. 771).

Celui de *Roux*, de même forme, avait sa base supérieure (fig. 772).

Dans le vrai procédé de *Sédillot*, « une incision courbe à convexité inférieure contourne le grand trochanter et forme un lambeau tégumentaire à base supérieure (fig. 773) ». Tels sont les termes de la note lue à l'*Académie des sciences*, 1866. On a vu Ollier employer volontiers cette manière de découvrir l'articulation, pour exécuter son procédé à *tabatière*, représenté ci-devant p. 937.

Velpeau nous parle d'un vaste lambeau fessier postéro-supérieur d'une faible convexité inférieure, et *Sayre* (Philadelphie, *Med. Times*, 1874) a fait quelque chose d'analogue avec une grande incision oblique qui commençait au-dessus et en avant du trochanter pour finir au-dessous et en arrière.

Après les seize figures qui suivent, rangées en atlas et qui ne sont ici qu'à titre de renseignements rétrospectifs, je terminerai cet article par l'*arthrotomie* de l'articulation coxo-fémorale et quelques considérations accessoires.

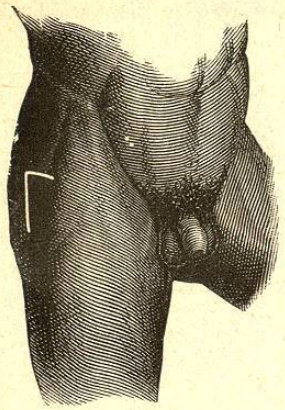

Fig. 758. — Incision en équerre sus- et rétro-trochantérienne (Hueter).

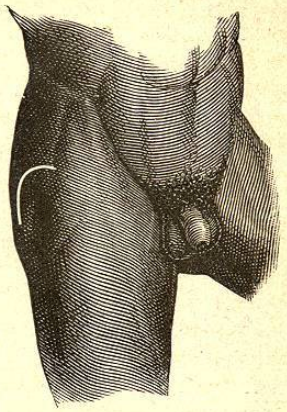

Fig. 759. — Incision arquée sus- et rétro-trochantérienne (A. Guérin).

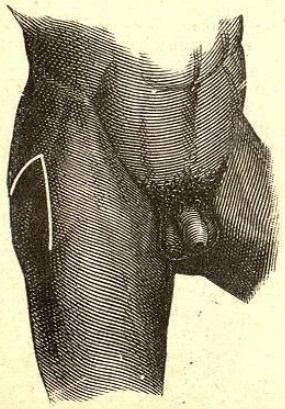

Fig. 760. — Incision en Λ à cheval sur le trochanter (Jaeger).

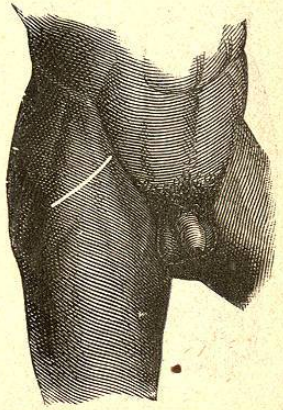

Fig. 761. — Incision antérieure dans la direction du col (Vidal, Roser).

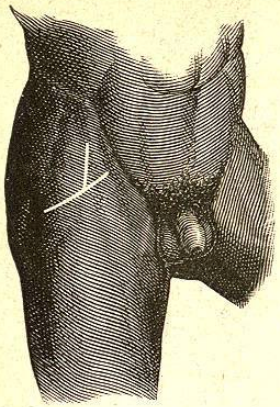

Fig. 762. — Incision de G. Simon.

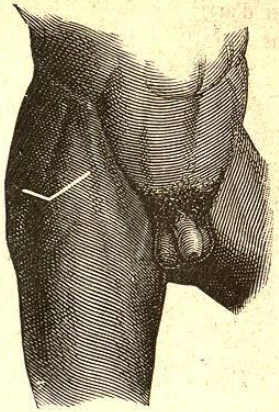

Fig. 763. — Incision de Schillbach.

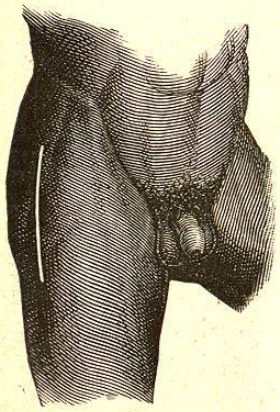

Fig. 764. — Incision externe de Ch. White.

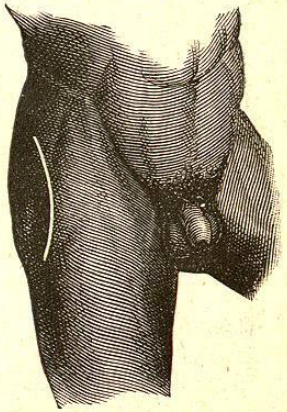

Fig. 765. — Incision externe courbée devant le trochanter (Jaeger, Textor).

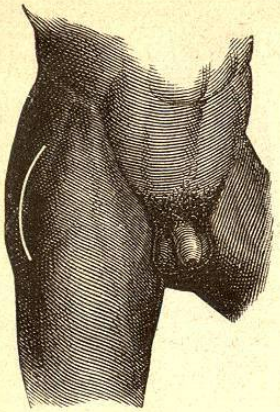

Fig. 766. — Incision externe courbée derrière le trochanter (Multi).

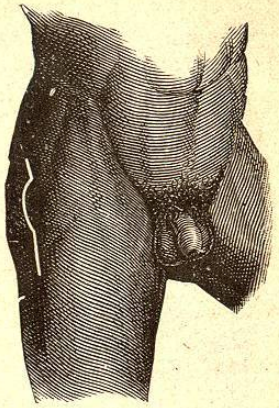

Fig. 767. — Incision sinueuse rétro-trochantérienne d'O. Heyfelder.

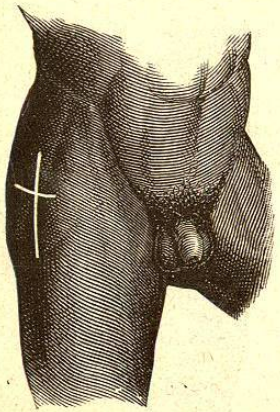

Fig. 768. — Incision externe cruciale (Scutin).

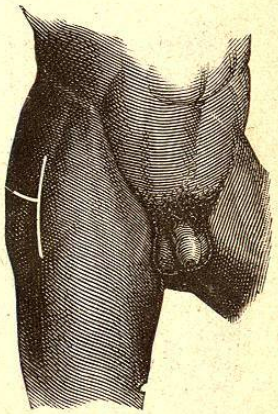

Fig. 769. — Incision externe débridée en arrière (Rossi).

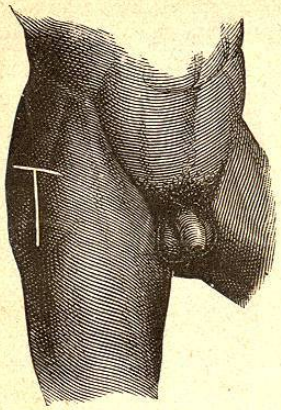

Fig. 770. — Incision externe en T (Erichsen).

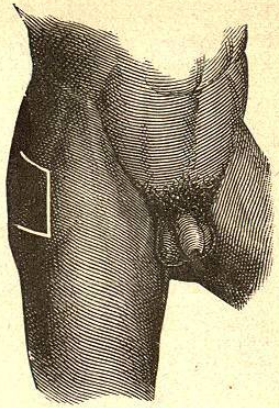

Fig. 771. — Lambeau carré à base postérieure (Percy).

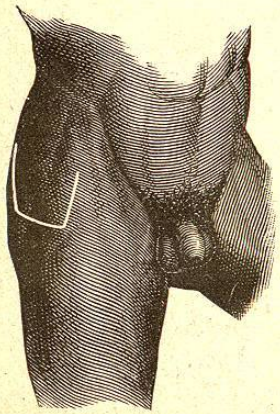

Fig. 772. — Lambeau carré à base supérieure (Roux).

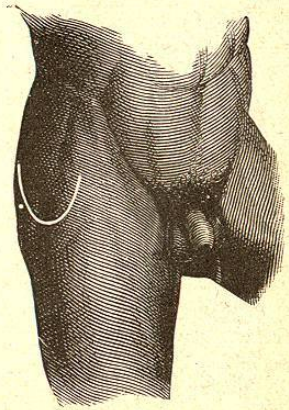

Fig. 773. — Lambeau arrondi à base supérieure (Lisfranc, Sédillot).

Pour l'**arthrotomie** de la hanche, pour l'évacuation du contenu de cette articulation, l'incision de Langenbeck ou quelque autre analogue aussi commode, aussi sûre et aussi ménagère, n'est-elle pas encore ce qu'il y a de mieux dans la plupart des cas? Et peut-on faire autrement, quand on projette ou qu'on est contraint d'imiter H. Delagenière, c'est-à-dire, sans faire de résection proprement dite, d'évider la tête, canaliser le col et tunnelliser le grand trochanter?

Toutefois la *voie antérieure* a ses partisans et semble avoir des indications : curettages simples, ankylose, luxations irréductibles, ostéite pubienne.... C'était en avant que Lorenz incisait pour la réduction sanglante des luxations congénitales : il n'avait pas à se gêner avec les muscles dont la section n'était que favorable à la réduction.

Si cette voie antérieure d'arthrotomie est une incision longeant le bord interne du couturier et, dans la profondeur, le bord interne du droit antérieur, elle laisse en dedans l'iliaque-psoas et arrive sur la partie mince quelquefois perforée de la capsule, en dedans de l'origine du ligament de Bertin et de son faisceau interne dit longitudinal ou vertical, tant il descend peu obliquement en dehors. Vous le verrez en retournant p. 666 à la figure 541 qui vous montrera aussi comment, au besoin, l'on pourrait, en rasant le dessous du col, dans l'intérieur de la capsule surtout, pousser en arrière, en dehors et en bas, une sonde mousse ou pointue et un drain, au-dessus de la grosse artère circonflexe postérieure.

[Puisque je vous ai renvoyé à cette figure 541, rendez-vous compte du relâchement des deux faisceaux de Bertin et par conséquent de l'augmentation de la capacité de la cavité articulaire que ne peut manquer de produire un peu de flexion et de rotation interne. C'est donc dans cette attitude qu'il faut faire les *injections modificatrices*, si l'on veut que le liquide pénètre en quantité suffisante et aille partout, jusque dans les culs-de-sac les plus reculés de la synoviale.]

Au lieu d'inciser et de pénétrer en dedans du couturier et du droit antérieur, si vous cheminez en dehors de ces muscles, vous approchez le bord interne du tenseur du fascia lata et rencontrez profondément celui du petit fessier ; vous avez plus d'obstacles fibreux à traverser et vous ne tombez pas sur la tête et sa mince capsule, mais sur le col couvert des gros faisceaux de Bertin, encore adjacents à cette hauteur.

Quelle qu'ait été la voie suivie, il peut être bon, par exemple en cas d'ostéomyélite étendue au pubis, d'établir un drainage déclive en avant et en dedans. A cet effet, l'on passerait par derrière le psoas et le pectiné, par conséquent assez loin derrière les vaisseaux, un gros tube qui ressortirait plus bas par une incision préparée entre le pectiné et le moyen adducteur.

Mon édition de 1895 et les réimpressions qui se sont succédé depuis contenaient quatre pages de considérations générales sur l'intervention

sanglante dans les **luxations congénitales** de la hanche dues à l'amitié de Pierre Delbet. Il m'en voudrait, maintenant que la question a changé de face, de les reproduire aujourd'hui. Elles ont eu leur intérêt à l'époque où les chirurgiens de Paris se mirent à imiter Hoffa et Lorenz.

C'est alors que je vis bien la nécessité d'une longue et intensive éducation opératoire d'amphithéâtre et que j'eus l'occasion de gronder plus d'un venant me confesser quelles difficultés il avait rencontrées, quelles maladresses il avait commises pour les surmonter imparfaitement. Certes, la résection de la hanche intacte d'un cadavre avec telle myotomie ou telle autre opération additionnelle ne peut être qu'un simulacre. J'affirme toutefois que c'est un exercice utile. Les chirurgiens rompus à l'asepsie et à l'antisepsie, les seuls à considérer, sont à ce point de vue aussi méticuleux, sinon plus, à leur première opération qu'à la centième. Pourquoi donc leur première statistique est-elle toujours la plus mauvaise? Ceux qui débutent sur le vivant, surtout ceux qui n'ont ni enseigné ni maintes fois et longtemps pratiqué *toutes* les opérations possibles ou imitables sur le cadavre, ne savent point opérer d'emblée avec suite et rapidité : de là des fautes de toute nature et des échecs dont leurs premiers opérés sont les victimes.

Je suis heureux de l'avènement de la *réduction non sanglante* des luxations congénitales de la hanche : la question n'est plus de mon ressort, et je n'aurai plus à disséquer des foyers de résection infectés et incorrects.

ARTICLE V

RÉSECTIONS DIAPHYSAIRES DES GRANDS OS DU MEMBRE INFÉRIEUR

Je ne serai pas long sur ce sujet et m'abstiendrai de parler de la résection dans les fractures compliquées et de l'extraction des séquestres invaginés.

Tibia. — Les cas d'extirpation totale ou presque totale de la diaphyse tibiale ne sont plus rares. J'ai vu l'opéré de Duplay en 1875. C'était, comme c'est l'ordinaire, un jeune sujet atteint de périostite phlegmoneuse diffuse grave, vaste suppuration médullaire ou sous-périostique avec décollement de l'épiphyse inférieure. (V. Faucon, *Mém. de l'Acad. de Belgique*, 1880.)

Beaucoup de chirurgiens prêchent l'extirpation hâtive. C'est donc une résection sous-périostée à exécuter, avec cette circonstance opératoire favorable que le périoste est déjà en partie détaché et, là où il adhère encore, préparé au décollement.

L'incision à faire doit courir sur la face interne ou sous-cutanée, le long et à faible distance du bord interne du tibia.

On commence avec la rugine droite, à décoller les deux lèvres du

périoste de la face exposée: on explore ainsi l'étendue de la lésion afin de prolonger tout de suite l'incision, dans les deux sens, aussi loin qu'il est nécessaire. En travaillant d'abord au milieu de la plaie dont les lèvres s'écartent facilement en ce point, on arrive, principalement avec le bout de la rugine courbe, à contourner le bord antérieur, puis le postérieur d'un bout à l'autre, et à pousser la dénudation sur les faces externe et postérieure jusqu'au bord externe, dont la même rugine courbe détache bien la cloison interosseuse. Pour peu que l'incision ait plus de 12 centimètres de long, on réussit sans peine, avec de bons écarteurs et les rugines appropriées, à dépérioster tout le pourtour de la diaphyse dans le milieu de la plaie. Alors, avec la rugine insinuée à plat sous le périoste et travaillant tantôt du bout, tantôt du côté, on pousse la dénudation en haut et en bas sur les deux faces externe et postérieure. Il est utile, sinon indispensable, de débrider au niveau des futurs traits de scie les deux bouts de la lèvre antérieure du périoste, afin de la rejeter en lambeau en avant et en dehors. Avec cette précaution, il devient possible de dépouiller la face externe aussi facilement que la face postérieure, et de libérer dans la même étendue le bord externe du tibia. Ce dernier temps de l'opération s'accomplit avec le tranchant latéral de la rugine courbe engagée à plat sous l'os comme pour le charger, quelquefois avec une simple anse de fil solide que l'on passe sous le milieu de la partie dénudée et que l'on tire successivement en haut et en bas.

La scie à chaîne intervient ensuite pour diviser l'os une première fois, autant que possible au-dessous de l'attache du tendon rotulien, une seconde fois, si l'épiphyse inférieure n'est pas décollée, au point fixé lors de l'exploration. La sonde gouttière en métal flexible (cuivre rouge) d'Ollier me paraît recommandable, autant pour passer la scie à chaîne que pour maintenir les parties molles écartées et à l'abri pendant le sciage.

Le périoste diaphysaire du tibia peut reproduire un fragment intermédiaire solide et long, même chez l'adulte: mais pas toujours, même chez l'enfant. Il faut tabler en conséquence, quand on a la main forcée, et au besoin raccourcir le péroné (cela peut être différé) pour établir la solidité du squelette jambier.

Péroné. — C'est un os que l'on peut extirper en totalité. Cependant il est désirable de laisser la malléole externe, procédé sur lequel Polaillon a rappelé l'attention, et de ne pas toucher à l'extrémité supérieure de l'os à cause des nerfs tibial antérieur et musculo-cutané et de la communication possible de l'articulation tibio-péronière avec l'articulation fémoro-tibiale. Aujourd'hui, toutefois, le pansement antiseptique et le procédé d'Ollier ont levé ces deux dernières difficultés.

On peut enlever le péroné d'un seul morceau, en rejetant en avant les muscles péroniers et leurs tendons. Je conseillerais volontiers de l'extraire en deux pièces et par deux incisions : l'une, que nous connaissons, serait