*sanglante* dans les **luxations congénitales** de la hanche dues à l'amitié de Pierre Delbet. Il m'en voudrait, maintenant que la question a changé de face, de les reproduire aujourd'hui. Elles ont eu leur intérêt à l'époque où les chirurgiens de Paris se mirent à imiter Hoffa et Lorenz.

C'est alors que je vis bien la nécessité d'une longue et intensive éducation opératoire d'amphithéâtre et que j'eus l'occasion de gronder plus d'un venant me confesser quelles difficultés il avait rencontrées, quelles maladresses il avait commises pour les surmonter imparfaitement. Certes, la résection de la hanche intacte d'un cadavre avec telle myotomie ou telle autre opération additionnelle ne peut être qu'un simulacre. J'affirme toutefois que c'est un exercice utile. Les chirurgiens rompus à l'asepsie et à l'antisepsie, les seuls à considérer, sont à ce point de vue aussi méticuleux, sinon plus, à leur première opération qu'à la centième. Pourquoi donc leur première statistique est-elle toujours la plus mauvaise? Ceux qui débutent sur le vivant, surtout ceux qui n'ont ni enseigné ni maintes fois et longtemps pratiqué *toutes* les opérations possibles ou imitables sur le cadavre, ne savent point opérer d'emblée avec suite et rapidité : de là des fautes de toute nature et des échecs dont leurs premiers opérés sont les victimes.

Je suis heureux de l'avènement de la *réduction non sanglante* des luxations congénitales de la hanche : la question n'est plus de mon ressort, et je n'aurai plus à disséquer des foyers de résection infectés et incorrects.

## ARTICLE V

### RÉSECTIONS DIAPHYSAIRES DES GRANDS OS DU MEMBRE INFÉRIEUR

Je ne serai pas long sur ce sujet et m'abstiendrai de parler de la résection dans les fractures compliquées et de l'extraction des séquestres invaginés.

*Tibia.* — Les cas d'extirpation totale ou presque totale de la diaphyse tibiale ne sont plus rares. J'ai vu l'opéré de Duplay en 1875. C'était, comme c'est l'ordinaire, un jeune sujet atteint de périostite phlegmoneuse diffuse grave, vaste suppuration médullaire ou sous-périostique avec décollement de l'épiphyse inférieure. (V. Faucon, *Mém. de l'Acad. de Belgique*, 1880.)

Beaucoup de chirurgiens prêchent l'extirpation hâtive. C'est donc une résection sous-périostée à exécuter, avec cette circonstance opératoire favorable que le périoste est déjà en partie détaché et, là où il adhère encore, préparé au décollement.

L'incision à faire doit courir sur la face interne ou sous-cutanée, le long et à faible distance du bord interne du tibia.

On commence avec la rugine droite, à décoller les deux lèvres du



périoste de la face exposée: on explore ainsi l'étendue de la lésion afin de prolonger tout de suite l'incision, dans les deux sens, aussi loin qu'il est nécessaire. En travaillant d'abord au milieu de la plaie dont les lèvres s'écartent facilement en ce point, on arrive, principalement avec le bout de la rugine courbe, à contourner le bord antérieur, puis le postérieur d'un bout à l'autre, et à pousser la dénudation sur les faces externe et postérieure jusqu'au bord externe, dont la même rugine courbe détache bien la cloison interosseuse. Pour peu que l'incision ait plus de 12 centimètres de long, on réussit sans peine, avec de bons écarteurs et les rugines appropriées, à dépérioster tout le pourtour de la diaphyse dans le milieu de la plaie. Alors, avec la rugine insinuée à plat sous le périoste et travaillant tantôt du bout, tantôt du côté, on pousse la dénudation en haut et en bas sur les deux faces externe et postérieure. Il est utile, sinon indispensable, de débrider au niveau des futurs traits de scie les deux bouts de la lèvre antérieure du périoste, afin de la rejeter en lambeau en avant et en dehors. Avec cette précaution, il devient possible de dépouiller la face externe aussi facilement que la face postérieure, et de libérer dans la même étendue le bord externe du tibia. Ce dernier temps de l'opération s'accomplit avec le tranchant latéral de la rugine courbe engagée à plat sous l'os comme pour le charger, quelquefois avec une simple anse de fil solide que l'on passe sous le milieu de la partie dénudée et que l'on tire successivement en haut et en bas.

La scie à chaîne intervient ensuite pour diviser l'os une première fois, autant que possible au-dessous de l'attache du tendon rotulien, une seconde fois, si l'épiphyse inférieure n'est pas décollée, au point fixé lors de l'exploration. La sonde gouttière en métal flexible (cuivre rouge) d'Ollier me paraît recommandable, autant pour passer la scie à chaîne que pour maintenir les parties molles écartées et à l'abri pendant le sciage.

Le périoste diaphysaire du tibia peut reproduire un fragment intermédiaire solide et long, même chez l'adulte: mais pas toujours, même chez l'enfant. Il faut tabler en conséquence, quand on a la main forcée, et au besoin raccourcir le péroné (cela peut être différé) pour établir la solidité du squelette jambier.

*Péroné.* — C'est un os que l'on peut extirper en totalité. Cependant il est désirable de laisser la malléole externe, procédé sur lequel Polaillon a rappelé l'attention, et de ne pas toucher à l'extrémité supérieure de l'os à cause des nerfs tibial antérieur et musculo-cutané et de la communication possible de l'articulation tibio-péronière avec l'articulation fémoro-tibiale. Aujourd'hui, toutefois, le pansement antiseptique et le procédé d'Ollier ont levé ces deux dernières difficultés.

On peut enlever le péroné d'un seul morceau, en rejetant en avant les muscles péroniers et leurs tendons. Je conseillerais volontiers de l'extraire en deux pièces et par deux incisions : l'une, que nous connaissons, serait

située dans l'axe de la malléole, devant les tendons et muscles péroniers; l'autre en haut, derrière ces mêmes muscles. La première devrait épargner la branche cutanée du nerf musculo-cutané, la seconde (fig. 774) laisser en avant le tronc même du n. poplité externe.

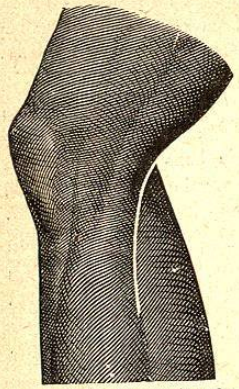

Fig. 774. — Extirpation de l'extrémité supérieure du péroné, incision d'Ollier.

Voici ce que nous a enseigné Ollier pour extirper l'extrémité supérieure du péroné avec un bout plus ou moins long de la diaphyse.

Commencer au bas du creux poplité, en dedans du relief visible et tangible du tendon du biceps, à plusieurs centimètres au-dessus de la tête péronière, une incision qui descende derrière le péroné, sur l'interstice du muscle long péronier et du soléaire. Chercher le nerf sciatique poplité externe, le mobiliser et le donner à tenir à des écarteurs échelonnés qui l'attirent et le maintiennent en avant pendant que le bistouri approche l'os et fend le périoste derrière la tête, le col et le corps, en séparant le soléaire du long péronier.

Les rugines désinsèrent le biceps et, plus bas, décortiquent le col et le corps. Aussitôt que celui-ci a pu être contourné au niveau convenable, la scie à chaîne le divise, ou la scie rectiligne sur une sonde coudée à la Blandin. Alors le davier saisit, relève le fragment et le tord, alternativement en avant et en arrière, jusqu'à ce que la dénudation et par suite l'extirpation nette soit accomplie. On pourrait souvent terminer l'extraction en conservant en place, grâce à l'intervention de la gouge ou du ciseau, tout ou partie de l'épiphyse supérieure afin de ne pas ouvrir l'articulation.

*Fémur.* — Nous savons en extraire les deux extrémités avec un bout diaphysaire plus ou moins long.

Quand le corps de cet os est atteint d'ostéomyélite, de périostite phlegmoneuse diffuse, les chirurgiens se partagent, qui pour la temporisation avec drainage, etc., qui pour l'amputation. On s'accorde en effet à douter d'une reproduction suffisante par la gaine périostique, trop difficile à tendre et à fixer dans cette partie du membre.

Cependant si, pour une raison quelconque, on croyait devoir réséquer le milieu du fémur, il faudrait, de l'avis d'Ollier, inciser en dehors et en arrière, pour pénétrer dans l'intervalle du muscle vaste externe et de la courte portion du biceps. On arriverait ainsi sur la face externe, au voisinage de la ligne âpre. Une telle incision, même fort longue, reste incommode à cause de la profondeur de l'os. Aussi Ollier conseille-t-il de la débrider en avant, aux deux bouts, de manière à tailler un lambeau musculo-cutané trapézoïde à grande base antérieure.



## ARTICLE VI

### OSTÉOTOMIE ET RÉSECTION CUNÉIFORME APPLIQUÉES AUX COURBURES OU AUX ANKYLOSES VICIEUSES DU MEMBRE INFÉRIEUR

Employée d'abord, et il y a longtemps, à la rupture des cals vicieux, l'ostéotomie trouva en 1836 une application nouvelle entre les mains de l'Américain Rhea Barton, cité partout pour avoir divisé le fémur entre les deux trochanters afin de remédier à une ankylose vicieuse de la hanche. Le même chirurgien, profitant plus tard du procédé d'*excision cunéiforme* de notre compatriote Clémot, redressa une ankylose du genou après avoir attaqué l'extrémité inférieure du fémur. Bientôt les courbures rachitiques devinrent justiciables de la même opération.

Dans l'espoir de restreindre la mortalité, Meyer et Langenbeck répandirent la méthode sous-cutanée, ou plutôt la méthode à petites incisions.

La vulgarisation du pansement antiseptique a fait perdre à l'ostéotomie sa gravité; couramment on l'applique au redressement du *genu valgum* en concurrence avec l'*ostéoclasie*.

Les *appareils ostéoclastes* en vogue portent les noms du Dr Robin, de Lyon, et de Collin, fabricant à Paris. Ils sont surtout propres à produire la fracture sus-condylienne du fémur.

Celui de Robin, très puissant et très bon, fixe solidement la cuisse à la table et rompt le fémur d'*arrière en avant*; il peut aussi redresser la jambe ankylosée dans la flexion, mais non sans danger pour les vaisseaux et nerfs poplités.

Celui de Collin a été construit pour agir latéralement et, dans le *genu valgum*, pour rejeter de *dehors en dedans* l'extrémité inférieure du fémur. Je l'ai expérimenté plusieurs fois, non sans réussir à l'améliorer. Il offre maintenant, à la face externe de la cuisse, une gouttière sous-trochantérienne large et un tampon condylien étroit; l'appui se fait en dedans, au-dessus du condyle interne. C'est le tampon appliqué sur le condyle externe qui reçoit l'impulsion de l'appareil. Je conseille à ceux qui voudront s'en servir d'apprendre d'abord à le bien placer, c'est-à-dire à bien saisir la cuisse. L'exercice cadavérique me paraît indispensable à qui ne veut pas s'exposer à des mécomptes. La cuisse doit être prise comme dans un étau, bien calée, bien ligaturée et au préalable entourée, ainsi que le genou, d'une bande roulée fortement serrée. Il ne faut *pas craindre de mettre trop bas* sur l'interligne le tampon condylien externe, car il a de la tendance à remonter. On tire ensuite sur la moufle tant qu'on peut tirer doucement, de manière à fortement appliquer le tampon d'appui sus-condylien interne qui agit à travers un muscle très épais. Alors, ayant enroulé la corde autour d'un doigt ou de la main, une secousse brusque casse l'os du premier coup.

*L'ostéotomie* se pratique à la scie ou au ciseau. Rhea Barton, après avoir découvert et contourné le fémur entre les deux trochanters, se servit d'une scie à chaîne pour le diviser. Dans des cas semblables, d'autres opérateurs ont employé la petite scie cultellaire de Larrey, qui ne compte plus aujourd'hui ses modèles ni ses parrains, mais qui n'a pas grande puissance. L'ostéotome de Heine ou porte-scie à chaîne, a été fait pour diviser les os profondément situés. Il est abandonné. N'avons-nous pas les ciseaux de Macewen? Chaque fois qu'on opère à ciel ouvert, la scie rectiligne par rigidité ou par tension est excellente; et quand, par deux incisions latérales, on a levé un pont charnu sous lequel l'os est exposé, je conseille la fine lame de ma scie amovible à inclinaison fixe et variable. Étroite, cette lame passe partout; finement dentée, elle divise le périoste sans le décoller; mince, elle travaille sans fatigue et fait peu de sciure; longue, elle avance très vite; amovible, elle s'insinue dans le moindre trajet, se tend à volonté et garde l'inclinaison qu'on lui donne, capable, en conséquence, de scier aussi bien de dessous en dessus que de dessus en dessous. Mais il faut que l'os puisse être traversé par une ligne droite dans toute son épaisseur sans que les parties molles aient à en souffrir. J'ai décrit et figuré la manœuvre à propos de la résection tibio-tarsienne (p. 884) et plus loin je figurerai la section sous-cutanée de la mâchoire inférieure (p. 967).

Les ciseaux employés aujourd'hui en France sont imités de ceux de Macewen (fig. 596, page 720). Ce sont des variantes du ciseau à froid du serrurier, du tailleur de pierre, du sculpteur. Cependant les burins (fig. 597), forme du ciseau à bois du menuisier et du charpentier, ont leur emploi pour faire des entailles en V dans les os, etc. Tous ces instruments ont besoin d'une trempe spéciale qui s'arrête pour ainsi dire à la surface et au tranchant, pour éviter la fragilité; ils doivent avoir été éprouvés sur des os très durs, tels que le tibia du bœuf.

Les meilleurs ciseaux ont un gros manche qui se tient à pleine main et des lames minces pour creuser profond, sans avoir les flancs tôt serrés. Pour mieux éviter les écarts provoqués par les coups de maillet, la main qui tient le ciseau appuie son poignet ferme sur le membre solidement fixé lui-même dans son empreinte sur un *coussin de sable* mouillé.

L'ancien maillet de plomb ne vaut rien, il est tout de suite déformé. Macewen recommande un assez gros maillet en bois de gaïac dur et dense. La surface de frappe en est douce et large. Ces avantages, je les avais conservés dans le maillet bois et plomb qu'a fabriqué Collin. Ce maillet était pesant en raison même de la densité du plomb qui en était l'âme. Peu volumineux, il conservait une surface de frappe large, douce et ferme. Enfin sa masse étant d'un seul côté du manche comme celle du brochoir ou marteau à ferrer les chevaux, disposition favorable à l'aplomb du coup, le manche n'avait pas de tendance à tourner dans la main. « Une masse de cuivre rouge *de même modèle* vaudrait mieux encore », écrivais-je il y a vingt ans. Aujourd'hui le bronze mou a remplacé le cuivre rouge.



Mais on n'en fait que des marteaux petits et moyens dont le poids insuffisant oblige à frapper de haut, difficilement d'aplomb.

### OSTÉOTOMIE LINÉAIRE

La coupe transversale d'un os, la simple ostéotomie linéaire au ciseau, applicable seulement au *tissu spongieux* enveloppé d'un mince étui compact, demande un peu d'habileté, surtout de la part de la main gauche. Tenu ferme, à pleine main, le tranchant appuyé sur la ligne d'entaille, le ciseau doit mordre sans glisser d'un dixième de millimètre. Engagé, il faut qu'il pénètre dans la *direction voulue*, par conséquent, qu'il reste *obéissant à la main*. C'est dire qu'il ne doit pas cesser de rester mobile dans l'entaille qu'il fait, sans s'y enclaver. Donc, après chaque coup de maillet, la gauche ébranle le ciseau, non pas dans le sens de son épaisseur, ce serait inefficace ou cassant, mais dans le sens de sa largeur, comme pour couper l'os avec ses bords. Ne jamais frapper à tour de bras; donner bien d'aplomb de *petits coups secs* d'un *maillet lourd; mobiliser le ciseau après chaque coup* : tels sont les bons préceptes.

Si l'os a plusieurs centimètres de diamètre, tout ciseau dont l'épaisseur croît vite en s'éloignant du tranchant, rencontre tant de résistance sur ses flancs, à force de tasser le tissu pour faire son entaille, qu'il ne peut plus pénétrer. C'est pour cela que Macewen recommande un jeu de trois ciseaux, d'épaisseur variable. Quand le plus épais a fait le possible, on l'utilise comme guide, pour le remplacer par le ciseau moyen, qui très à l'aise dans une entaille d'abord trop large pour lui, pénètre du bout jusqu'à ce que, serré lui-même, il cède la place au ciseau le plus mince.

Les ciseaux de Macewen étant plus étroits que la plupart des os à couper, il convient ordinairement de faire plusieurs entailles transversales alignées bout à bout ou subintrantes, sur toute la partie accessible du pourtour. Beaucoup d'attention est nécessaire pour commencer une nouvelle entaille juste au bout et dans le plan de la première. Car la section se fait à l'aveuglette, sans écarteurs, (est-ce raisonnable?) au fond d'une plaie juste capable de laisser passer et se mouvoir le ciseau. Il faut que celui-ci, dans la main gauche, soit une sonde qui renseigne l'opérateur à chaque instant. On arrive vite à sentir où l'on est et ce que l'on fait. La connaissance de la forme et des dimensions de l'os attaqué est loin d'être inutile au ménagement des parties molles.

En général, l'ostéotomie linéaire est combinée avec l'ostéoclasie. En effet, lorsque l'entaille a divisé les trois quarts de la tige osseuse, si celle-ci ne s'est pas déjà rompue, elle est du moins facile à rompre. Cependant, il est des opérateurs qui préfèrent aller avec le ciseau jusqu'au pôle profond, au risque d'y diviser le périoste et les parties molles.

### OSTÉOTOMIE CUNÉIFORME

C'est la scie, ou à son défaut le ciseau-burin, qui s'emploie dans l'ostéotomie cunéiforme, pour faire l'encoche ou la section qui permettra de redresser une courbure rachitique, un cal angulaire ou une ankylose.

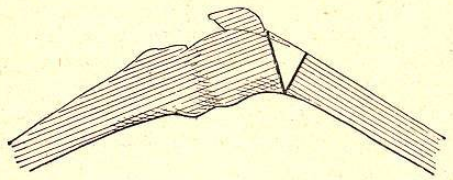

Fig. 775. — Vue interne d'un squelette de genou droit ankylosé à angle obtus. Le coin réséqué pour le redressement est aigu.

En réalité, le ciseau-burin n'enlève pas un coin d'os tout d'une pièce; tant s'en faut. Il trace d'abord, en coupant successivement deci et delà, une entaille étroite et peu profonde. Il reprend ensuite les talus de ce petit fossé pour l'élargir et le creuser. Le travail est long, difficile et aléatoire. On termine rarement la section cunéiforme au ciseau, sans frac-

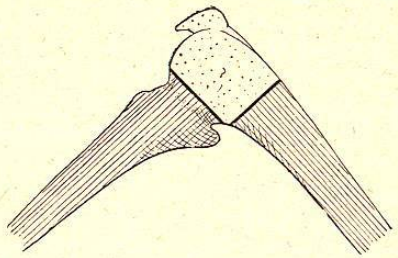

Fig. 776. — Vue interne d'un squelette de genou droit ankylosé à angle droit. Le coin réséqué est lui-même un angle droit.

turer la table profonde de l'os, qui forme alors une esquille ascendante ou descendante assez longue pour s'opposer au redressement et blesser les parties molles.

Les chirurgiens se trompent souvent sur la largeur à donner à la base du coin pour obtenir la rectitude cherchée. Voici ma règle. Supposons qu'il s'agisse d'une déviation angulaire, d'une ankylose du genou ou d'un cal fémoral : il y a là comme un compas dont l'ouverture varie avec chaque



cas. Peu importe cet angle, il suffit, mais il faut que vos deux traits de scie soient perpendiculaires, l'inférieur à la branche inférieure du compas, le supérieur à la branche supérieure. Dans la résection cunéiforme du genou ankylosé, vous dirigerez le trait supérieur perpendiculairement au fémur et le trait inférieur perpendiculairement au tibia. Les figures 775,

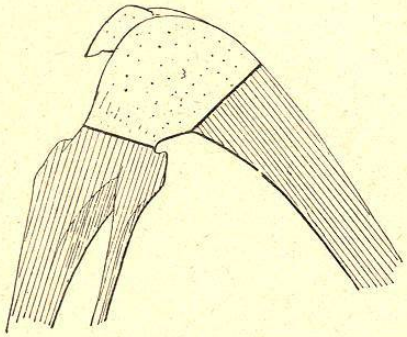

Fig. 777. — Vue externe d'un squelette de genou gauche ankylosé à angle aigu. Le coin réséqué est obtus.

776 et 777 montrent bien la direction à donner aux traits de scie ou aux coups du ciseau, relativement aux axes des segments du squelette ankylosés, axes dirigés comme les traits parallèles de la gravure.

De même pour les courbures rachitiques, il faut scier perpendiculairement aux axes, prolongés par le coup d'œil, des deux extrémités de l'os arqué (fig. 778, p. 957).

### ANKYLOSE VICIEUSE DE LA HANCHE

L'ostéotomie du col fémoral permet de mobiliser la cuisse, d'en détruire la flexion-adduction, qui est le fait ordinaire après la coxalgie, de la ramener vers l'extension-abduction où elle s'ankylose de nouveau presque toujours. Les malades marchent, mais ne peuvent pas commodément s'asseoir, à moins qu'on ait *évité l'extension complète* ou conservé de la mobilité. Au contraire, la résection de la tête ou du col, traitée par l'extension continue, donne plus sûrement une pseudarthrose compatible avec la marche et la station assise.

Volkmann, qui a préconisé cette opération, se servait de l'incision de Langenbeck, décrite plus haut, pour découvrir les os.

L'*ostéotomie linéaire* peut être pratiquée *sur le grand trochanter* même, en dirigeant le ciseau en dedans et en bas pour traverser la base du col à

peu près perpendiculairement à l'axe de celui-ci. On peut se contenter, pour les parties molles, d'une incision longitudinale dont on débride au besoin les lèvres profondes formées par la fente de l'épaisse aponévrose ilio-fémorale. En raison de l'épaisseur de la partie osseuse, il faut user successivement des trois ostéotomes, épais, moyen, mince.

Rhea Barton, à l'aide d'une incision cruciale, dénudait l'os jusqu'à passer le doigt sous la base du col; il sciait ensuite à ciel ouvert.

Le ciseau peut être appliqué au-dessus du trochanter, sur le bord supérieur du col que l'on divise obliquement de haut en bas et de dehors en dedans, suivant un plan perpendiculaire à son axe. W. Adams s'est servi d'une petite scie cultellaire qui pour cela porte son nom!

Enfin, l'ostéotomie peut être bi-sous-trochantérienne et pratiquée à la scie ou plus facilement au ciseau, quoique l'os ait à ce niveau une coque compacte bien épaisse. Lucas-Championnière en a montré un bel exemple. Elle a l'avantage de mettre hors d'état de nuire, pendant la cure, le muscle fléchisseur psoas.

J'aimerais introduire, à l'opposite l'une de l'autre, deux valves étroites et longues dirigées, entre l'os et les chairs, comme doit l'être la section, afin de protéger celles-ci contre les écarts possibles du ciseau aux bords duquel, surtout s'il était large, comme je le conseille, elles serviraient de guide comme les montants de la guillotine au couperet.

L'ostéotomie *cunéiforme*, qui est plutôt une résection, si elle n'était pas plus difficile, serait préférable au point de vue du rétablissement de l'attitude normale. On l'a pratiquée avec la scie cultellaire ou les scies mécaniques et avec l'ostéotome, tantôt sous les trochanters, tantôt sur le grand, tantôt sur le col, en s'approchant plus ou moins de la tête. Elle permet plus sûrement d'établir la déflexion, l'abduction et la rotation que n'importe quelle simple section oblique, même en supposant que l'obliquité de celle-ci pût être calculée et orientée par un bon charron connaissant un peu de géométrie dans l'espace. Il faut dire que l'excision cunéiforme comme la section transverse pure, ne crée pour la reconsolidation que des surfaces vives peu étendues et que ni l'une ni l'autre ne convient à l'ostéotomie élongatrice. Il me faudrait vingt pages et autant de figures pour traiter passablement cette question d'orthopédie.

L'ostéotomie linéaire au ciseau faite à distance de l'ancien foyer inflammatoire est probablement la moins dangereuse de ces opérations.

### ANKYLOSE VICIEUSE DU GENOU

L'angle formé par le genou ankylosé peut être obtus, droit ou aigu, pur ou compliqué de déviation latérale et de rotation.

L'ostéoclasie et l'ostéotomie linéaire permettent de redresser l'angle



très obtus dans de bonnes conditions. L'angle droit ou approchant et, à plus forte raison, l'angle aigu, exigent la résection cunéiforme ou trapézoïdale.

Celles-ci sont faciles à pratiquer avec la scie, par l'incision ordinaire de la résection du genou. On opère donc à ciel ouvert, et l'on scie après avoir parfaitement dénudé les os et poussé une sonde protectrice par derrière. A l'aide d'incisions antéro-latérales longitudinales suffisamment longues, on pourrait quelquefois lever un pont antérieur de parties molles, et opérer dessous avec la fine lame amovible de la scie à chantourner.

La résection intéresse en tous cas le fémur, rarement seul, ordinairement avec la rotule et même le tibia, plus ou moins fusionnés. L'important est d'enlever un coin suffisant; sa base comprendra autant que possible la saillie anguleuse. (V. plus haut les fig. 775, 776 et 777).

Que ce coin ait son bord poplité tranchant, qu'il l'ait au contraire épais de 1 ou 2 centimètres, en raison de la résistance prévue des parties fibreuses et tendineuses du jarret, il sera bien taillé, si les deux traits de scie sont perpendiculaires, le supérieur au fémur, l'inférieur au tibia, comme le montrent les figures précitées. J'ai posé cette règle il y a longtemps.

L'ostéotomie simple ne permet de redresser que l'angle très obtus.

On l'exécute à la scie ou au ciseau.

Langenbeck avait pensé percer deux larges trous parallèles à travers l'os, les réunir ensuite avec la scie passe-partout et rompre enfin les deux lames osseuses antérieure et postérieure ménagées par prudence. Il vaudrait bien mieux scier au grand jour, à l'aide d'une incision transversale, ou sous un pont charnu antérieur levé par deux incisions longitudinales.

Mais c'est au ciseau frappé qu'on a recours pour cette ostéotomie simple, depuis que Billroth en a vulgarisé l'emploi. Le ciseau peut être porté sur l'ancien interligne, sur les condyles ou au-dessus des condyles. Ce dernier point est le lieu d'élection; alors, le manuel opératoire est celui du *genu valgum*, dont je vais m'occuper dans un instant.

Rien n'est difficile à redresser comme un genou ankylosé depuis longtemps dans une flexion notable; les os sont déformés et luxés, les parties fibreuses et tendineuses du jarret rétractées : je crois la résection cunéiforme seule capable de donner dans ces circonstances un résultat facile et beau, et vive la scie!

### GENU VALGUM

L'ostéoclasie et l'ostéotomie linéaire se partagent les suffrages des chirurgiens. En France, où nous possédons de bons ostéoclastes, l'ostéotomie sus-condylienne me paraît avoir été délaissée. J'en ai ouï-dire quelque mal, et les accidents opératoires que je connais sont bien faits pour refroidir les chirurgiens français, déjà naturellement enclins à la prudence.

Macewen nous a donné sur l'ostéotomie appliquée au redressement du *genu valgum*, etc., un ouvrage qui mérite d'être lu et étudié. Je laisserai de côté l'ostéo-arthrotomie, c'est-à-dire les sections osseuses qui ouvrent la jointure, pour ne décrire que la section fémorale sus-condylienne. Comme Macewen, je crois qu'il faut attaquer le fémur par la face interne : mais je ne vois pas que l'entaille du ciseau puisse jouer dans le redressement le rôle d'une véritable excision cunéiforme.

Supposons que le gros ciseau ait été employé et que, suivant les conseils de Bœckel, toute la largeur de la face interne ait été divisée : la béance de l'entaille ne sera jamais qu'égale à l'épaisseur de l'instrument, soit 4 ou 5 millimètres. Dès le début du redressement, les lèvres de l'entaille se mettront en contact ; car un rapprochement de ces lèvres égal à 1 millimètre correspond à un rapprochement des malléoles égal à 1 centimètre pour une jambe d'adulte de taille moyenne. Or, en supposant le pied déjeté de 15 centimètres, ce qui est un chiffre faible, il faudrait, pour opérer le redressement facile, enlever un coin de fémur ou faire une entaille cunéiforme à base interne de 15 millimètres! L'ostéotome de Macewen doit donc être regardé comme pratiquant une section sensiblement linéaire. En conséquence, le redressement ne peut être obtenu que par rupture complète de l'os avec légère pénétration là où le ciseau a mordu et écartement du côté opposé.

Le malade doit être endormi et couché sur le côté opéré, le fémur et le genou *appuyés fortement* par leur face externe sur un coussin de *sable mouillé*. Macewen applique la bande d'Esmarch. Un aide fixe la cuisse et la jambe.

Le chirurgien cherche le tendon et le tubercule du grand adducteur.

L'incision des parties molles, longitudinale, est faite à 1 centimètre et quart devant le tendon. Primitivement on la faisait toute petite, 2 centimètres ; on ne se gêne plus pour la faire longue, afin de pouvoir, en avant et surtout *en arrière*, introduire entre l'os et les chairs une *lame métallique* qui les garantisse contre les échappades du ciseau. Courte ou longue, l'incision doit avoir son milieu au niveau de la future section osseuse, soit à 3 centimètres au-dessus du tubercule de l'adducteur. Comme le condyle externe du *genu valgum* descend beaucoup moins bas que le condyle interne, le trait du ciseau dirigé perpendiculairement à l'os viendra aboutir en dehors à 15 millimètres seulement du condyle. Cette distance est suffisante pour que le cartilage épiphysaire ne coure pas de risques, pourvu qu'on maintienne attentivement le ciseau dans une direction bien transversale.

L'incision des parties molles est du premier coup faite à fond jusqu'à l'os. Si on l'a faite courte, on ne retire le bistouri qu'après s'en être servi pour conduire l'ostéotome épais. Celui-ci est alors tourné en travers, empoigné dans la gauche qui le tient ferme, porté sur la partie postérieure



de la face interne, et, pour qu'il ne glisse pas dans le creux poplité, dirigé un peu d'arrière en avant. Frappé de petits coups secs, ébranlé, mobilisé, dans le sens de son champ après chaque coup, l'instrument pénètre de dedans en dehors et d'arrière en avant. Bientôt, on le dégage presque complètement, avec précaution pour ne pas perdre la voie, et, inclinant davantage le manche en arrière, on coupe d'arrière en avant la coque de la face interne jusqu'à la partie antérieure de cette face. Arrivé là, le manche est redressé, incliné même en avant et frappé, pour diriger le tranchant vers la partie postérieure de la face externe. Ce n'est que lorsque la pénétration est difficile que l'on emploie successivement l'épais, le moyen et le mince ciseau.

La section n'a pas besoin d'être complète pour permettre le redressement, qui se fait brusquement si l'os est dur, ou à la manière du bois vert si l'os est jeune.

Chez les enfants, une seule entaille transversale suffit ordinairement. Chez les adultes, je crois qu'il faut absolument couper la coque compacte sur toute la périphérie accessible et plonger dans plusieurs directions, en employant successivement les trois ciseaux. Moins on a à casser, mieux cela vaut et pour les esquilles et pour le redressement.

### COURBURES RACHITIQUES DU TIBIA

C'est la résection ou l'ostéotomie *cunéiforme* qu'il faut employer pour redresser une courbure notable. L'épaisseur de la base du coin doit être proportionnée à la courbure. Je ne puis me résigner à voir dédaigner la fine lame de la scie à résection, qui fait un travail si facile et si parfait, chaque fois que l'os peut être chargé sur une sonde cannelée ou simplement exposé, ce qui est le cas de bien des tibias rachitiques.

On dirige le trait supérieur perpendiculairement à l'axe, prolongé par l'œil, de l'extrémité supérieure, le trait inférieur perpendiculairement à

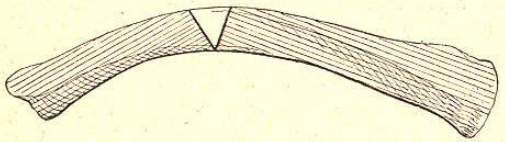

Fig. 778. — Tibia rachitique, dimensions du coin à enlever pour opérer le redressement. Les flancs du coin sont perpendiculaires à l'axe de l'extrémité osseuse correspondante, aux lignes parallèles qui ombragent ce croquis.

l'axe de l'extrémité inférieure, également prolongé par l'œil (fig. 778). Dans ces conditions, le redressement est parfait après fracture ou section ou excision cunéiforme du péroné déformé.

L'enlèvement d'un coin au ciseau burin (ciseau à biseau unique, ciseau de menuisier, fer de rabot) est toujours possible alors même que la scie rectiligne fine ne peut être employée. Certainement, c'est un jeu que d'entailler un tibia tendre : un coup dessus, un coup dessous, et voilà une coche, un petit fossé ; de nouveau un coup dessus et un coup dessous pour élargir et approfondir ; ainsi de suite, jusqu'à la face profonde de l'os. Mais le tibia compact de l'adulte et probablement le tibia éburné de certains jeunes rachitiques ne se laissent pas entamer facilement. Il faut réaliser un *appui parfait* sur un coussin ferme et frapper sec et dur, sur un *excellent burin*. L'entaille va bien jusqu'aux deux tiers du chemin, jusqu'après le canal médullaire : les copeaux sautent, le fond s'évide ; mais l'os a de l'épaisseur, et l'évasement de la tranchée a des limites qu'on ne peut dépasser. Il faut, pour creuser encore, rendre les pentes plus raides : le burin ne chasse plus ses copeaux. Bientôt même, sous l'action du maillet, la lame profonde de l'os se brise, souvent en formant une longue pointe qui gêne beaucoup le redressement et que le redressement enfonce dans les parties molles.

## CHAPITRE III

## RÉSECTIONS DU TRONC ET DE LA TÊTE

Les principaux articles de ce chapitre traiteront des résections des mâchoires.

Dans le premier, il sera question de la résection des côtes et des meilleurs instruments pour les dénuder et les couper.

Je ne dirai rien des résections, abrasions, évidements ou grattages de la colonne vertébrale ; et je renverrai dans l'appendice deux mots suggestifs sur la luxation temporaire d'un fragment de sacrum et autant sur la rupture du coccyx ankylosé gênant l'accouchement.

### ARTICLE PREMIER

### RÉSECTIONS DES CÔTES[1]

On n'ose pas toucher à la première côte. Delorme l'a pourtant fait (Soc. de chir., 1885). Les deux dernières peuvent être enlevées complètement, non sans risque pour le péritoine.

Toutes les autres ont subi des résections très étendues, ne respectant

1. V. Paulet, *Diction. encyclop.*, art. Côtes. — Berger, *Soc. de Chir.*, 1883.



que la partie voisine de la colonne vertébrale, intéressant quelquefois les cartilages et même le sternum. Il est très rare qu'un chirurgien ait à songer à la résection costale pour traumatisme esquilleux, corps étranger, hémorragie, cancer, cai vicieux névralgique. La cause la plus ordinaire de l'opération était naguère encore la carie et la nécrose. En ce moment, c'est la pleurésie purulente chronique fistuleuse.

Dans la carie ou la nécrose, l'opérateur supprime la partie malade. La résection, ordinairement bornée à une faible longueur d'une ou deux côtes, se fait dans de bonnes conditions, à cause de l'épaississement de la plèvre et du périoste.

Dans l'opération de l'empyème, pour agrandir et maintenir l'ouverture de la plèvre, les Allemands et d'autres, à la suite de König, ont échancré le bord supérieur ou même réséqué un bout de côte. Enfin, lorsque la pleurésie purulente est fistuleuse et intarissable, que l'on a perdu l'espérance de voir le contact se rétablir entre le poumon inextensible et la cage thoracique rigide, Estlander d'Helsingfors a proposé, après Letiévant, de désosser celle-ci pour l'assouplir et en permettre l'affaissement. Alors la résection intéresse un grand nombre de côtes, par exemple de la troisième à la huitième.

Tantôt le périoste costal reste stérile ; tantôt la reproduction se fait en quelques semaines, solide et exubérante ; c'est même fâcheux quand la résection n'a d'autre but que d'assouplir la cage thoracique.

Delagenière n'attaque que le sinus costo-diaphragmatique.

Quénu, par des sections multiples, mobilise sans désosser.

Delorme ouvre un volet de quatre côtes également non désossé.

Commençons par la simple résection d'une côte.

#### A. — Résection sous-périostée d'une côte.

La méthode de la rugine est la plus facile et la plus sûre. On découvre la portion de côte à réséquer par une simple incision qui suit le milieu de la face externe de l'os. Le bistouri pénètre jusqu'à l'os, divisant le périoste à fond et avec soin. Après l'exploration, l'incision peut être prolongée ou complétée par de courts débridements perpendiculaires à ses extrémités. La rugine droite prise en main décortique la face externe en relevant la lèvre supérieure du périoste, puis en abaissant l'inférieure. Elle sépare attentivement des deux bords supérieur et inférieur les attaches des muscles intercostaux. Alors intervient la rugine courbe sur le plat, excellent instrument pour contourner de haut en bas la face interne de la côte, désinsérer le muscle intercostal interne, soulever les vaisseaux et nerfs, les charger sur son dos et les rejeter en dedans, sur la plèvre.

Quand la rugine courbe a contourné un point, on la peut remplacer par un crochet mousse ou une anse de fil solide, métallique ou non : à l'aide