L'enlèvement d'un coin au ciseau burin (ciseau à biseau unique, ciseau de menuisier, fer de rabot) est toujours possible alors même que la scie rectiligne fine ne peut être employée. Certainement, c'est un jeu que d'entailler un tibia tendre : un coup dessus, un coup dessous, et voilà une coche, un petit fossé ; de nouveau un coup dessus et un coup dessous pour élargir et approfondir ; ainsi de suite, jusqu'à la face profonde de l'os. Mais le tibia compact de l'adulte et probablement le tibia éburné de certains jeunes rachitiques ne se laissent pas entamer facilement. Il faut réaliser un *appui parfait* sur un coussin ferme et frapper sec et dur, sur un *excellent burin*. L'entaille va bien jusqu'aux deux tiers du chemin, jusqu'après le canal médullaire : les copeaux sautent, le fond s'évide ; mais l'os a de l'épaisseur, et l'évasement de la tranchée a des limites qu'on ne peut dépasser. Il faut, pour creuser encore, rendre les pentes plus raides : le burin ne chasse plus ses copeaux. Bientôt même, sous l'action du maillet, la lame profonde de l'os se brise, souvent en formant une longue pointe qui gêne beaucoup le redressement et que le redressement enfonce dans les parties molles.

CHAPITRE III

RÉSECTIONS DU TRONC ET DE LA TÊTE

Les principaux articles de ce chapitre traiteront des résections des mâchoires.

Dans le premier, il sera question de la résection des côtes et des meilleurs instruments pour les dénuder et les couper.

Je ne dirai rien des résections, abrasions, évidements ou grattages de la colonne vertébrale ; et je renverrai dans l'appendice deux mots suggestifs sur la luxation temporaire d'un fragment de sacrum et autant sur la rupture du coccyx ankylosé gênant l'accouchement.

ARTICLE PREMIER

RÉSECTIONS DES CÔTES[1]

On n'ose pas toucher à la première côte. Delorme l'a pourtant fait (Soc. de chir., 1885). Les deux dernières peuvent être enlevées complètement, non sans risque pour le péritoine.

Toutes les autres ont subi des résections très étendues, ne respectant

1. V. Paulet, *Diction. encyclop.*, art. Côtes. — Berger, *Soc. de Chir.*, 1883.

que la partie voisine de la colonne vertébrale, intéressant quelquefois les cartilages et même le sternum. Il est très rare qu'un chirurgien ait à songer à la résection costale pour traumatisme esquilleux, corps étranger, hémorragie, cancer, cai vicieux névralgique. La cause la plus ordinaire de l'opération était naguère encore la carie et la nécrose. En ce moment, c'est la pleurésie purulente chronique fistuleuse.

Dans la carie ou la nécrose, l'opérateur supprime la partie malade. La résection, ordinairement bornée à une faible longueur d'une ou deux côtes, se fait dans de bonnes conditions, à cause de l'épaississement de la plèvre et du périoste.

Dans l'opération de l'empyème, pour agrandir et maintenir l'ouverture de la plèvre, les Allemands et d'autres, à la suite de König, ont échancré le bord supérieur ou même réséqué un bout de côte. Enfin, lorsque la pleurésie purulente est fistuleuse et intarissable, que l'on a perdu l'espérance de voir le contact se rétablir entre le poumon inextensible et la cage thoracique rigide, Estlander d'Helsingfors a proposé, après Letiévant, de désosser celle-ci pour l'assouplir et en permettre l'affaissement. Alors la résection intéresse un grand nombre de côtes, par exemple de la troisième à la huitième.

Tantôt le périoste costal reste stérile ; tantôt la reproduction se fait en quelques semaines, solide et exubérante ; c'est même fâcheux quand la résection n'a d'autre but que d'assouplir la cage thoracique.

Delagenière n'attaque que le sinus costo-diaphragmatique.

Quénu, par des sections multiples, mobilise sans désosser.

Delorme ouvre un volet de quatre côtes également non désossé.

Commençons par la simple résection d'une côte.

A. — Résection sous-périostée d'une côte.

La méthode de la rugine est la plus facile et la plus sûre. On découvre la portion de côte à réséquer par une simple incision qui suit le milieu de la face externe de l'os. Le bistouri pénètre jusqu'à l'os, divisant le périoste à fond et avec soin. Après l'exploration, l'incision peut être prolongée ou complétée par de courts débridements perpendiculaires à ses extrémités. La rugine droite prise en main décortique la face externe en relevant la lèvre supérieure du périoste, puis en abaissant l'inférieure. Elle sépare attentivement des deux bords supérieur et inférieur les attaches des muscles intercostaux. Alors intervient la rugine courbe sur le plat, excellent instrument pour contourner de haut en bas la face interne de la côte, désinsérer le muscle intercostal interne, soulever les vaisseaux et nerfs, les charger sur son dos et les rejeter en dedans, sur la plèvre.

Quand la rugine courbe a contourné un point, on la peut remplacer par un crochet mousse ou une anse de fil solide, métallique ou non : à l'aide

de cette anse tirée successivement vers le sternum et vers la colonne, le périoste se décolle assez souvent très bien, sans aucun danger, avec une facilité et une rapidité qui étonnent. S'il n'en est pas ainsi, la rugine courbe doit tout faire, ordinairement de haut en bas, quelquefois de bas en haut; soit en commençant par le milieu pour aller ensuite aux deux bouts, soit en commençant par les deux bouts, remettant la dénudation du milieu après l'ostéotomie. La dénudation du milieu du fragment étant accomplie, on peut le trancher tout de suite, saisir successivement chaque bout avec le davier, poursuivre l'isolement aussi loin que nécessaire et couper enfin au delà des limites du mal. La portion réséquée est ainsi emportée en deux morceaux.

La scie à chaîne est efficace et facile à manœuvrer dans la gouttière de la sonde cannelée de cuivre flexible d'Ollier : mais la mode est aux cisailles ou plutôt aux sécateurs, dont on engage le mors mousse et concave sous la côte, préalablement chargée sur la rugine. Collin a produit un excellent costotome (fig. 779) que j'ai modelé moi-même avant la trempe, sur les faces costales. Ceux qui l'ont employé l'ont vanté. Cela ne m'étonne pas, ayant étudié les dimensions et les courbures avec soin, aussi bien celles du tranchant que celles des poignées. Le mords d'appui n'a que 5 millimètres d'épaisseur ; engagé sous la côte, il en épouse la face interne et revient montrer son bec au-dessus, parce que la courbure des manches permet à la main qui les tient de les abaisser complètement avant d'être arrêtée par le corps du malade.

Mais on en vend de très mal faits. Exigez la forme et les proportions de la figure 779 et faites amincir la lame, pas le tranchant, la lame trop

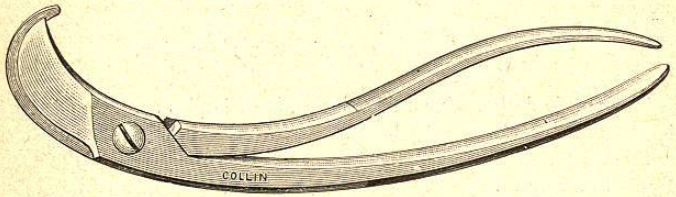

Fig. 779. — Sécateur proportionné à la forme et aux dimensions transversales des côtes.

épaisse qu'on vous offrira, si vous voulez traverser la côte facilement sans l'écraser et la vider de sa moelle.

Après l'extraction du fragment réséqué, il faut examiner les deux bouts dans la plaie, et les régulariser s'ils présentent des esquilles ou des pointes dangereuses.

Il est évident qu'on peut découvrir plusieurs côtes par une seule incision des parties molles, incision parallèle ou perpendiculaire à ces os, droite ou arquée, ou brisée, de manière à former un lambeau, etc.

B. Traitement de la pleurésie purulente, résection simultanée de plusieurs côtes, thoracoplastie.

La forme bombée de la cage thoracique demande que, pour en obtenir l'affaissement en réséquant la partie moyenne de plusieurs arcs costaux, on enlève des longueurs inégales, comme entre deux parenthèses ( ).

Le dessin formé par les deux séries des sections costales antérieures et postérieures est donc comparable à un segment de surface sphérique, à l'extérieur du milieu d'une tranche de melon.

Pour les téguments, une grande incision verticale croisée d'une plus petite parallèle aux côtes donne quatre lambeaux triangulaires qui, relevés ou abaissés, découvrent une plaie losangique dans laquelle on opère commodément. Mais que de variantes! Lambeaux doubles, volets, incisions multiples parallèles aux côtes : tout a déjà été employé.

Voici d'abord les principes adoptés pour l'opération d'Estlander :

Autant que possible, les incisions doivent intéresser la fistule que le médecin qui a pratiqué l'empyème antérieurement a créée d'habitude sur la verticale axillaire, entre la quatrième et la neuvième côte. C'est donc sur la partie latérale du thorax, où se rencontre le seul grand dentelé, que doit porter la résection. Elle sera, dans le sens de la hauteur, aussi étendue que la poche purulente, dût-on aller de la dixième à la deuxième côte; dans le sens de la longueur des côtes, on peut enlever jusqu'à 10 centimètres et plus, pour les côtes de la région moyenne. L'opération doit être largement faite, afin de n'avoir pas à y revenir quelques semaines après, car *elle ne mobilise pas les bouts restants* des côtes.

Lorsque le champ est découvert, à l'aide d'une incision verticale ou cruciale, ou d'un court et très large lambeau à base antérieure, on résèque chaque côte séparément par la méthode sous-périostée. On fend donc le muscle grand dentelé, d'abord sur la côte voisine de la fistule, en prenant soin d'inciser avec le bistouri à pointe rabattue, jusqu'au périoste inclusivement. La rugine droite s'emploie comme dans la résection ordinaire, puis la rugine courbe qui charge la côte et permet bientôt de la couper, soit d'abord au milieu de la partie sacrifiée, soit d'emblée aux deux bouts. Pour les cas assez fréquents où les côtes sont très rapprochées, soit par hyperostose, soit par incurvation vertébrale, Collin construit un écarteur, un ouvre-espace, très mince, dont l'effet permet d'engager la branche mousse du sécateur.

Le périoste de la face externe de la côte, incisé le long des deux bords du fragment et aux deux extrémités, pourrait être emporté : cela ne ferait qu'entraver la reproduction trop hâtive d'arceaux rigides et ne nuirait en rien à la sécurité de l'opération.

L'opération d'Estlander s'applique à respecter la plèvre. Mais cette

membrane est ordinairement si épaisse et si résistante, que Max Schede la résèque avec la paroi thoracique : ce n'est plus un désossement de la cage rigide, c'est une large fenêtration de la cavité pleurale purulente.

La *thoracoplastie* de Quénu consiste à mobiliser, à rendre flottante une partie suffisante de la paroi thoracique sans la désosser complètement. On obtient en effet ce qu'on veut du gril costal si l'on a coupé chacun de ses éléments trois fois, c'est-à-dire dans trois incisions de 12 ou 15 centimètres descendant : l'une entre le mamelon et les vaisseaux mammaires internes, l'autre sur le côté, la troisième en arrière près des angles costaux postérieurs. Quelquefois on peut se contenter de deux sections.

Dans ces incisions des parties molles, Quénu dénude chaque côte isolément et en résèque un travers de doigt sans ouvrir la plèvre.

La fistule est traitée par une incision parallèle aux côtes qui la bordent et dont on résèque un bout suffisant. Cette incision, par laquelle il semble bon de débuter, rejoint une ou plusieurs des incisions mobilisatrices; elle permet l'exploration pleurale et le traitement de la cavité.

Delagenière, jugeant l'assouplissement thoracique incapable de provoquer la guérison et incriminant surtout le *sinus costo-diaphragmatique*, a voulu : 1° désosser complètement la paroi externe de ce cul-de-sac, en enlevant, suivant la capacité thoracique, 12, 15 ou 18 centimètres de la 8e côte, et presque autant des 7e et 6e, sans négliger, si l'exploration révèle que le cul-de-sac garde encore quelque profondeur, d'entamer la 9e côte pour le détruire complètement; 2° ouvrir la plèvre à y mettre la main, justement en incisant la paroi profonde de la gaine périostique de la 8e côte.

Réservant à la fistule un traitement à part, il incise donc d'arrière en avant sur la 8e côte, jusqu'au point où elle remonte et donne naissance au cartilage, c'est-à-dire entre les branches du compas que formeraient les deux bords axillaires postérieur et antérieur prolongés. A chaque bout il débride en remontant suivant la direction de ces bords, afin de créer un large lambeau assez long pour découvrir les deux côtes 8e et 7e.

Lorsque le bras est écarté du corps et, par suite, l'angle inférieur de l'omoplate légèrement porté en dehors, cet angle n'atteint plus le 7e espace; il découvre même la 7e côte; la 8e se trouve au-dessous, il est bon d'en marquer le trajet à la teinture.

Pour remplacer en certains cas l'opération d'Estlander, pour décortiquer le poumon dans la pachypleurite et autres interventions intrathoraciques, pneumopexie lâche, plaies pulmonaires ou cardiaques, Pelorine ouvre un volet à charnière postéro-supérieure composé de quatre côtes 3e à 6e. Il incise donc à partir du bord axillaire de l'omoplate, suivant le bord supérieur de la troisième côte et le bord inférieur de la

sixième, jusqu'à deux doigts du bord du sternum et réunit ces deux incisions par une troisième parallèle à ce bord. Dans celle-ci, il coupe côtes, muscles intercostaux et vaisseaux qu'il pince, et s'en va ensuite ostéotomiser sous-périostiquement sa charnière, en détail, respectant cette fois les muscles intercostaux, les nerfs, les vaisseaux et la plèvre : il redivise donc les quatre côtes au voisinage de l'omoplate, ne craignant pas d'en enlever un petit bout pour mieux assurer le jeu du volet qui se laisse ouvrir aussitôt que deux coups de bistouri, pénétrant jusque dans la plèvre, ont libéré le bord supérieur de la troisième côte et l'inférieur de la sixième.

ARTICLE II

RÉSECTIONS DE LA MACHOIRE INFÉRIEURE

On ne s'exerce guère dans les amphithéâtres qu'à enlever une moitié du maxillaire inférieur : c'est l'exercice à faire. Mais dans la pratique, en présence de nécrose phosphorée, de carie, de néoplasmes, le chirurgien a pu et peut être amené à enlever la partie moyenne du corps, ou sa partie latérale, ou seulement le bord alvéolaire, sans rompre la solidité de l'os, ou au contraire la totalité du corps sans ou avec les apophyses montantes, les coronoïdes et les condyles.

L'articulation temporo-maxillaire n'échappant pas à l'ankylose, la nécessité de créer une pseudarthrose se rencontre quelquefois.

L'extirpation de la mâchoire inférieure pour des néoplasmes a été décrite et vulgarisée par Dupuytren (1812 et années suivantes). « Cette opération, dit Lisfranc, grande conquête chirurgicale, brava les criailleries et les calomnies qui ne l'épargnèrent pas alors. »

Dès la première moitié du dix-huitième siècle, la mâchoire inférieure avait été touchée par La Peyronie et Lambert. En 1793 et depuis, des chirurgiens militaires avaient enlevé des fragments plus ou moins importants de cet os brisé par un projectile. Palm, Graefe, Signorini, etc., opérèrent des tumeurs après Dupuytren ; Heyfelder intervint en 1843 contre la nécrose phosphorée, enlevant non seulement le séquestre mais aussi la gaine ostéophytique périphérique.

Enfin, depuis quelques années, la décapitation, c'est-à-dire l'extirpation du condyle, a été pratiquée pour remédier à l'ankylose et même à une luxation devenue irréductible.

Les opérateurs du commencement du XIXe siècle redoutaient beaucoup de blesser l'artère carotide externe et sa branche maxillaire interne qui contourne le col du condyle. Le chloroforme, aujourd'hui, donne le temps de suivre l'os de près, aussi ne lie-t-on plus la carotide primitive, opération préalable plus grave que l'opération principale elle-même.