membrane est ordinairement si épaisse et si résistante, que Max Schede la résèque avec la paroi thoracique : ce n'est plus un désossement de la cage rigide, c'est une large fenêtration de la cavité pleurale purulente.

La *thoracoplastie* de Quénu consiste à mobiliser, à rendre flottante une partie suffisante de la paroi thoracique sans la désosser complètement. On obtient en effet ce qu'on veut du gril costal si l'on a coupé chacun de ses éléments trois fois, c'est-à-dire dans trois incisions de 12 ou 15 centimètres descendant : l'une entre le mamelon et les vaisseaux mammaires internes, l'autre sur le côté, la troisième en arrière près des angles costaux postérieurs. Quelquefois on peut se contenter de deux sections.

Dans ces incisions des parties molles, Quénu dénude chaque côte isolément et en résèque un travers de doigt sans ouvrir la plèvre.

La fistule est traitée par une incision parallèle aux côtes qui la bordent et dont on résèque un bout suffisant. Cette incision, par laquelle il semble bon de débuter, rejoint une ou plusieurs des incisions mobilisatrices; elle permet l'exploration pleurale et le traitement de la cavité.

Delagenière, jugeant l'assouplissement thoracique incapable de provoquer la guérison et incriminant surtout le *sinus costo-diaphragmatique*, a voulu : 1° désosser complètement la paroi externe de ce cul-de-sac, en enlevant, suivant la capacité thoracique, 12, 15 ou 18 centimètres de la 8e côte, et presque autant des 7e et 6e, sans négliger, si l'exploration révèle que le cul-de-sac garde encore quelque profondeur, d'entamer la 9e côte pour le détruire complètement; 2° ouvrir la plèvre à y mettre la main, justement en incisant la paroi profonde de la gaine périostique de la 8e côte.

Réservant à la fistule un traitement à part, il incise donc d'arrière en avant sur la 8e côte, jusqu'au point où elle remonte et donne naissance au cartilage, c'est-à-dire entre les branches du compas que formeraient les deux bords axillaires postérieur et antérieur prolongés. A chaque bout il débride en remontant suivant la direction de ces bords, afin de créer un large lambeau assez long pour découvrir les deux côtes 8e et 7e.

Lorsque le bras est écarté du corps et, par suite, l'angle inférieur de l'omoplate légèrement porté en dehors, cet angle n'atteint plus le 7e espace; il découvre même la 7e côte; la 8e se trouve au-dessous, il est bon d'en marquer le trajet à la teinture.

Pour remplacer en certains cas l'opération d'Estlander, pour décortiquer le poumon dans la pachypleurite et autres interventions intrathoraciques, pneumopexie lâche, plaies pulmonaires ou cardiaques, Pelorine ouvre un volet à charnière postéro-supérieure composé de quatre côtes 3e à 6e. Il incise donc à partir du bord axillaire de l'omoplate, suivant le bord supérieur de la troisième côte et le bord inférieur de la

sixième, jusqu'à deux doigts du bord du sternum et réunit ces deux incisions par une troisième parallèle à ce bord. Dans celle-ci, il coupe côtes, muscles intercostaux et vaisseaux qu'il pince, et s'en va ensuite ostéotomiser sous-périostiquement sa charnière, en détail, respectant cette fois les muscles intercostaux, les nerfs, les vaisseaux et la plèvre : il redivise donc les quatre côtes au voisinage de l'omoplate, ne craignant pas d'en enlever un petit bout pour mieux assurer le jeu du volet qui se laisse ouvrir aussitôt que deux coups de bistouri, pénétrant jusque dans la plèvre, ont libéré le bord supérieur de la troisième côte et l'inférieur de la sixième.

ARTICLE II

RÉSECTIONS DE LA MACHOIRE INFÉRIEURE

On ne s'exerce guère dans les amphithéâtres qu'à enlever une moitié du maxillaire inférieur : c'est l'exercice à faire. Mais dans la pratique, en présence de nécrose phosphorée, de carie, de néoplasmes, le chirurgien a pu et peut être amené à enlever la partie moyenne du corps, ou sa partie latérale, ou seulement le bord alvéolaire, sans rompre la solidité de l'os, ou au contraire la totalité du corps sans ou avec les apophyses montantes, les coronoïdes et les condyles.

L'articulation temporo-maxillaire n'échappant pas à l'ankylose, la nécessité de créer une pseudarthrose se rencontre quelquefois.

L'extirpation de la mâchoire inférieure pour des néoplasmes a été décrite et vulgarisée par Dupuytren (1812 et années suivantes). « Cette opération, dit Lisfranc, grande conquête chirurgicale, brava les criailleries et les calomnies qui ne l'épargnèrent pas alors. »

Dès la première moitié du dix-huitième siècle, la mâchoire inférieure avait été touchée par La Peyronie et Lambert. En 1793 et depuis, des chirurgiens militaires avaient enlevé des fragments plus ou moins importants de cet os brisé par un projectile. Palm, Graefe, Signorini, etc., opérèrent des tumeurs après Dupuytren ; Heyfelder intervint en 1843 contre la nécrose phosphorée, enlevant non seulement le séquestre mais aussi la gaine ostéophytique périphérique.

Enfin, depuis quelques années, la décapitation, c'est-à-dire l'extirpation du condyle, a été pratiquée pour remédier à l'ankylose et même à une luxation devenue irréductible.

Les opérateurs du commencement du XIXe siècle redoutaient beaucoup de blesser l'artère carotide externe et sa branche maxillaire interne qui contourne le col du condyle. Le chloroforme, aujourd'hui, donne le temps de suivre l'os de près, aussi ne lie-t-on plus la carotide primitive, opération préalable plus grave que l'opération principale elle-même.

Si l'hémorrhagie n'est plus redoutée comme perte de sang, elle l'est encore par la gêne, le trouble, le danger même qu'elle apporte à la chloroformisation quand le sang tombe dans la bouche et menace d'envahir la voie respiratoire. C'est donc un principe de procéder de l'extérieur à l'intérieur et de n'ouvrir la bouche que le plus tard possible, après avoir terminé tout ce qui peut se faire auparavant.

L'ablation de l'arc mentonnier maxillaire a l'inconvénient grave de détruire les insertions des m. génio-glosses, protracteurs de la langue, et de laisser la base de cet organe refouler l'épiglotte sur l'orifice supérieur du larynx. Des mesures sont à prendre, pendant les premiers jours tout au moins, pour maintenir la langue et empêcher l'asphyxie.

C'est dire que, chaque fois que ce sera possible, la région médiane des apophyses géni devra être ménagée.

La mâchoire inférieure est abordable tout le long de son bord inférieur, moyennant l'insignifiante section, entre deux ligatures, des artères faciales. On peut même relever cette incision en fer à cheval, derrière les angles maxillaires, jusqu'à la hauteur du lobule de l'oreille, sans atteindre les branches importantes du nerf facial ni le canal de Sténon. Ainsi peuvent être dépouillées les deux faces du corps de l'os, jusqu'aux bords gingivaux, sans ouvrir les sinus de la muqueuse buccale.

Mais les puissants muscles élévateurs, le masséter externe et le ptérygoïdien ou masséter interne, sont très difficiles à désinsérer. On y arrive avec la rugine, en poussant d'avant en arrière; on serre de près le bord postérieur de l'angle, autant pour énucléer l'os d'une espèce de coque, anse ou poche fibro-musculaire, que pour être assuré de n'atteindre pas les vaisseaux environnants. En fait, il est relativement facile de dénuder les deux faces de toute la partie horizontale de l'os et de couper le nerf mentonnier à sa sortie, le nerf dentaire à son entrée.

On n'atteint l'insertion du temporal au coroné qu'en abaissant fortement la mâchoire. Encore est-on obligé d'employer des ciseaux courbes pour diviser l'épais tendon au-dessus de la pointe coronoïde, ou la cisaille de Liston pour trancher l'apophyse elle-même (Chassaignac) lorsqu'elle est très longue, ce qui n'est pas rare. L'abaissement, alors exagéré, ne peut l'être assez cependant pour amener au jour le pourtour du col du condyle; aussi, au lieu de porter le tranchant sur les ligaments et le muscle ptérygoïdien externe, dans cette région périlleuse, procède-t-on par arrachement, manœuvre brutale, mais rapide, efficace et inoffensive. Il faut dire qu'avant d'arriver à ce temps de l'opération, le chirurgien a scié la mâchoire dont on n'arrache jamais, et par torsion, qu'une moitié à la fois.

Le maxillaire inférieur n'est pas favorable au sciage : il est mobile et dur. Bien entendu, on ne scie pas les dents, plus dures encore; on arrache celles qui pourraient gêner. Quant à la scie, que ce soit une fine lame ou une chaîne, il la faut bonne. Encore ne peut-elle bien opérer que sur un maxillaire *fixé par le davier comme dans un étau.*

L'exercice cadavérique, quoique fait par la méthode sous-périostée, est une excellente préparation aux opérations que l'on pratique sur des mâchoires de vivant atteintes de néoplasmes quelquefois malins qu'il ne saurait être question de dépérioster.

Je n'ai pas de goût pour le tour d'adresse qui consiste à extraire la mandibule par la bouche sans toucher à la peau.

ABLATION D'UNE MOITIÉ DE LA MACHOIRE INFÉRIEURE

Méthode de la rugine.

Couchez le malade près de vous, la tête à l'angle supérieur d'un lit étroit, étendue, abordable en tous sens. Placez sous les épaules et le cou un coussin; sous la tête, un oreiller qui puisse, au moment du sciage, être enlevé, afin de produire momentanément la déflexion de la nuque et la saillie du menton.

Outre le chloroformisateur, un aide est indispensable. Une scie à fine lame amovible, un davier droit ordinaire, le grand davier, des écarteurs, une cisaille de Liston, les rugines, des ciseaux courbes et un bistouri, tels sont les instruments indispensables, sans parler de ceux qui, destinés à l'hémostase et au pansement, sont toujours à la disposition de l'opérateur.

Faites une *incision* qui, sans ouvrir la bouche, parte du bord adhérent de la lèvre sur la ligne médiane, descende verticalement jusque sous la symphyse, s'y recourbe brusquement, suive le dessous du bord inférieur de l'os jusqu'à l'angle et remonte enfin, n'intéressant que la peau, derrière le bord postérieur de la branche montante, dans l'étendue de 3 centimètres environ. Usez du petit bistouri à pointe dans l'axe. Afin qu'il divise facilement et suive le bon tracé, flanquez-le du pouce et de l'index de votre main gauche, qui le fileront pour tendre et fixer les téguments sur le bord même de l'os. Repassez le bistouri dans la plaie et, chemin faisant, reconnaissez et coupez entre deux ligatures l'artère faciale. La partie de l'incision qui remonte derrière la mâchoire n'a qu'un but : donner du jeu à la peau; elle ne doit pas dépasser le pannicule sous-dermique, afin de ne menacer aucune branche du nerf facial. Dans tout le reste de la plaie, incisez le périoste : devant le menton, à quelques millimètres en deçà de la ligne médiane, car l'os sera scié en dehors des apophyses géni.

Décortication de la face externe. — Armé de la rugine droite, raclez avec son tranchant latéral le dessous de l'os pour amorcer le décollement des deux lames superficielle et profonde du fourreau périostique. Commencez par décoller la première en la relevant avec le lambeau formé par le tégument du menton et de la joue. Poussez ce décollement jusqu'aux gencives, sans ouvrir le sinus buccal : coupez en passant, du bout de la rugine ou avec le bistouri, le nerf mentonnier au sortir de son trou. Allez maintenant en arrière attaquer d'avant en arrière et de bas en haut les insertions larges et solides du masséter (**a**). Burinez serré la face externe de la branche montante de la mâchoire et du coroné aussi haut que vous pourrez, sans cependant trop insister en ce sens, mais en vous appliquant à atteindre le bord postérieur sans le dépasser.

Décortication de la face interne. — Dans la région qui sépare l'attache du ventre antérieur du digastrique de celle du ptérygoïdien interne, le périoste ne tient pas du tout ; l'ongle, le bout de la

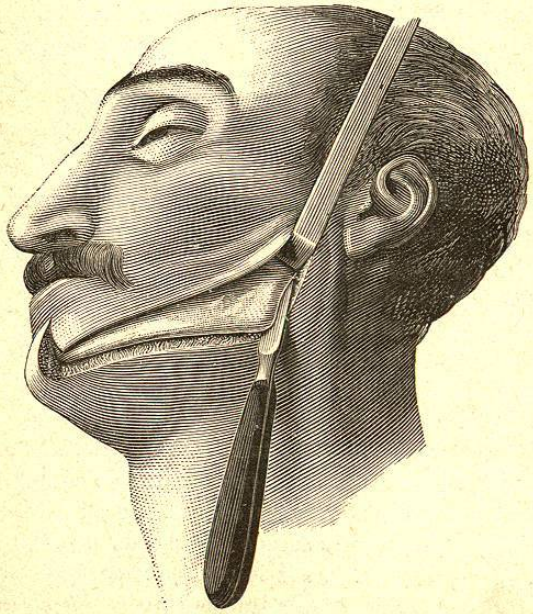

Fig. 780. — Résection de la moitié de la mâchoire inférieure, fin de la dénudation de la face interne. La rugine contourne le bord postérieur de la branche montante.

rugine le détache en un instant, jusqu'à la ligne myloïdienne où s'insère le plancher musculaire de la bouche, le muscle mylo-hyoïdien. Burinez serré la surface d'insertion du ptérygoïdien interne comme vous l'avez fait pour celle beaucoup plus étendue du masséter. Détachez ce muscle-là complètement jusqu'au bord postérieur de l'os et assurez-vous que votre rugine droite peut contourner facilement ce bord (fig. 780), puis repasser sur la face externe. Vous pouvez, en avant, désinsérer le muscle myloïdien ou le négliger ; mais vous entamerez un peu l'attache du ventre antérieur du digastrique, afin de faire place au futur trait de scie.

Sciage (fig. 781). — Faites ouvrir la bouche et, avec le davier droit, faites sauter l'incisive latérale du côté malade (**b**). A quelques millimètres en deçà de la ligne médiane, au contact même de l'os, en dehors des muscles géniens, ponctionnez le plancher buccal et passez la fine lame de la scie. Ponctionnez de même devant l'os et

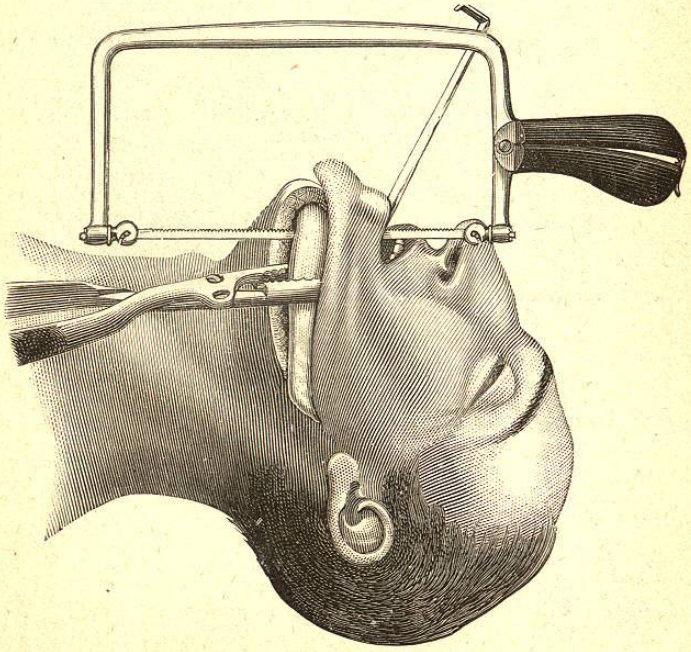

Fig. 781. — Résection de la moitié de la mâchoire inférieure. Sciage de dessous en dessus avec la lame passe-partout de la scie à arbre, un écarteur protégeant la lèvre.

engagez un écarteur ou une anse de ruban sous la lèvre. Montez la scie sur l'arbre, les dents en l'air; faites enlever l'oreiller et renverser la tête; tenez ou faites tenir dans le grand davier l'os dénudé; sciez à longs traits de dessous en dessus, vivement.

Le davier doit s'efforcer de réaliser la propulsion du menton, à laquelle contribuent les doigts de l'aide qui fixe la tête solidement entre les paumes de ses mains placées de chaque côté. Après la section, démontez et enlevez la scie. Vous auriez pu vous servir de la scie à chaîne, mais, en ce cas surtout, moyennant l'emploi du grand davier tenu par une ou deux mains vigoureuses.

Désarticulation. — Reprenez le davier de la main gauche,

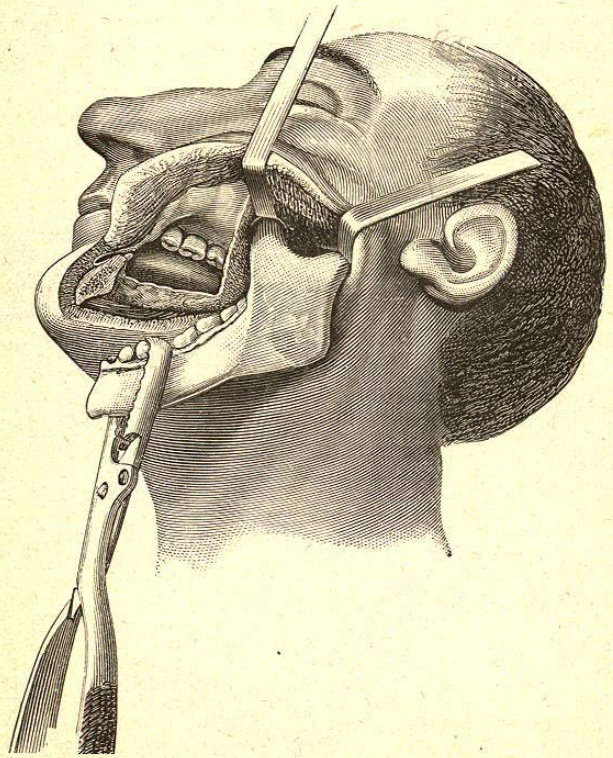

Fig. 782. — Résection de la moitié de la mâchoire inférieure. L'os est abaissé en dehors, l'insertion du muscle temporal est accessible et le condyle n'est pas loin d'être découvert.

abaissez la moitié maxillaire qu'il n'a pas lâchée et faites relever le lambeau de la joue. Avec le tranchant de la rugine ou du bistouri, coupez lestement : en dehors, la muqueuse du sinus gingival; en dedans, l'attache du plancher buccal, les nerfs et vaisseaux dentaires inférieurs. Si vous avez la rugine en main, rabotez le bord antérieur de l'apophyse coronoïde et donnez quelques coups ascendants en dedans et en dehors de cette apophyse et du col du condyle. Allez vite : depuis que la bouche est largement ouverte, la chloroformisation est suspendue. Abaissez la mâchoire fortement, en jetant la partie mentonnière en dehors, pour rendre accessible le tendon du temporal (fig. 782). D'un coup de ciseaux courbes, la concavité tournée en bas, divisez ce tendon. Immédiatement après, retournant les ciseaux, coupez l'insertion précondylienne du ptérygoïdien externe. Abaissez l'os davantage et alors tordez-le de dedans en dehors jusqu'à ce qu'il vous reste dans la main (**d**).

Suturez complètement la plaie de la muqueuse buccale, c'est-à-dire les bords gingivaux; drainez par la plaie extérieure.

Notes. — (a) Dans un concours, on choisirait le côté droit, qui n'exige aucun déplacement de l'opérateur. De ce côté, la pénible désinsertion du masséter est relativement facile : l'opérateur, tenant le coude droit élevé et par conséquent la main basse, burine la face externe dure et inégale de l'angle maxillaire en dirigeant les coups de rugine en arrière, comme on dirait en parlant d'un homme debout, perpendiculairement à la direction des faisceaux du masséter.

Pour opérer de même du côté gauche, il faut agir par-dessus la tête du malade.

(b) Pour faire place au trait de scie, on peut arracher les deux incisives, mais il suffit d'enlever la deuxième, ou latérale.

Il est plus facile de casser une dent que de l'arracher. Une fois découronnée et par conséquent privée de son émail qui est la partie la plus dure, une dent retarde mais n'arrête fort heureusement pas une bonne scie. S'il en était autrement, j'en aurais vu des résections manquées!

Voici comment il faut s'y prendre pour arracher l'incisive inférieure en question : Placé derrière la tête renversée dans l'extension forcée, saisir le collet de la dent avec le davier, *sans serrer*; pousser le davier toujours *sans serrer*, afin de faire descendre le bout des mords sur la racine; pousser en vrillant légèrement comme pour démolir le bord alvéolaire et pénétrer dans l'alvéole. Enfin, quand on a engagé le plus profondément possible l'instrument, serrer modérément, *tirer* et *luxer* en avant.

(c) La mandibule est très dure et j'ai vu échouer la scie à chaîne, la petite scie cultellaire et, bien entendu, les plus fortes cisailles, ici impuissantes et dangereuses. Je conseille l'emploi de la fine lame de ma longue scie à résection, qui est très puissante. Mieux vaut scier de dessous en dessus, car la pression exercée par la scie tend alors à soulever le menton au lieu de l'enfoncer dans le cou comme elle le ferait en sciant de dessus en dessous.

Si l'on croit devoir employer la scie à chaîne, on fait tourner la face de l'opéré vers soi, afin que l'instrument soit manœuvré dans un plan rapproché de l'horizontal. C'est bien moins fatigant et bien plus sûr que d'opérer à bras tendu au-dessus d'une face tournée en l'air. — C'est le davier qui tient l'os et l'aide chargé de la tête qui, de concert, assurent la facilité du sciage.

(d) Au lieu de couper le tendon temporal avec des ciseaux, on peut trancher le sommet coronoïdien et le laisser comme partie intégrante du muscle.

D'autre part, il n'est pas indispensable de sectionner le ptérygoïdien externe que la torsion arrache bien. Cependant, si le malade ne périclite pas, il ne saurait être désavantageux de poursuivre la dénudation sous-périostée et sous-capsulaire du col et du condyle et par conséquent de désinsérer ce muscle.

Si l'on veut opérer sans violence aucune et sans se servir de la rugine, la désarticulation se fait au bistouri boutonné, dont on engage l'extrémité en dehors et en arrière de l'articulation.

Et si le condyle est sain, on peut le laisser en lui coupant le col.

ABLATION DE LA TOTALITÉ DU MAXILLAIRE INFÉRIEUR

On ne s'y prendrait pas autrement que pour n'enlever que la moitié de cet os, car la section dans la région du menton s'impose aussitôt que la dénudation extra-buccale des surfaces est terminée.

L'incision suivant le bord inférieur de l'os remonterait de chaque côté derrière le bord postérieur dans l'étendue de quelques centimètres; mais la partie verticale prémentonnière n'est ni indispensable, ni même utile, car le pont cutané que forme la lèvre inférieure se relève très bien jusque sur le nez. Conformément aux préceptes de mon maître très aimé et très estimé A. Verneuil, la dénudation doit être poussée le plus loin possible en tous sens et la section médiane exécutée avant d'ouvrir largement la cavité buccale. Les deux moitiés du maxillaire s'enlèvent ensuite isolément et prestement.

RÉSECTION DE LA MOITIÉ DE LA PARTIE HORIZONTALE

La même incision, le même procédé de dénudation extra-buccale sont encore ici ce qu'il y a de mieux.

La résection doit-elle être plus restreinte que le titre ci-dessus ne l'indique, l'incision est raccourcie en conséquence. Après la dénudation, l'os est scié plus ou moins près de la symphyse et rescié, obliquement ou horizontalement, pour en séparer la partie montante.

Faut-il commencer par la section mentonnière? J'estime que cela importe peu sur le cadavre, car la fine lame amovible de ma scie s'engage bien d'arrière en avant, sous la branche, par une simple ponction; elle travaille facilement grâce à la largeur de l'orifice buccal qui lui donne issue. Montée, les dents en l'air, cette lame divise l'os de dedans en dehors moyennant le concours du davier et d'une anse de ruban ou de métal qui soulève des chairs de la joue, masséter compris.

RÉSECTION DE TOUTE LA PARTIE HORIZONTALE

Même incision que pour la désarticulation totale, c'est-à-dire suivant le dessous du bord inférieur et remontant de chaque côté derrière l'angle, à

une hauteur de quelques centimètres, toujours avec la précaution de ne pas inciser à fond dans la région des branches du nerf facial.

Après la dénudation extra-buccale poussée aussi loin qu'on doit le faire, est-il indispensable de scier d'abord l'os en son milieu pour rescier plus commodément ensuite chacune des parties latérales? Je répète que, sur le cadavre, en plaçant bien la tête couchée sur le côté, en usant du davier pour fixer l'os, d'écarteurs et d'une anse protectrice quelconque pour soulever la joue, on peut, à l'aide d'une courte incision transversale de la muqueuse derrière la dent de sagesse, scier de dedans en dehors, horizontalement et très vite, la branche montante du maxillaire inférieur.

RÉSECTION DE LA PARTIE MOYENNE OU CORPS DU MAXILLAIRE

Par corps de l'os on entend la partie garnie de dents ou partie prémassétérine. Son ablation n'oblige pas à couper l'artère faciale qui se trouve près des limites de la plaie.

Aujourd'hui, c'est encore par-dessous, par la voie extra-buccale, qu'il faut découvrir et dépouiller la partie malade, afin de n'ouvrir la bouche qu'au dernier moment.

Au lieu de pratiquer la dénudation extra-buccale par une incision sous-mentonnière, il est bien tentant, au point de vue plastique, d'essayer la dénudation intra-buccale en détachant la lèvre inférieure pour la luxer sous le menton comme la jugulaire d'un casque. Malgaigne, qui donne ce procédé comme sien, a bien deviné que le sciage pourrait être fort difficile. Aussi propose-t-il de faire de chaque côté une petite incision sous-maxillaire pour le passage de la scie.

Si le nom de Dupuytren ne revenait pas ici, ce serait de l'injustice. Son procédé rapide et facile, comme il convenait alors, est le suivant : Une grande incision médiane et verticale divise la lèvre et descend jusqu'à l'os hyoïde. Les deux lambeaux sont rapidement écartés et confiés à deux aides. L'opérateur, après avoir arraché les dents correspondant aux traits des sections osseuses, passe derrière la tête et, avec une large scie cultellaire, divise successivement les deux bouts du segment malade qui est ensuite lestement séparé des chairs du plancher buccal.

J'ai déjà fait allusion au danger d'asphyxie qui résulte de la perte de l'attache antérieure de la langue. Les chirurgiens se sont appliqués à y remédier. Quand la mâchoire est sacrifiée en totalité, il n'y a qu'une chose à faire : passer un fil dans la langue et le fixer soit aux dents de la mâchoire supérieure, soit au dehors, à un arceau résistant quelconque fixé lui-même à la tête du malade, à l'armature d'un casque de maître d'armes. Mais lorsque le milieu du corps a seul été emporté, le fil passé

dans la langue peut très bien être attaché à un arc métallique fiché de chaque côté dans les parties osseuses conservées.

Après l'ablation d'une partie notable de la partie mentonnière, il faut renoncer à mettre les fragments en contact; il faut plutôt s'opposer à leur rapprochement, ne serait-ce que pour ne pas provoquer la gêne de la respiration due au refoulement de la langue.

La prothèse immédiate a été déjà récompensée par quelques succès.

OSTÉOTOMIE, RÉSECTION CUNÉIFORME, ETC., CONTRE L'ANKYLOSE OU L'IMMOBILITÉ[1]

Ces opérations datent de la dernière moitié du XIXe siècle.

D'après Esmarch, on scie le côté du maxillaire devant le masséter, en deux points, et l'on enlève le morceau intermédiaire que les uns font rectangulaire, les autres triangulaire ou trapézoïdal à base inférieure. L'interposition entre les deux fragments d'un lambeau de chair, de muqueuse ou de périoste, paraît une bonne précaution pour empêcher la reconsolidation.

Rizzoli opérait par deux simples ponctions buccales, l'une en dedans, l'autre en dehors de l'os, qui lui servaient à engager les deux branches d'un ostéotome spécial et puissant à l'aide duquel il tranchait le maxillaire.

Je ne connais pas d'ostéotome comparable à la fine lame amovible de ma scie à résection. Cette lame se glisse comme une scie à chaîne dans un simple trajet ouvert dans la région sous-hyoïdienne et dans la bouche; elle divise l'os de dedans en dehors avec une grande facilité, pourvu que la tête soit renversée, la commissure des lèvres et les téguments écartés.

Déjà, dans sa thèse de concours pour la chaire de médecine opératoire, en 1850, Richet avait proposé la section du col du condyle pour remédier à l'ankylose temporo-maxillaire. Il conseillait de faire une incision horizontale de 0m,04, commençant au bord antérieur du conduit auditif et située à 0m,01 au-dessous de l'arcade zygomatique. Il disait qu'après avoir reconnu et écarté, en arrière quelques lobules parotidiens, en avant le bord postérieur du masséter, il fallait inciser le périoste de haut en bas, sur le bord externe du col condylien, décoller cette membrane en avant et en arrière et passer la scie à chaîne autour du col dépériosté.

L'opération a été pratiquée déjà un grand nombre de fois. Elle ne se borne plus à une simple section et devient une vraie résection d'un bout du col condylien avec ou sans le condyle. Cela semble nécessaire à la persistance de la mobilité et indispensable dans ces cas difficiles où le squelette de la région est déformé et fusionné par d'énormes ostéophytes.

1. W. de Schulten, *Arch. de méd.*, 1879. — Zipfel, *Thèse* Paris, 1886.

Quelle que soit l'étendue de la résection, l'opération doit être faite autant que possible sous le périoste, par précaution. L'emploi de la rugine courbe est tout indiqué.

Mais le col du condyle est en rapport en dehors avec la branche temporo-faciale du nerf facial, en dedans avec l'artère maxillaire interne.

A quelle hauteur le nerf croise-t-il le col condylien? Zipfel l'a déterminé sur mon conseil et sous mes yeux : à un travers de doigt, 17 à 20 millimètres, au-dessous de l'arcade zygomatique (fig. 783). C'est peu,

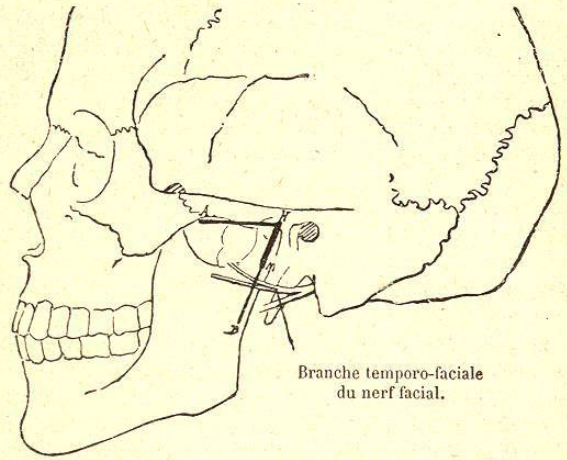

FIG. 783. — Résection du condyle de la mâchoire inférieure. — HB, incision principale profonde du haut H au milieu M, simplement cutanée du milieu M au bas B. — HA, incision de débridement plus qu'assez longue pour la simple résection condylienne, mais que l'on prolonge à volonté sur le malaire, pour attaquer en outre l'apophyse coronoïde, après avoir scié et relevé l'arcade momentanément.

mais c'est assez, car on a la ressource d'abaisser l'anse nerveuse noyée dans le tissu cellulaire moyennant qu'elle ait été respectée par l'incision cutanée qu'on prolonge plus bas pour donner de la commodité.

Opération. — L'incision, d'abord superficielle, descend du niveau de la racine zygomatique sus-glénoïdienne jusqu'à deux doigts plus bas, oblique comme le bord mandibulaire postérieur. D'emblée, on en débride un peu l'extrémité supérieure en incisant en avant le long de l'arcade... jusqu'à 3 centimètres et plus si l'on sait devoir attaquer aussi la coronoïde et surtout si l'on est obligé de relever temporairement l'arcade après avoir scié ses piliers. — Alors, dans la région condylienne entre H et M (fig. 783), on s'approche de l'os à petits coups, faisant récliner les lobules parotidiens et exposant bien l'articulation et le tubercule condylien externe.

Il faut maintenant inciser à fond ligament et périoste dans le sens de

l'incision première : auparavant il est prudent et utile d'accrocher tout ce qui couvre et croise le col condylien au-dessous de M, et de faire tirer et maintenir ces parties molles au milieu desquelles est le facial, fortement abaissées pendant toute l'opération. Quand la rugine courbe aura bien travaillé devant et derrière, elle restera engagée en arrière et chargera le col sur sa concavité sans danger pour l'artère. Il suffit, pour cela, d'abaisser le manche, de le coucher vers la région sous-mastoïdienne.

Il est bon de remplacer la rugine par un autre instrument protecteur, la sonde cannelée malléable d'Ollier, par exemple, afin de passer la scie à chaîne en toute sécurité. Après le sciage du col, la sonde ou lame protectrice restant en place en dedans du condyle, la gouge frappée fait sauter le condyle ou la cisaille le résèque, en totalité ou en partie suffisante.

Il y a des cas d'exubérance osseuse telle que tout doit se faire au ciseau frappé, au burin aidé de perforateurs, de gouges, de pinces rongeantes.

Le masséter et le temporal ont fourni des lambeaux d'interposition.

OSTÉOTOMIE DU MAXILLAIRE INFÉRIEUR COMME OPÉRATION PRÉALABLE

Dans le dessein d'extirper plus vite et plus facilement certaines tumeurs de la langue et du plancher buccal, Sédillot a proposé de scier la mâchoire inférieure près de la ligne médiane et de rapprocher les deux moitiés de l'os après la terminaison de l'opération.

Mais ensuite, l'immobilisation des fragments remis en contact est extrêmement difficile; la non-consolidation est venue souvent ajouter encore aux dernières misères de malheureux opérés, en proie à la récidive. Il me semble que cette opération préalable n'est pas permise, et que c'est faire payer cher au malade une aise dont on peut se passer.

Sédillot avait imaginé de diviser l'os par un trait anguleux semblable à un V largement ouvert et couché <. Cette coupe peut empêcher le déplacement en hauteur. Mais c'est le déplacement suivant l'épaisseur qui sans doute a le plus de tendance à se produire : le fragment qui a conservé les attaches des muscles génio-glosses m'a semblé se porter de préférence en arrière de l'autre fragment. La suture osseuse serait peut-être efficace, mais il est difficile de la bien faire. Si l'on pouvait, grâce à la courbure du menton et *avant de scier*, percer deux trous en séton dans l'épaisseur de la région du futur trait de scie, n'obtiendrait-on pas une coaptation et une immobilité parfaites ultérieures, au moyen de la suture entortillée sur des chevilles ou de la simple suture métallique ?

On arriverait encore au même résultat autrement.

Par exemple, dans le cas de section à gauche des apophyses géni, en dirigeant le trait obliquement d'avant en arrière et de gauche à droite..., le fragment gauche arc-bouterait ensuite le fragment droit tiré en arrière par les muscles. Cette coaptation serait facilement maintenue par deux points de suture, et si c'était encore la mode, par des vis ou des clous.

En fait, la difficulté tient à l'impossibilité de réaliser l'asepsie des plaies de cette région.

ARTICLE III

RÉSECTIONS DE LA MACHOIRE SUPÉRIEURE

Le groupe d'os qui constitue chaque moitié de la mâchoire supérieure est souvent envahi par des néoplasmes et, par suite, assez souvent extirpé en totalité.

Les abrasions partielles qui respectent le plancher de l'orbite sont rares.

La fréquence des polypes naso-pharyngiens et la difficulté d'atteindre leur implantation profonde et d'en poursuivre la destruction ont amené les chirurgiens à créer des voies, permanentes ou temporaires, à travers la mâchoire. Ces dernières opérations, connues sous le nom de résections temporaires, sont plutôt des luxations temporaires rendues possibles par l'ostéotomie et l'ostéoclasie.

L'extirpation d'une moitié entière de la mâchoire supérieure, le cas commun, m'occupera surtout ici.

C'est Gensoul, de Lyon, qui le premier pratiqua cette résection en 1827. En Angleterre, Lizars, dès cette année, exécutait la même opération; et bientôt après, en Allemagne, Léo. En 1844, Heyfelder père enleva les deux maxillaires supérieurs à la fois.

L'hémorragie, par son abondance, est un danger dans certains cas de tumeurs vasculaires; aussi n'est-il pas rare de lire des observations où la ligature de la carotide externe fut pratiquée comme opération préalable. Cette précaution excellente est restée néanmoins d'un emploi exceptionnel. Les branches terminales de la maxillaire interne que l'on intéresse forcément à la fin de l'opération peuvent, dans les circonstances ordinaires, être divisées, surtout par écrasement ou par arrachement, sans donner lieu à une perte de sang abondante. Cependant le thermocautère doit être tout chaud sous la main de l'opérateur.

Mais quiconque a vu, pendant les préliminaires de l'extraction, les angoisses des patients dont on est obligé de suspendre l'anesthésie lorsque le sang coule dans le gosier et le larynx, doit être convaincu que, pour l'opéré plus encore que pour l'opérateur, il faut retarder le plus possible l'ouverture de la bouche et obturer, si on le peut, l'arrière-cavité des fosses nasales, conformément aux préceptes de Verneuil (*Archives de méd.*, 1870, oct.).

Fort heureusement, l'incision aujourd'hui préférée qui suit le rebord orbitaire inférieur et descend sur le côté de l'aile du nez, d'abord jusqu'au sinus muqueux buccal exclusivement, permet d'accomplir les temps les plus longs de l'opération *avant d'ouvrir* l'accès des voies respiratoires. Le