delette ou ligament sphéno-maxillaire : tout peut être coupé avec un long bistouri boutonné.

Il semble préférable, lorsqu'on a l'épine-repère sous le doigt, d'essayer de saisir le faisceau vasculo-nerveux à la face externe du ligament sphéno-maxillaire, entre ce ligament et l'os, à l'aide d'une pince à pression continue ou d'un très petit lithotriteur, pour le couper ensuite au-dessus et au-dessous de la prise ou le tordre et l'arracher. C'est ce dernier parti que, à la sommation de Péan, j'ai dû prendre un jour inopinément sur un malade qu'on ne pouvait faire bâiller. La pince ne ramena qu'un bout d'artère; le nerf non élastique ne s'était pas laissé enrouler, il s'était cependant rompu, car son territoire fut et demeura anesthésié.

Même nerf dentaire inférieur, voie osseuse.

L'orifice interne du canal dentaire se trouve à la face interne de la branche montante, à égale distance des bords antérieur et postérieur, et à peu près à mi-chemin entre le bord inférieur et la concavité de l'échanrure sigmoïde, sur le prolongement du bord alvéolaire du corps de la mâchoire, chez le sujet denté. Une couronne de trépan appliquée de dehors en dedans, au-dessus de l'orifice d'entrée du nerf, découvre celui-ci dans l'excavation même ou tranchée qui précède le tunnel osseux. Cette tranchée, dont le fond est mince, a deux berges dont l'antérieure surtout est fort épaisse. Aussi la couronne du trépan menace-t-elle le nerf bien avant d'avoir mobilisé la rondelle osseuse dont il faut rompre au ciseau les attaches antérieure et postérieure. Ce procédé, de Warren, si l'on ne prenait des précautions, blesserait la parotide, le canal de Sténon, le facial; le masséter est nécessairement incisé.

La perforation de la table externe du maxillaire inférieur est indispensable à la découverte du nerf dans son trajet intra-osseux. Cette perforation peut être faite au trépan, au foret-amorçoir ou au petit ciseau frappé.

On peut même couper le nerf avec cet instrument introduit dans la bouche entre la joue et la mâchoire, et arracher le bout périphérique en tirant sur le nerf mentonnier découvert par la voie buccale.

Nerf mentonnier, voie buccale.

Le trou mentonnier est situé au droit de la deuxième petite molaire ou plus en avant, un peu plus près du bord inférieur que du supérieur, sauf chez les édentés. L'incision du fond du sinus muqueux qui sépare la joue de la mâchoire découvre tout de suite le nerf.

ŒSOPHAGOTOMIE EXTERNE

Je n'ose pas m'occuper de l'œsophagotomie sus-diaphragmatique ou intra-thoracique. C'est par une ouverture verticale faite au gril costal

entre le bord spinal de l'omoplate et la ligne médiane qu'on approche le conduit alimentaire, alors qu'il est déjà devant l'aorte. Il faut décoller la plèvre sans la perforer. On croirait qu'en opérant à droite, on doit atteindre l'œsophage plus facilement. C'est vrai pour la partie haute; en bas, la plèvre, malheureusement, tend à s'insinuer et s'insinue entre l'aorte et l'œsophage, y formant un sinus qui couvre la face postérieure du conduit cherché; grave inconvénient, dit Hartmann. A gauche, il n'y a rien de pareil, mais c'est le chemin le plus long, et l'aorte, dont il faut décoller la plèvre, fait peur, à juste raison prétend Potarca. Les parois de l'aorte ont une épaisseur et une solidité qui me rassureraient. On ne doit pas craindre de les gratter au plus près pour laisser à la plèvre le plus de tissu cellulaire possible.

Mais la recherche et l'ouverture de l'œsophage se font le plus souvent au *côté gauche du cou.*

L'œsophagotomie de la portion cervicale est à peu près la même opération que la découverte et la ligature de l'artère carotide primitive au-dessous du muscle omo-hyoïdien (Voy. Michel, art. *Œsophage* in *Dictionnaire encyclop.*).

Le doigt promené sur la ligne médiane du cou et de bas en haut, reconnaît et marque la saillie de l'arc antérieur du cartilage cricoïde. Nous savons que ce point correspond à l'origine de l'œsophage et, je vous l'ai dit, au tubercule carotidien de la sixième vertèbre cervicale : la partie transverse ou arcade de l'artère thyroïdienne inférieure, qu'il faudra reconnaître, est à environ 2 centimètres plus bas. (Rev. fig. 59 et 60, p. 82 et 83); c'est à ce niveau, un peu au-dessus ou un peu au-dessous, que l'œsophage sera ouvert.

Je conseille à l'opérateur, s'il veut tomber sur l'œsophage et non sur le pharynx, s'il ne veut pas couper les vaisseaux thyroïdiens supérieurs, fautes tant de fois commises, d'inciser plus bas qu'on ne le dit communément, de placer le milieu de son incision à un travers de doigt au-dessous du niveau de l'arc tangible du cricoïde, juste sur l'arcade de l'artère thyroïdienne inférieure. Si l'incision cutanée ne mesure que 8 centimètres, ce qui est une moyenne suffisante, elle ne remontera donc pas au bord supérieur du cartilage thyroïde, mais descendra assez près du sternum.

Quand on peut introduire dans l'œsophage la sonde dilatatrice de Vacca, quand il existe un corps étranger volumineux au niveau même de l'incision, l'ouverture de l'épais conduit est bien facilitée.

Le malade est couché, un coussin sous les épaules, la tête légèrement détournée et suffisamment défléchie pour développer la face antérieure du cou et attirer hors de la poitrine la trachée et l'œsophage y appendu.

Le milieu de l'incision ayant été marqué à un travers de doigt au-dessous du cricoïde, l'opérateur, avec les bouts alignés des quatre doigts gauches, sent le bord antérieur du muscle sterno-mastoïdien et la gout-

tière carotidienne qui est devant. Pensant à la veine jugulaire antérieure, il incise sur le bord musculaire sans craindre de découvrir le chef sternal, puisque plus tard il serait coupé d'un coup de ciseaux s'il restait gênant. Le muscle sterno-mastoïdien mis à nu, mobilisé et récliné, laisse voir le feuillet profond de sa gaine. Si la terminaison de la veine jugulaire antérieure y apparaît embarrassante, on la divise entre deux ligatures. Sans quitter encore le bistouri ni la pince à dissection, mais en abaissant le manche pour diriger le tranchant vers la trachée et le détourner de la grosse jugulaire, on met à nu les muscles omo-hyoïdien et cléido-hyoïdien. Il est possible de pénétrer dans l'interstice de ces deux muscles en réclinant le premier en dehors, le second en dedans. Il est plus commode de les charger sur la sonde insinuée de haut en bas et de diviser l'omo-hyoïdien en totalité et le cléido-hyoïdien en partie, en épargnant et rejetant en dehors les filets visibles de la branche descendante de l'hypoglosse. En opérant très bas, l'on peut respecter l'omo-hyoïdien et inciser seulement le cléido-hyoïdien.

Alors apparaît le corps thyroïde dont le développement peut gêner beaucoup. S'il en sort une veine qui traverse le champ opératoire pour aller à la jugulaire (fig. 814), elle doit être coupée entre deux ligatures près de la glande.

Le doigt cherche dans la plaie : la trachée, la colonne vertébrale, le tubercule carotidien et la carotide. Un grand écarteur à cheval sur l'ensemble thyro-trachéo-œsophagien le maintient en dedans; l'index de l'opérateur attire en dehors le paquet vasculo-nerveux, et la sonde, ou le bistouri si elle en est incapable sans violence, libère, sans le dénuder, le bord interne de l'artère jusqu'à ce que tout le paquet puisse être retenu en dehors par un deuxième écarteur. L'opérateur a maintenant sous les yeux le lit où tout à l'heure l'artère était couchée; il relève le lobe thyroïdien et, s'il présente une gouttière creusée par la carotide, il se garde de prendre la lèvre interne de cette gouttière pour l'œsophage. En relevant la glande, l'artère thyroïdienne inférieure apparaît : la sonde lui donne quelque liberté qui permet de la récliner en bas et en dedans vers et avec les veines homonymes. La section entre deux fils est permise.

Enfin le doigt *sent* : en haut la petite corne thyroïdienne, en bas la *trachée* et l'œsophage; l'œil voit le muscle œsophagien rouge et peut-être le nerf récurrent devant. L'artère thyroïdienne inférieure envoie souvent un rameau derrière ce nerf (fig. 815). Il convient de fendre l'œsophage sur le côté pendant qu'un écarteur soulève en avant et en dedans nerf récurrent et branches vasculaires thyroïdiennes. A défaut de dilatateur intérieur, une pince à griffes permet d'ouvrir l'œsophage qui, non dilaté, est épais, très épais, formé de deux couches *peu adhérentes*, l'une *rouge* extérieure, l'autre *blanche* intérieure, qu'il faut reconnaître en les coupant. L'ouverture ou plutôt la ponction est agrandie avec des ciseaux ou sur la sonde cannelée attentivement introduite non dans l'interstice des

parois, mais dans le canal qui, ouvert, jette toujours un peu de mucosité.

Après l'extraction d'un corps étranger, on est tenté de faire la suture de cette plaie d'environ 3 centimètres. On disait autrefois qu'elle ne réussit pas sur la tunique musculaire et qu'il n'est permis de la tenter que sur la muqueuse. (Colin, Terrier, Cazin). Que risque-t-on avec les fils aseptiques?

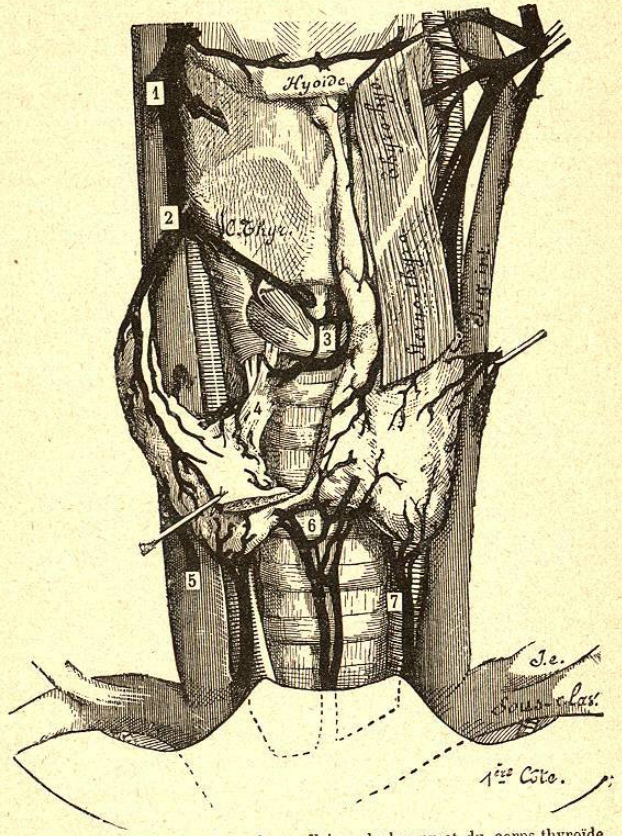

Fig. 814. — Ce qui couvre l'œsophage. Veines du larynx et du corps thyroïde.

Pour atteindre l'un des bords de l'œsophage, le gauche par exemple, il faut écarter en dehors la carotide et la jugulaire, en dedans le lobe thyroïdien et la trachée. On voit que la veine thyroïdienne moyenne qu'un crochet soulève, s'opposerait à cette préparation et qu'il faudrait la couper; que la v. thyroïdienne inf. **7** devrait être reconnue, réunie à la trachée et confiée au même écarteur. Si elle se jetait dans la jugulaire, on la couperait aussi entre deux fils plutôt que de s'en laisser embarrasser.

1 tronc thyro linguo-facial, **2** thyroïdienne supérieure proprement dite, **3** tubercule cricoïdien, **4** ligaments du corps thyroïde, **5** l'une des thyroïdiennes moyennes du côté droit, **6** plexus originel de la thyroïdienne médiane, **7** thyroïdienne inférieure.

TRACHÉOTOMIE

Cette opération, l'ouverture de la trachée, longtemps réservée à l'extraction des corps étrangers, est entrée dans la thérapeutique du croup sous les efforts de Bretonneau et Trousseau.

Aujourd'hui nous sommes en pleine sérothérapie ; la diphtérie, toujours redoutable, n'est cependant plus le fléau d'autrefois, et l'on tend à préférer le tubage du larynx pour combattre les accidents d'ordre mécanique.

La trachéotomie dans le croup se complique de la pose d'une canule qui reste en place jusqu'à ce que le larynx désobstrué soit redevenu perméable. C'est à l'obstacle laryngé et non à la maladie générale que s'adresse l'opération. Il ne faut la pratiquer ni trop tôt, car la guérison spontanée est possible, ni trop tard, puisque les progrès de l'intoxication et de l'asphyxie peuvent rendre l'enfant incapable d'expulser ses fausses membranes et de se remonter. Libre, on opère à la fin de la deuxième période de la maladie ou au commencement de la troisième. A ce moment, les accès de suffocation se sont *rapprochés*; l'état asphyxique devient *permanent*; la respiration est pénible et le *tirage* continu et marqué : il faut opérer.

Le croup atteint tous les âges, mais spécialement la première enfance[1].

Les petits larynx deviennent vite insuffisants et demandent tôt la trachéotomie. Au contraire, chez les grands enfants et les adultes, l'asphyxie ne se montre guère avant l'envahissement des bronches, ce qui rend la trachéotomie inefficace, Plus un enfant est jeune, — on opère aujourd'hui couramment dans la deuxième et même dans la première année, — plus l'opération est difficile en raison de l'*étroitesse*, de la *brièveté*, de la *flaccidité* de la trachée, en raison aussi de l'*embonpoint*.

Cette petite trachée d'un an, de 3 centimètres de long, en partie seulement accessible au-dessus du sternum, mince et dépressible, à peine assez large pour recevoir la canule de 6 millimètres, comment la sentir à travers un collier de graisse? Comment l'atteindre et l'inciser juste sur la ligne médiane sans la transpercer? Comment y introduire enfin la canule?

En 1798, Pelletan opérait un enfant de trois ans qui avait un haricot dans la trachée. L'embonpoint était considérable : « Je conçus, écrit cet habile bronchotomiste, que la pratique de cette opération n'appartiendrait jamais qu'aux personnes qui, à des *connaissances positives*, joindraient du *sang-froid* et une *grande habitude* d'opérer. »

Si quelqu'un me lit, je souhaite qu'il m'accorde quelque crédit, je souhaite qu'il consente à s'exercer aussi souvent qu'il le pourra à la trachéotomie cadavérique; il s'habituera ainsi à placer son petit malade, à se placer lui-même, à s'éclairer, à se faire aider, à inciser dans le plan médian, à mettre la canule, etc. Sa main gauche apprendra à rechercher et à fixer le larynx ; son index à sentir la trachée et à entr'ouvrir la plaie. Il jugera de la superposition et de la profondeur des parties, de leur résistance au bistouri, etc. Enfin, choses capitales, il deviendra capable, les yeux fermés, de sentir la trachée d'un nouveau-né, et avec le doigt la touchant à nu, et avec le bistouri divisant les cerceaux en travers.

1. Sanné, *Traité de la diphtérie*, 1877; de Saint-Germain, *Chirurgie des enfants*, 1884; Dubar, art. *Trachéotomie*, Dictionn. de Jaccoud, 1884; Paul Renauld, *Manuel de trachéotomie*; Panné, thèse de Paris, 1888, *Trachéotomie dans le croup avec chloroforme et procédé lent*.

Les praticiens sont bien près de confondre dans un seul genre les quatre variétés suivantes de laryngo-trachéotomie : laryngotomie intercrico-thyroïdienne, crico-trachéotomie, trachéotomie supérieure et trachéotomie inférieure. Celle-ci, que pratiquait Trousseau, intéressait la portion de la trachée comprise entre le quatrième et le septième anneau. La trachéotomie supérieure se borne aux trois premiers anneaux. La crico-trachéotomie divise le cartilage cricoïde et deux anneaux de la trachée. Enfin la laryngotomie intercrico-thyroïdienne a pour champ la membrane élastique crico-thyroïdienne.

La trachéotomie inférieure est abandonnée aujourd'hui. L'anatomie va nous dire pourquoi et nous fournir sur les autres procédés des données indispensables.

Le conduit aérien est situé sur la ligne médiane. C'est à peine si, dans le thorax, la crosse aortique le pousse un peu vers la droite. Mais, quelque résistant qu'il soit, il peut être déformé par les tumeurs et rejeté quelquefois fort loin de sa position normale.

Très superficielle à son origine au cartilage cricoïde, la trachée s'enfonce obliquement en bas et en arrière et laisse entre elle et la poignée du sternum assez de place pour loger les énormes troncs brachio-céphaliques artériel et veineux. La trachée se trouve donc d'autant plus profonde qu'on la découvre plus près de la fourchette du sternum. Elle est située devant l'œsophage et celui-ci a quelquefois souffert d'un bistouri trop appuyé. A côté sont la carotide et la jugulaire interne, qui n'ont pas non plus toujours été respectées, la jugulaire gauche surtout qui, en bas du cou, se porte en avant et à droite pour contribuer à former le tronc veineux brachio-céphalique gauche très exposé dans la trachéotomie inférieure pratiquée sans d'extrêmes précautions.

La trachée est séparée de la carotide et de la jugulaire par du *tissu cellulaire* lâche que bien des opérateurs ont ouvert et traversé pour aboutir à la colonne vertébrale, et qui alors reçoit facilement la canule. Celle-ci, quand on la force si peu que ce soit et qu'elle ne trouve pas la bonne voie, fait fausse route n'importe où, soit en avant, soit sur le côté lorsqu'on a décollé le lobe latéral du corps thyroïde.

Ce qui intéresse le plus le trachéotomiste, ce sont les parties qui couvrent la face antérieure du conduit qu'il s'agit d'ouvrir sur la ligne médiane : le corps thyroïde et surtout l'appareil vasculaire laryngo-thyroïdien médian.

La figure 815 montre la branche artérielle crico-thyroïdienne, large d'un millimètre, qui de chaque côté descend de la thyroïdienne supérieure

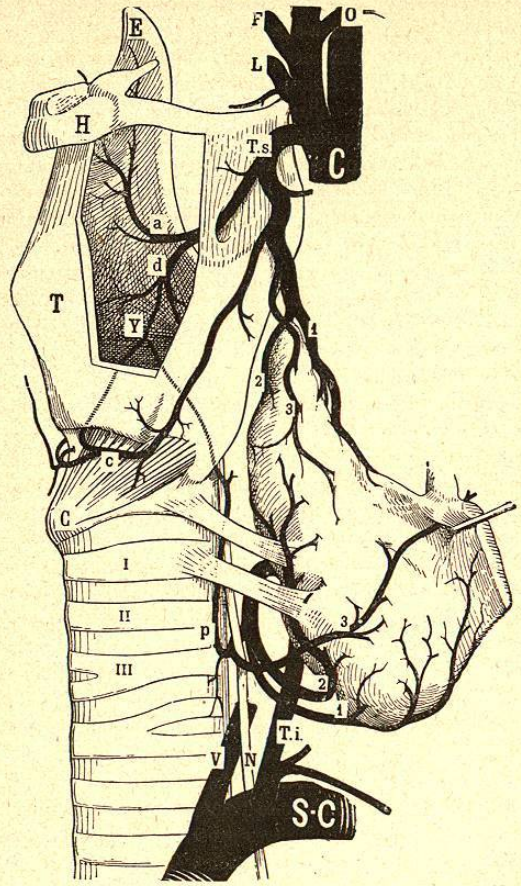

Fig. 815. — Profil gauche du larynx et de la trachée; lobe thyroïde renversé montrant sa face trachéale encore attachée par deux ligaments représentés dix fois trop longs; artères noires. — C bifurcation de la carotide primitive réséquée.

T.s. Laryngo-thyroïdienne supérieure née de l'origine de la carotide externe. Elle fournit deux des trois artères laryngées : 1° la supérieure qui, à travers la membrane thyro-hyoïdienne, atteint la gouttière latérale où elle se bifurque en a ram. ascendant derrière l'os hyoïde H, vers la langue et l'épiglotte E, et d descendant au rendez-vous Y visible par la fenêtre du cart. thyroïde T; 2° la laryngée externe ou cricoïdienne ou antéro-inférieure e qui remonte au rendez-vous Y pas-dessous le cart. thyroïde, non sans laisser à l'extérieur un rameau qui fait *arcade intercrico-thyroïdienne* avec son pareil du côté opposé, arcade d'où part entre autres le ramuscule

pour entrer dans le larynx par-dessous le cartilage thyroïde après avoir laissé un rameau qui, avec son pareil du côté opposé, forme arcade devant la membrane crico-thyroïdienne. De cette arcade naissent : 1° un petit rameau médian perforant qui se distribue à la muqueuse de la portion sous-glottique du larynx; 2° deux rameaux, ascendant et descendant, qui se distribuent le premier à la pyramide, le second à l'isthme du corps thyroïde. Les veines qui correspondent à l'artère crico-thyroïdienne et à ses branches sont ordinairement assez petites et incapables de donner une hémorragie sérieuse. On peut cependant citer de nombreuses anomalies de volume, d'origine, de distribution et d'anastomoses, tant pour l'artère que pour les veines. Néanmoins la région intercrico-thyroïdienne passe pour la plus sûre au point de vue opératoire.

Le *corps thyroïde* est formé de deux lobes latéraux adhérents aux côtés de la trachée et réunis sur la ligne médiane par un isthme court, mince et étroit, mais très variable dans ses dimensions, que l'on rencontre ordinairement devant deux, quelquefois trois ou quatre des premiers anneaux de la trachée. Du bord supérieur de l'isthme où des parties voisines s'élève ordinairement la petite pyramide de Lalouette, rattachée à l'os hyoïde.

Il est donc, à moins que l'isthme ne manque, ce qui est extrêmement rare, impossible de pratiquer la trachéotomie supérieure sans diviser cette partie, de fines anastomoses artérielles et des arcades veineuses transversales.

L'existence d'artérioles de volume notable au-devant de la trachée est un fait exceptionnel. La thyroïdienne médiane de Neubauer, fort peu redoutable, n'est elle-même pas commune et ne couvre que la partie cervicale inférieure de la trachée.

Au contraire, une grande quantité de *veines* (fig. 816), véritable plexus, émanent du corps thyroïde et masquent la trachée, d'autant moins nombreuses mais d'autant plus grosses qu'on se rapproche davantage du tronc brachio-céphalique où se jettent les plus exposées et les plus dangereuses par leur volume et leur *absence de valvules*.

Si nous ajoutons que dans le tissu sous-cutané une veine jugulaire antérieure peut, dans un trajet capricieux, devenir médiane, longitudinale ou oblique; qu'au voisinage du sternum les deux jugulaires antérieures ont

perforant sous-glottique. — La branche thyroïdienne supérieure proprement dite ayant atteint la corne supérieure de la glande donne 1 le rameau du bord ant., 2 celui du bord postérieur, tous deux chargés de desservir la face externe de la glande, enfin 3 le rameau de la face profonde trachéale.

Née de la sous-clavière S-C, la laryngo-thyroïdienne inf. T.i. monte, redescend et se divise en trois rameaux qui remontent : 1 sur le bord inférieur ou inféro-antérieur, 2 sur le bord postérieur, 3 sur la face trachéale. C'est celui-ci qui souvent embrasse le nerf récurrent N au moment où il lui donne comme satellite l'artère laryngée inférieure postérieure p qui l'accompagne jusqu'au carrefour anastomotique à trois voies Y. Cette disposition, ici représentée, fait courir de grands risques au nerf dans la thyroïdectomie, lors de la section du pédicule vasculaire inférieur.

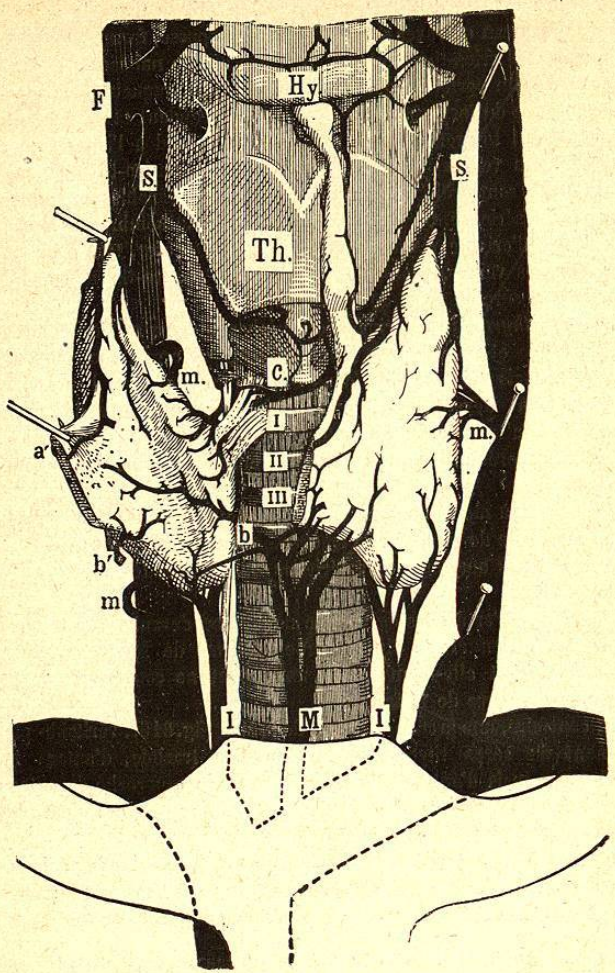

Fig. 816. — Les veines du larynx et du corps thyroïde en noir.

Les veinules thyroïdiennes moyennes m, m, m, étant sans importance, on peut dire : les veines sont calquées sur les artères. En effet, la veine laryngo-thyroïdienne supérieure S ne diffère en rien de l'artère homonyme, puisqu'elle est constituée par : laryngée supérieure, laryngée externe ou cricoïdienne ou antéro-inférieure et thyroïdienne proprement dite formée de trois rameaux originels. La veine thyroïdienne inférieure I répond bien aux rameaux glandulaires et laryngés de l'artère de même nom. Le trajet de celle-ci lui est imposé par sa branche cervicale ascendante et par les anses du grand sympathique ; elle ne peut être droite et courte comme sa veine, elle ne serait pas assez élastique pour se prêter aux mouvements de la déglutition. Quant au plexus qui se rassemble en veine thyroïdienne médiane M, c'est, à l'état constant, la voie de retour du sang qu'apporte l'artère inconstante de Neubauer.

une anastomose transversale, nous pourrons conclure qu'il est impossible de prévoir quelle quantité de sang veineux fournira l'incision.

L'hémorragie veineuse, quoique n'étant ni constante ni même ordinaire, est si redoutable chez l'*adulte*, que les chirurgiens se partagent sur le choix du procédé. Les uns, fuyant le danger, s'adressent à l'ouverture intercrico-thyroïdienne; les autres, disciples de Trousseau, opèrent avec lenteur et circonspection, disséquant, reconnaissant, écartant, pinçant ou liant tous les vaisseaux qui se présentent; d'autres enfin emploient le thermocautère à basse température.

Chez le *jeune enfant* que le croup asphyxie et qu'il ne faut pas retenir trop longtemps sur la table d'opération si l'on ne veut l'y voir mourir, on pratique *vite* la trachéotomie *supérieure* ou la crico-trachéotomie : la suppression de la dyspnée arrête l'hémorragie. On redoute l'action escharifiante du cautère et l'on ne perd pas son temps à poursuivre la cause de l'hémorragie en nappe. On ne s'arrête que dans les cas exceptionnels où une grosse veine ou bien une artériole a été divisée.

Me plaçant principalement au point de vue de la trachéotomie dans le croup chez un enfant, de la trachéotomie supérieure, le bistouri est l'instrument recommandé. Il devra donc diviser successivement, sans parler des vaisseaux qui viennent d'être signalés : la *peau* fine, extensible et mobile, la *graisse* d'épaisseur variable, la *ligne blanche* cervicale, entre les cléido-hyoïdiens écartés en bas et les sterno-thyroïdiens écartés en haut, l'*isthme thyroïdien* ; enfin la *trachée*, cerceaux, muqueuse et fausse membrane. A travers toutes ces couches, il suffit d'enfoncer 12 à 14 millimètres de lame pour ouvrir la partie supérieure de la trachée d'un enfant.

L'étudiant en médecine qui fréquente les hôpitaux d'enfants doit se familiariser avec l'exploration de la région cervicale antérieure. Un index gauche exercé remontant à partir de la fourchette sternale sent toujours l'arc antérieur du cricoïde qui déborde notablement la trachée. C'est le repère par excellence. Quand on l'a senti *de bas en haut*, on le cherche de haut en bas, en partant du cartilage thyroïdien : on reconnaît en passant le creux crico-thyroïdien. On détermine ensuite la distance crico-sternale, la longueur de la portion accessible de la trachée, longueur qui, toutes choses égales d'ailleurs, varie presque du simple au double, suivant la conformation cervico-thoracique.

Il faut aussi s'exercer à fixer le larynx entre le pouce et le médius gauches pendant que l'index de la même main parcourt la ligne médiane; tâcher même, après avoir pris du large, d'amener le pouce et le médius à se sentir derrière le larynx. De Saint-Germain, sans comprimer l'organe, le soulevait ainsi au-devant de son bistouri. Toujours on se met à droite du lit, le poignet gauche sur la face de l'enfant.

Appareil instrumental. — Bistouri, dilatateur et canule, voilà l'indis-

pensable. On se passe ordinairement du dilatateur, on ne peut s'en passer toujours. A moins d'être pris au dépourvu, il faut encore avoir à sa disposition : des pinces hémostatiques et des fils, des écarteurs ou érignes mousses, une pince à disséquer, une sonde cannelée, des ciseaux, une pince à fausses membranes, une poire aspiratrice, un tube insufflateur, un écouvillon ou une plume d'oiseau. La boîte à trachéotomie ne contient que des instruments spéciaux : bistouri droit, bistouri boutonné, crochets écarteurs, dilatateur, écouvillon, baleine porte-éponge, pince à fausses membranes; une double canule pour adulte et trois doubles canules pour enfants de 1 à 12 ans et d'un diamètre de 6, 8 et 10 millimètres.

Le bistouri droit, c'est-à-dire à pointe dans l'axe, doit être long de manche, court de lame, parfaitement affilé et entretenu au beau poli.

Sa lame peut porter des marques indiquant, à partir de la pointe, combien il y a de millimètres d'engagés. Le bistouri de Dubar présente trois traits : le premier à 1 centimètre de la pointe, le second à 1 centimètre et quart, le troisième à 1 centimètre et demi. On peut, au moment même de l'opération, enrouler un fil ou poser un petit anneau de caoutchouc autour du bistouri pour ne laisser le tranchant libre que dans l'étendue de 15 millimètres. De Saint-Germain limitait la pénétration avec son doigt.

Il faut tenir le bistouri comme un porte-plume et veiller à ce que la lame et le manche se maintiennent dans le *plan médian* du corps.

Le bistouri boutonné servirait à agrandir l'ouverture si, primitivement, elle avait été faite trop petite. On l'employait autrefois pour diviser les parties profondes et bien dénuder la trachée sans s'exposer à la perforer prématurément.

Il existe de nombreux modèles de *dilatateurs* qui ressemblent à première vue à des pinces à mords courbes sur le champ, pinces à ressort ou pinces à anneaux, dont les mords s'écartent, s'ouvrent, quand on serre les doigts. Les uns, et je dirais volontiers les moins embarrassants dans les petites trachées, sont faits pour s'appliquer dans l'angle supérieur de la plaie (fig. 817). Les plus employés sont à deux branches (Trousseau), ou à trois branches (Laborde) (fig. 818). On reproche au premier d'aplatir la trachée quand on force l'écartement, au second de tenir trop de place chez les petits enfants. Les branches sont toujours assez fortes et par conséquent trop épaisses, car les dilatateurs sont aussi des conducteurs pour la canule. Ceux qui se servent de canules à mandrin ou, mieux encore, de la double canule à bec et à ouvertures latérales de Krishaber, peuvent se passer de dilatateurs. C'est cependant un instrument qu'un trachéotomiste doit toujours avoir dans la poche de son gilet (de Saint-Germain).

Les *canules* actuellement employées sont toujours doubles et courbées en arc de cercle. L'externe porte une plaque qui reste à l'extérieur et sert à attacher deux rubans de fil qu'on noue derrière le cou. L'interne a une plaque moins large qui limite sa pénétration et donne prise à un petit tourniquet qui la fixe à la grande plaque de la canule externe. Lüer a

imaginé de donner aux canules une certaine mobilité sur la plaque, afin de permettre à ces tubes de suivre la trachée dans ses mouvements verticaux. Enfin, pour faciliter la pénétration, l'extrémité de la canule externe

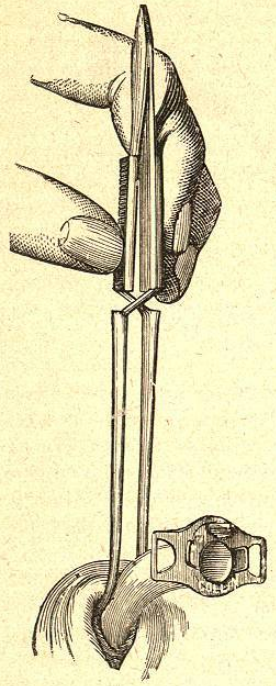

Fig. 817. — Dilatateur supérieur de Garnier.

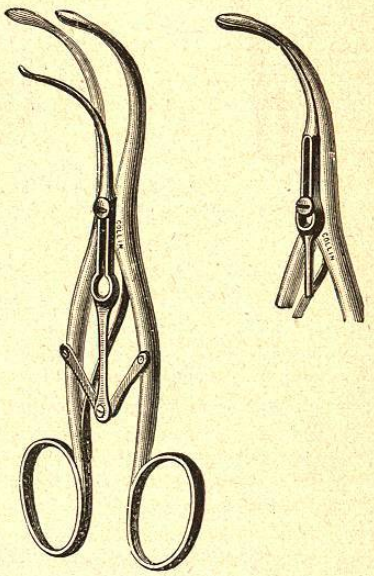

Fig. 818. — Dilatateur à trois branches de Laborde : ouvert et fermé.

qu'on introduit d'abord seule est légèrement taillée en bec de flûte aux dépens du côté concave de l'arc.

Que de modèles n'a-t-on pas inventés !

Le bout d'une canule trop courbée ulcère le devant de la trachée et même les gros vaisseaux, l'excès contraire amène la blessure de la partie postérieure. Coupée carrément, la canule entre difficilement sans dilatateur, et celui-ci tient de la place. Un mandrin conducteur suffoque l'enfant s'il n'est pas tubuleux.

La double canule de Krishaber (fig. 819) doit entrer dans la pratique. Le tube interne sert à l'autre d'embout. Comme il est terminé en bec arrondi, largement et obliquement percé de chaque côté, il pénètre

bien, ne blesse pas et permet la respiration. On ne tarde pas du reste à le remplacer par une canule interne ordinaire (fig. 820).

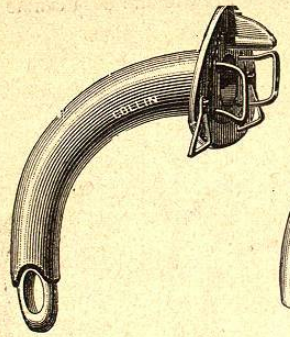

Fig. 819. — Canule externe garnie de la canule-mandrin à bec de Krishaber.

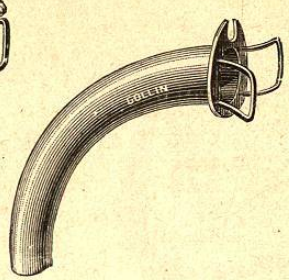

Fig. 820. — Canule interne ordinaire pour remplacer la canule-mandrin après l'introduction.

Avant l'opération, la canule est choisie, garnie de ses rubans et passée à travers le trou central d'un disque de taffetas gommé qui séparera la plaie de la plaque et des cordons. Trousseau a rendu un service signalé en inventant la cravate formée d'un lainage tricoté et d'une pièce de grosse mousseline peu serrée dont on couvre la canule pour que l'air inspiré y trouve la chaleur et la vapeur d'eau qu'y dépose l'air expiré.

J'aurais l'air de commenter un catalogue de coutellerie chirurgicale si je décrivais tous les instruments qui ont été inventés pour la trachéotomie. Je ne veux plus dire qu'un mot des ténaculums et trachéotomes. Ces instruments ont pour but de pénétrer d'emblée dans la trachée, soit pour la fixer

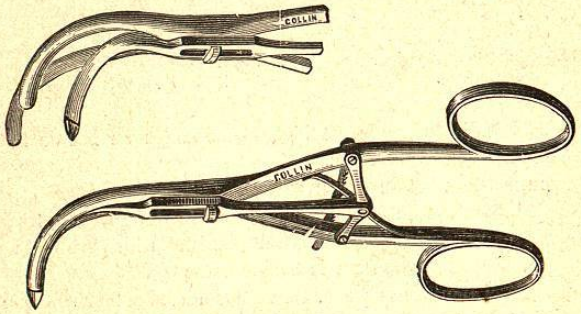

Fig. 821. — Trachéotome dilatateur de B. Anger.

(ténaculum simple), soit pour la dilater après l'avoir fixée (ténaculum dilatateur), soit pour l'inciser et la dilater (trachéotome dilatateur) (fig. 821).

Malheureusement il est difficile de piquer juste sur la ligne médiane une paroi dense, élastique, flexible, mobile et profonde. C'est dommage!

On opère les enfants sur un petit matelas dur couvert d'un drap de toile et posé sur une table étroite ou sur une commode amenée en pleine lumière. Un coussin ferme formé d'un oreiller ficelé, d'un drap roulé autour d'une bûche ou d'une bouteille, est préparé pour être placé sous le cou et les épaules de manière à donner au cou une certaine convexité antérieure, grâce à la flexibilité de la colonne vertébrale et à l'extension *modérée* qui sera imposée à la tête.

La lumière du jour est la meilleure. Mais il faut qu'elle tombe de haut. Le lit d'opération sera amené les pieds à la fenêtre et tourné de biais de manière que le jour frappe un peu sur le côté gauche du malade.

Quand on opère la nuit, il faut des lumières fixes et une lumière mobile. Lampes et bougies, tout est bon comme lumières fixes, pourvu qu'il y en ait aux quatre points cardinaux de la chambre, au plafond ou sur les meubles. Quant à la lumière mobile, le rat-de-cave est ce qu'il y a de plus commode. On l'approche aussi près qu'on veut du champ de l'opération et il ne laisse point tomber de gouttes brûlantes.

Trois aides sont nécessaires.

L'enfant déshabillé est enveloppé corps, bras et jambes, dans une couverture de laine. Ainsi emmailloté, il est apporté sur un lit étroit couvert d'une nappe destinée à se replier sur la couverture de laine et à la protéger du sang et des mucosités qui vont être projetés en tous sens. Un aide assis au pied du lit, le corps penché en avant, pèse de son poids sur les jambes, tandis qu'avec les bras allongés il fixe à travers la couverture les membres supérieurs et s'efforce d'abaisser et d'effacer les épaules du patient.

Lorsque le coussin est bien placé sous le cou et les épaules, un autre aide applique ses deux paumes sur les tempes et du bout des doigts allongés soutient la mâchoire inférieure.

L'opéré est ainsi maintenu immobile dans le *décubitus dorsal parfait*.

Le troisième aide se tient à gauche de l'opéré, en face de l'opérateur : il est chargé, suivant la nécessité, d'éponger, d'écarter les lèvres de la plaie, de poser en cas de nécessité les pinces hémostatiques, d'éclairer, etc.

Enfin l'opérateur, qui se place *à droite* du malade, a sous la main, posés sur une petite table, les instruments qu'il doit manier lui-même : bistouri, dilatateur, canule.

Quel que soit le procédé, le dispositif est le même, car on n'opère plus les malades assis.

Quel que soit le procédé, les *principes* suivants ont la même valeur capitale :

1° Inciser sur la ligne médiane et dans le plan médian du corps. — Il ne suffit pas de couper la peau sur la ligne médiane, il faut encore atteindre et fendre la trachée sur la même ligne. De toute nécessité, le bistouri doit

donc se mouvoir dans le *plan vertical médian*. Lorsque l'opérateur est loin de l'opéré, et qu'il incise à bras tendus, sa tendance est d'incliner et d'amener vers lui le bistouri. Fort de toute son attention, il divise bien la peau. Mais s'il faiblit ensuite, son bistouri s'incline, glisse devant la trachée ou vient la ponctionner sur le côté droit. Alors même que l'incision trachéale a débuté sur la ligne médiane, que de fois, au lieu de filer vers le milieu de la fourchette sternale, ne s'incline-t-elle pas à droite vers l'opérateur! C'est la pire des inclinaisons.

2° Pour être sûr d'inciser dans le plan médian, il faut *fixer le larynx et la trachée entre les doigts* de la main gauche, le pouce à droite du malade, le médius à gauche, l'index restant libre pour sentir les anneaux, boucher ou entr'ouvrir l'ouverture. J'ai dit comment de Saint-Germain soulevait le cylindre laryngo-trachéal sur le milieu duquel il est alors facile d'inciser tout, à la fois, en tenant bien son bistouri. Les partisans du procédé ordinaire se bornent à placer en permanence le pouce et le médius aux flancs du thyroïde et du cricoïde qu'ils fixent dans le sens transversal. En incisant à égale distance de ces doigts fixateurs et repères, le bistouri est sûr de tomber sur le milieu de la trachée, pourvu qu'il ne quitte pas le plan vertical sagittal, antéro-postérieur.

Nous allons appliquer ces deux principes à la trachéotomie supérieure et à la crico-trachéotomie, qui ne diffèrent qu'en ce que l'anneau cricoïdien est respecté dans la première et divisé dans la seconde.

L'opération se fait ordinairement en *deux temps* : 1° incision des parties molles et mise à nu de la trachée; 2° incision de la trachée. Le premier temps peut être exécuté avec lenteur ou avec rapidité. Avec *rapidité*, si l'opérateur incise vivement la peau, la graisse, l'aponévrose et l'isthme, d'*un* ou de *plusieurs* traits de bistouri, sans chercher à distinguer chemin faisant les parties qu'il divise, ni à saisir les vaisseaux qui donnent du sang. Avec *lenteur* au contraire si, comme Trousseau, le trachéotomiste va pas à pas, faisant absterger la plaie, écarter ses bords, récliner ou saisir les vaisseaux, de manière à produire une plaie étanche au fond de laquelle apparaisse la trachée tangible et visible.

De Saint-Germain plongeait d'emblée son bistouri dans la voie aérienne : en *un temps* et en *un instant*, il divisait tout à la fois, téguments et trachée, sur la longueur voulue. Dans ce procédé spécialement applicable à la crico-trachéotomie, on ne voit pas ce qu'on fait, on le *sent*. Un tel acte opératoire est essentiellement *rapide*, tandis que dans le procédé en deux temps il peut être lent ou rapide à volonté.

Je ne crois pas que la lenteur, utile chez l'adulte à cause du volume des veines ou des artères, soit de mise chez l'enfant qui asphyxie, et dont la position est défavorable à la respiration.

a. Trachéotomie supérieure rapide en deux temps. — Tout étant disposé comme il a été dit préalablement, la situation du cartilage cricoïde

exploré, étant connue et marquée, et de même le milieu de la fourchette sternale, saisissez, sans la déplacer et sans trop serrer, la partie inférieure du larynx entre le pouce et le médius gauches. Tenant le bistouri par le talon de sa courte lame, le manche élevé et maintenu dans le *plan médian vertical antéro-postérieur*, plan sagittal, incisez la peau à partir du cricoïde dans l'étendue de 3 centimètres, sur la ligne médiane, à égale distance du pouce et du médius qui flanquent la trachée, dans la direction du point marqué au milieu de la fourchette sternale.

Par ce premier trait ne cherchez pas à découvrir la trachée.

Contentez-vous d'inciser la peau élastique et fuyante, dans une bonne étendue.

Immédiatement repassez dans la plaie le bistouri toujours maintenu *dans le plan vertical*; repassez-le avec légèreté, car les parties se laissent facilement couper et vous ne devez pas vous exposer à ouvrir prématurément la voie aérienne; repassez-le donc doucement, et sans hâte, une fois, deux fois, jusqu'à ce que les arceaux cartilagineux se révèlent par leur consistance à la pointe qui les croise ou à l'index gauche qui les explore.

Que la plaie saigne ou ne saigne pas, la trachée est dénudée : ouvrez-la sur une longueur de 15 millimètres. Votre main gauche n'a pas bougé, l'ongle de l'index s'est abaissé dans le haut de la plaie, il sent probablement le cricoïde et cherche à le maintenir en l'accrochant. Au-dessous, plongez au plus 5 millimètres de pointe : n'attendez pas le sifflement pour continuer, mais réjouissez-vous s'il se produit et incisez sans peur; ne vous effrayez pas du sang soufflé qui peut-être vous éclabousse, fendez froidement de haut en bas, toujours *sur la ligne médiane* et *dans le plan médian*, tenant le bistouri redressé afin de ne courir aucun risque d'échappade par pression, vers la paroi postérieure.

Déposez le bistouri; prenez vite la canule (ou le dilatateur), puis hâtez-vous sans précipitation.

A ce moment, l'ongle de l'index gauche qui couvrait, bouchait, appréciait la plaie trachéale, entr'ouvre cette boutonnière béante et offre la voie que cherche le bec de la canule (ou le dilatateur).

On tient le dilatateur fermé à pleine main droite sans en presser les anneaux, que l'on couche devant le sternum; on le présente sur la ligne médiane; on le relève quand il est entré; on l'ouvre enfin.

La canule à embout de Krishaber s'introduit de même sur la ligne médiane. Mais la canule externe ordinaire, en raison de la coupe oblique de son bec, est présentée transversalement sur le côté droit ou sur le côté gauche du cou, suivant les opérateurs et leur manière d'entre-bâiller la plaie; elle est ramenée par un quart de tour dans le plan médian aussitôt qu'elle est engagée dans la bonne voie.

Si le bruit canulaire manque ou cesse, il faut introduire un écouvillon, une plume de plumeau neuf pour désobstruer, recourir au dilatateur, à la respiration artificielle, etc.