Quand on se sert du dilatateur, on l'introduit fermé et on l'ouvre modérément après qu'il est introduit. On fait tout de suite asseoir l'enfant pour lui permettre de respirer et de désobstruer ses bronches; puis on pose la canule par-dessus, si c'est un des dilatateurs inférieurs ordinairement usités.

On essaye toujours de se passer de dilatateur et d'introduire d'emblée la canule avec le secours de l'ongle de l'index. Il me semble que le mieux est, après que la trachée a été incisée, d'y introduire l'ongle, ce qui déprime d'abord les lèvres fibro-cartilagineuses, puis d'accrocher, d'attirer à soi et de relever la lèvre droite sous laquelle on introduit le bec de la canule présentée en travers du côté gauche du cou. Cette manière réussit très bien quand l'incision est tout à fait médiane ou un peu déjetée à gauche, ce qui n'est pas trop mauvais.

Au contraire, si l'incision a été faite à droite de la ligne médiane, il faut se contenter de déprimer la lèvre droite et d'introduire le bec de la canule sous la lèvre gauche proéminente en présentant la canule en travers du côté droit du cou.

Soit que l'on accroche et relève la lèvre droite pour introduire la canule dessous de gauche à droite, soit qu'on la déprime simplement pour engager le bec de droite à gauche sous la lèvre gauche, il faut s'efforcer de placer l'ongle près de la commissure supérieure de la plaie. Sur les trachées qui ne sont pas très petites, l'ongle tourné un peu en travers détermine une béance notable en soulevant une lèvre, affaissant l'autre, et les écartant toutes les deux.

J'estime qu'il y a tout avantage à s'exercer à ces manœuvres sur des cadavres de nouveau-nés, d'enfants et même d'adultes, quoique la canule entre généralement toute seule dans une *plaie médiane assez longue.*

Cette trachéotomie supérieure en deux temps est généralement connue sous le nom de procédé de Bourdillat.

On peut faire de la même manière la crico-trachéotomie. Plus on opère haut, moins le tube aérien est profond, plus c'est facile.

b. Trachéotomie supérieure ou crico-trachéotomie rapide en un temps. — De Saint-Germain, qui n'employait que ce procédé sur les enfants, faisait tenir la tête soit par les côtés, soit en plaçant les mains de l'aide, l'une sous la nuque, l'autre sur le front. Après l'exploration de la ligne médiane du cou, il est bon de marquer les repères cricoïdien et thyroïdien.

L'opérateur saisit alors le larynx au droit du cartilage thyroïde, entre le pouce et le médius appliqués d'abord à distance sur la peau, rapprochés ensuite comme pour se rencontrer derrière le tube respiratoire qui se trouve ainsi soulevé devant les doigts. Cette manœuvre détermine ordinairement la formation d'un sillon transversal correspondant à la dépression crico-thyroïdienne, là même où il faut enfoncer le bistouri. L'incision se fait sur la ligne médiane et dans le plan médian, en enfonçant *un centimètre et quart* de pointe limitée par le médius appliqué sur la lame : avec de l'habitude, on sent la pointe pénétrer dans le larynx comme à travers une membrane tendue et l'on continue l'incision par des mouvements de scie verticale très limités; enfin, quand on juge l'incision trachéale suffisante, on retire le bistouri en faisant comme une échappade en bas qui agrandit un peu l'ouverture cutanée.

L'ongle de l'index gauche introduit dans la plaie sert de guide à la canule de Krishaber, au dilatateur ou à la canule ordinaire.

Dans ce procédé, il faut sentir ce que l'on fait. Dubar nous dit pourtant qu'au moment de la ponction, on doit entendre le sifflement et l'attendre pour continuer. Il a même fait construire un bistouri à lame graduée pour indiquer la pénétration, et cannelée pour provoquer le sifflement et la pluie de sang qui l'accompagne. De Saint-Germain n'attendait pas : il ponctionnait, incisait et posait la canule.

Pour que le sifflement se produise, il faut que l'enfant respire, qu'il n'y ait pas de fausse membrane obturante : ce n'est pas toujours le cas.

c. Trachéotomie lente. — Trousseau, après avoir longuement découvert la trachée, l'ouvrait à ciel ouvert dans la partie inférieure du cou, au-dessous de l'isthme du corps thyroïde, entre le quatrième et le septième anneau. Il insistait sur la nécessité d'être lent. On fuit maintenant, pour de bonnes raisons, la partie inférieure de la trachée.

Mais chez l'adulte, quand on opère au bistouri, la trachéotomie rapide reste une imprudence. On diviserait donc à partir du cricoïde et sur la ligne médiane la peau dans l'étendue de 4 centimètres; deux écarteurs entr'ouvriraient la plaie; les éponges de gaze la tiendraient claire et nette. L'opérateur se méfierait d'abord des grosses veines superficielles; n'en trouvant pas ou les ayant liées, il inciserait la ligne blanche et ferait écarter les muscles. Arrivé sur le plan du corps thyroïde, il examinerait attentivement le nombre et le volume des vaisseaux; au besoin il passerait deux fils sous l'isthme et son plexus, pour couper le tout entre deux ligatures en masse. Il ne faut ouvrir la trachée de l'adulte qu'après l'avoir tout à fait découverte et s'être assuré par l'observation de quelques expirations que la plaie ne saigne pas ou ne saigne plus. Malgaigne avait dit, je le crois, Panné de Nevers l'affirme, que, même chez l'enfant, des écarteurs multidentés avec lesquels on ratisse la trachée, sont hémostatiques en aplatissant les veines contre la face profonde des lèvres du tégument.

d. Laryngotomie intercrico-thyroïdienne. — C'est encore un procédé d'adulte, moins dangereux sans doute que la trachéotomie au point de vue de la perte du sang. Cependant j'ai rencontré quelquefois, au niveau de la membrane crico-thyroïdienne, une très grosse veine transversale, l'arcade typique, et ce développement anormal m'a rappelé à la prudence.

Le bout du doigt sent le creux crico-thyroïdien. — On fait sur la ligne

médiane une incision cutanée de 25 millimètres, couche par couche, attentivement, usant même de la dilacération par la sonde, liant tout ce qu'on soupçonne pouvoir saigner; on écarte la pyramide de Lalouette si on la voit; on cherche à apercevoir la double arcade artério-veineuse crico-thyroïdienne et on la lie si on la trouve. Enfin, la membrane étant bien à nu, on incise depuis le bord inférieur du cartilage thyroïde jusqu'au bord supérieur du cricoïde. Il est rare qu'on n'entame pas celui-ci en terminant l'incision : cette entamure augmente le calibre de la plaie, surtout lorsque l'introduction de la canule la transforme en rupture complète de l'arc cricoïdien antérieur. La canule à bec de Krishaber est indispensable, à moins qu'on ne conduise une canule ordinaire sur un embout conique. L'espace crico-thyroïdien, même agrandi par la bascule imposée au cricoïde pour l'introduction, est tout juste suffisant pour recevoir une canule de bon calibre, mais il l'est dans l'immense majorité des cas, je m'en suis assuré.

TUBAGE DE LA GLOTTE

Bouchut est mort trop tôt pour assister au retour d'Amérique et à la généralisation de l'intubation du larynx qu'il a prêchée en vain si longtemps. Il me sembla d'abord que la cause ne serait définitivement gagnée que si l'on arrivait à perfectionner encore les tubes en usage.

Le tubage a sur la trachéotomie l'avantage de ne pas faire de plaie, d'être agréé par la famille aussitôt que le médecin le propose, etc.

Les tubes ordinairement employés sont longs de 4 à 6 centimètres pour les enfants de 1 à 10 ans; leur lumière est ovale, à grand diamètre antéro-postérieur variant seulement de 5 à 7 millimètres. Une tête renflée reste au-dessus des cordes vocales supérieures, dans le vestibule du larynx; l'extrémité inférieure descend très bas dans la trachée. On en fait de plus courts qui dépassent assez peu le cartilage cricoïde pour qu'en aplatissant d'un *coup de pouce* (Bayeux) les premiers anneaux de la trachée, on réussisse à les faire sauter dans le pharynx, d'où les enfants les crachent.

L'introduction exige que l'enfant soit emmailloté, immobilisé entre les jambes et les bras d'un aide, que la tête renversée soit aux mains d'un autre aide, que la bouche baye par un *ouvre-bouche* non encombrant.

Le tube est armé d'un fil de sûreté et garni d'un mandrin calibré. Celui-ci est saisi par un *introducteur* (fig. 822) et porté dans le larynx sous la conduite de l'index gauche qui a plongé d'avance, reconnu l'épiglotte et les sommets des aryténoïdes qu'il redresse en arrière. Quand le tube est en place, le jeu d'une pièce de l'introducteur le maintient tandis que la pièce principale tire sur le mandrin, qui aussitôt ébranlé se laisse extraire sans emporter le tube sur la tête duquel le doigt peut appuyer. Après quelques inspirations indiquant que tout est bien, le fil est retiré.

Quand il faut extraire le tube, l'ouvre-bouche, l'introduction du doigt gauche, redeviennent nécessaires. L'*extracteur* (fig. 823) est introduit

fermé dans le tube; ouvert ensuite il prend contact et devient par pression assez adhérent à l'intérieur pour opérer l'extraction sans déraper.

Le tube gêne toujours la déglution. Il s'obstrue assez souvent pendant les premiers jours, alors que la production des fausses membranes n'a pas

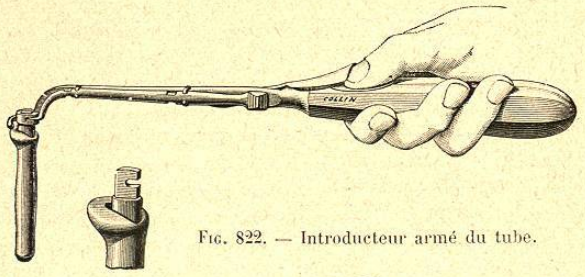

Fig. 822. — Introducteur armé du tube.

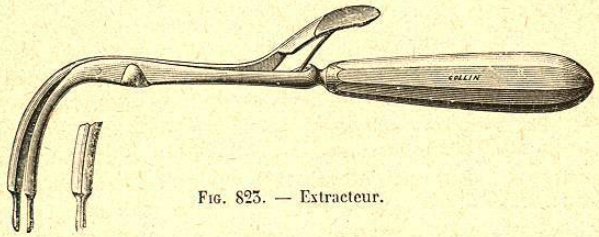

Fig. 823. — Extracteur.

encore été anéantie par la sérothérapie : il faut l'enlever, le nettoyer et le replacer ensuite. Trop souvent il est expulsé par une quinte de toux: alors il est quelquefois avalé. Enfin il peut ulcérer la muqueuse du larynx. Choisi trop petit, il tomberait dans la trachée.

AGRANDISSEMENT MOMENTANÉ DU BASSIN[1]

Quoique l'opération césarienne aseptique et conservatrice ait réduit de beaucoup le nombre des cas où la symphyséotomie reste indiquée, je con-

1. Ce fut à la fin de 1891 que Morisani, de Naples, nous envoya à Paris un de ses disciples, Spinelli, pour annoncer une fois de plus aux accoucheurs les bons résultats de l'opération de Sigault, la symphyséotomie. Nous avons travaillé depuis.

Sigault et Aitken, l'inventeur de la scie à chaîne, voilà les deux noms à citer avant tous. Mais la place me manque, voyez s'il vous plaît mes publications : Ischio-pubiotomie, etc., 1892; Aux lecteurs... et Fragments sur les Pelvitomies (avec Varnier), 1893; Rapport au congrès de Rome, 1894, avec Pinard (extraits des *Annales de Gynécol. et d'Obst.*); Dystocie du détroit supérieur (*Gaz. hebdom.*, 1894); Symphyséotomie, 1895 (*Gaz. des hôpitaux*) et Préhenseur-Levier mensurateur, *ibid.*; Application clinique du préhenseur-levier mensurateur A. Martin (*Normandie médicale*), Rouen, 1896; Cinq cas d'application heureuse du préhenseur-levier mensurateur J. Gourdet (*Gaz. méd. de Nantes*), 1897.

serve encore une fois, la description de cette opération-ci que j'ai étudiée particulièrement lorsqu'en 1892 et années suivantes, il m'a paru utile et opportun de la régler pour la vulgariser.

En ce moment, écrivais-je en 1895, la Pelvitomie est employée à deux fins bien différentes : par les *chirurgiens* pour aborder commodément les organes ou les tumeurs de la partie antérieure et profonde du petit bassin; par les *accoucheurs*, pour ouvrir à la tête du fœtus une excavation qu'aplatit, que rétrécit l'insuffisance des diamètres sacro-pubiens sagittaux.

La variété de pelvitomie employée est la **symphyséotomie** ou la **pubiotomie** juxta-médiane.

Mais il est un genre de bassins, rétrécis et asymétriques par ankylose unilatérale, les obliques ovalaires de Nægele (pron. Naiguelé), qui ne peuvent tirer qu'un maigre bénéfice de la pelvitomie médiane.

Ce n'est point, en effet, la section elle-même qui agrandit le bassin; c'est l'écartement consécutif que permet la disjonction momentanée des deux articulations sacro-iliaques (fig. 824). Or, le bassin de Nægele a comme caractère principal d'avoir une articulation sacro-iliaque ankylosée par fusion osseuse précoce, ainsi que l'indique l'arrêt, presque l'absence de développement de l'aileron sacré (fig. 850, p. 1062).

C'est pour ces bassins ovalaires ankylosés d'un côté et asymétriques, que j'ai créé l'**ischio-pubiotomie** qui, du premier coup, a donné à Pinard un si beau succès et si probant!

En deux ans, sans chercher, sans m'informer, j'ai eu connaissance de trois cas justiciables de l'ischio-pubiotomie et auxquels un autre mode d'intervention a été appliqué : deux fois parce que l'accoucheur l'a voulu, une fois parce que, vu la complexité du cas et surtout l'urgence, le diagnostic n'avait pu être fait.

Chez l'une des deux premières femmes, l'accouchement prématuré fut provoqué environ deux mois avant le terme prévu : il n'en fallut pas moins extraire l'enfant. On le tira avec le forceps et assez fort pour déterminer une paralysie faciale qui persistait encore au moment où le misérable fut emporté de l'hôpital dans un piteux état....

Chez les deux autres parturientes, la symphyséotomie fut pratiquée et fut insuffisante. L'un des enfants dut être broyé après des tentatives d'extraction énergiques et répétées; l'autre fut extrait vivant et vécut, mais le travail et les manœuvres durèrent si longtemps, même après la section de la symphyse, que la mère succomba.

L'ischio-pubiotomie, mon opération, comme on a dit, facile, efficace, et par elle-même inoffensive, sera décrite ici après la symphyséotomie, quoique, je le répète, la *césarienne aseptique* soit en *pleine renaissance* et *plus facile*. Mais je négligerai le point de vue obstétrical pour développer la technique chirurgicale proprement dite.

J'ai autrefois tant écrit, tant parlé, et tant démontré, à propos de la

dystocie du détroit supérieur, de la dystocie osseuse, et de son remède, la pelvitomie, qu'ici je pourrai être relativement bref.

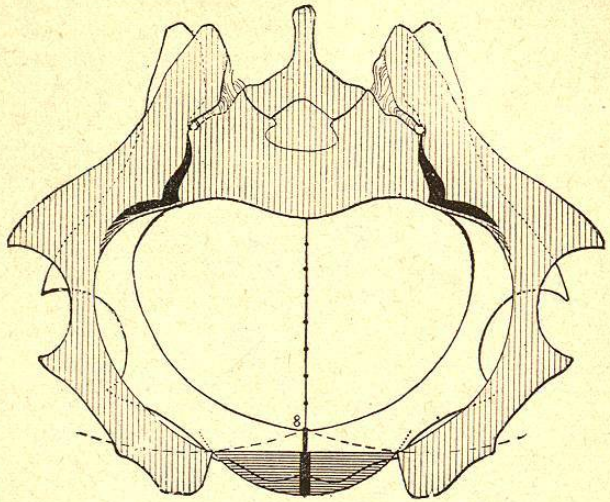

Fig. 824. — Après symphyséotomie, écartement *symétrique*. — L'augmentation de la distance sacro-pubienne résulte de ce que le bord postérieur de chaque pubis parti du chiffre 8 a suivi l'arc pointillé tracé autour du centre rétro-auriculaire marqué d'un point blanc; elle croît très vite, mais s'arrête bientôt.

L'épaisseur du segment de tête enclavé, teinté gris, d'abord insignifiante, devient considérable lorsque l'écartement atteint 7 centimètres, comme sur cette figure; il l'est d'autant plus qu'il appartient à la région de la bosse pariétale dont le rayon est plus petit que le rayon moyen de la tête.

C'est l'enclavement de la tête qui donne le plus, et c'est pour cela que dans les rétrécissements sérieux il faut porter l'écartement à 5, 6, 6 1/2 et quelquefois 7 centimètres. Ce dernier écartement ajoute plus de 30 millimètres au diamètre antéro-postérieur de l'ouverture offerte à la tête. Je me hâte d'ajouter qu'un bassin qui a de tels besoins est extrêmement rare et cumule généralement d'autres défauts auxquels la symphyséotomie ne peut remédier.

Tout cela s'est infiltré dans les livres, est devenu classique, un peu sous mon nom, quoique je ne fusse pas mort.

Ici donc, je vais parler longuement de la section du bassin, besogne chirurgicale ; je ne dirai presque rien de l'extraction du fœtus, que seul peut faire l'obstétricien.

J'ai connu des accoucheurs, à Paris et ailleurs, qui n'ayant pas voulu ou pas pu apprendre à couper la symphyse ont néanmoins essayé d'opérer eux-mêmes, au lieu d'appeler cinq minutes le chirurgien leur collègue. Dans des scènes grotesques et interminables, assaisonnées de paroles

ridicules, les fautes et les accidents s'accumulaient au préjudice des organes, de la vie même, de l'enfant et de la mère.

Je ne voulus plus qu'un étudiant quittât l'école ne sachant pas faire a symphyséotomie haut la main, sans la moindre émotion. C'est plus facile que la trachéotomie. Eh! vous le savez bien, si un jour d'autopsie vous

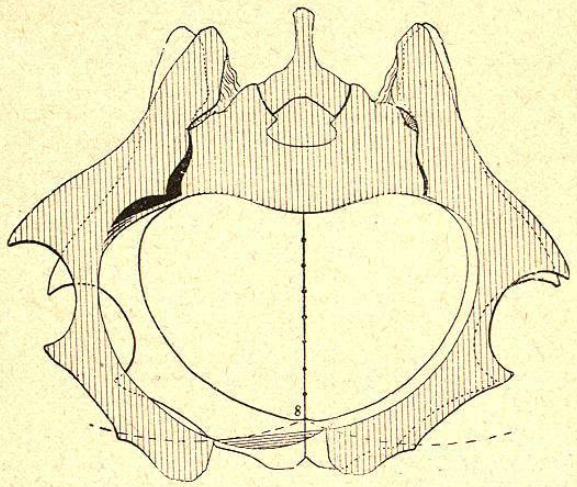

Fig. 825. — Après symphyséotomie, écartement *asymétrique* arrêté à 45 millimètres par un *contact osseux* postérieur *prématuré* du côté gauche. Le résultat est mauvais, le mieux est de forcer le pubis récalcitrant à s'écarter, en rompant quelques faisceaux interosseux situés derrière l'auricule, mais devant ou sur l'axe de mouvement.

Qu'on juge d'après cette figure de ce qui se passe lorsque l'une des articulations sacro-iliaques est ankylosée. Le pubis immobile refuse de s'éloigner du sacrum. S'il en est notablement rapproché, et si en outre il dépasse la ligne médiane, (le chiffre 8 de la figure), de 10 à 15 millimètres comme c'est le cas dans le bassin oblique-ovalaire, c'est une pelvitomie inefficace, ordinairement un désastre.

avez vu séparer les pubis d'un coup de scalpel pour extirper d'une seule pièce les organes génito-urinaires masculins.

La méthode que je vais enseigner a pour base l'anatomie, pour devise : « Sécurité, facilité »,

Pour les maternités, j'ai fait construire plusieurs instruments qui rendent l'opération élégante, rapide, extrêmement facile ; d'autre part, voulant qu'aucun d'eux ne soit indispensable, j'ai réglé un procédé d'urgence pour le praticien isolé et dépourvu de tout.

Je veux qu'avec une trousse de poche, dans le plus pauvre ménage, mon lecteur fasse, en quelques minutes, une opération irréprochable ; je veux aussi qu'il ait toutes ses aises, s'il opère en ville dans une maternité :

c'est pourquoi, même dans ce livre, je montrerai l'emploi de mon arsenal spécial à peu près au complet.

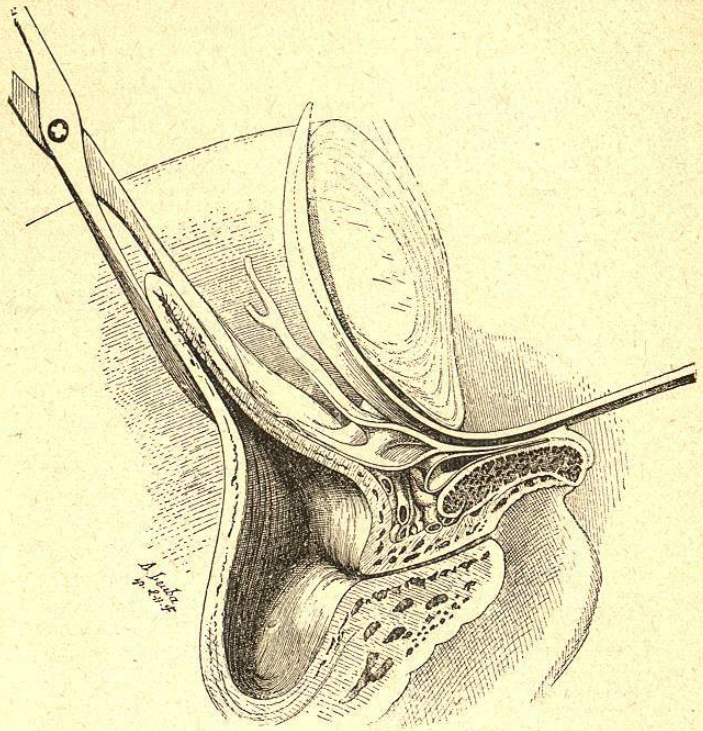

Fig. 826. — La *sécurité* par la sonde-gouttière arquée passée sous la symphyse. — Coupe médiane de la vessie tirée par une pince, de l'urèthre et du clitoris. Les veines de ces organes sont refoulées par le dos de la gouttière métallique arquée qui a pris nu le bourrelet symphysien. Cette large sonde cannelée, de courbure appropriée, protège les vaisseaux et les organes contre toute échappade du bistouri.

Symphyséotomie.

Jamais on n'a vu l'ankylose spontanée des pubis.

Mais les pubis se regardent d'assez près, dès le début de l'âge adulte, pour qu'un bistouri épais ne puisse passer facilement dans leur intervalle, En outre, comme les surfaces osseuses jeunes présentent des crêtes antéro-postérieures, des irrégularités, le tranchant bute quelquefois, entame et retombe dans son entamure quand on prétend changer de voie

sans le dégager complètement. De là ces prétendues ankyloses, excuses des opérateurs. Une lame étroite et à dos mince se faufile en zigzags comme un petit bateau dans les détroits successifs d'un chenal sinueux.

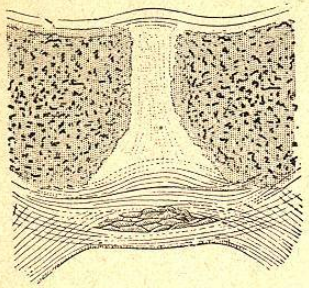

Fig. 827. — Coupe transversale voisine du bord supérieur d'une symphyse pubienne. Os teintés gris; en dessus le manchon périosseux réduit au périoste pelvien, passe d'un côté à l'autre; en dessous le manchon périosseux, véritablement fibro tendineux, est très épais : au milieu de ses fibres transversales qui viennent en majeure partie des muscles adducteurs, on distingue la coupe des deux faisceaux internes des grands droits de l'abdomen, confondus au moment où ils se croisent pour changer de côté.

Entre les pubis est le bloc fibro-cartilagineux : il se montrerait fissuré dans le plan médian si la coupe passait à quelques millimètres plus bas. Ce bloc est composé d'une façon typique : sur chaque surface pubienne en regard, persiste, jusqu'au milieu de l'âge adulte, une couche notable de cartilage hyalin blanc; entre deux c'est du fibro-cartilage à stries orientées diversement, souvent d'avant en arrière dans le sens même où se fait le dédoublement, la fissuration de cette cloison. En arrière peu, en avant beaucoup, le bloc est aussi de fibro-cartilage; mais ici, la striation est transversale, bien orientée pour concourir à l'union des pubis.

Ici le manchon se distingue assez nettement du bloc; il n'en est pas toujours ainsi.

En conséquence, une lame de scalpel à pointe courte, amincie de chaque côté du dos, ne vous semble-t-elle pas l'idéal? Longue de 50 millimètres, la symphyse est épaisse de 25 environ, au niveau du bourrelet, de 5 seulement à son bord inférieur.

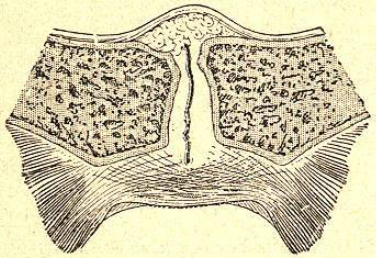

Fig. 828. — Symphyse à gros bourrelet, bourré de faisceaux fibro-cartilagineux obliques ou longitudinaux, largement fissurée et sans autres fibres transversales que celles du manchon fibro-tendineux périosseux.

L'union des pubis est réalisée : 1° par un manchon fibro-tendineux périosseux vasculaire, très épais (10, 8, 6 millimètres) en dessus en

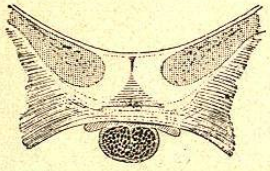

Fig. 829. — Coupe transversale au-dessous du milieu de la symphyse d'une fille de 4 mois. Les noyaux osseux pubiens gris sont entourés d'une couche épaisse de cartilage hyalin. Néanmoins, sur la ligne médiane, le bloc interosseux est fibro-cartilagineux et même fissuré au lieu d'élection, dans la partie mince de cette espèce de cloison à fibres transversales d'apparence.

Un trait noir transversal montre que le corps du clitoris qui est coupé en travers n'adhère pas, sur la ligne médiane, au manchon auquel il paraît simplement appliqué.

avant et en dessous, réduit au périoste pelvien en arrière; 2° par le bloc cartilagineux et fibro-cartilagineux interpubien ordinairement fissuré

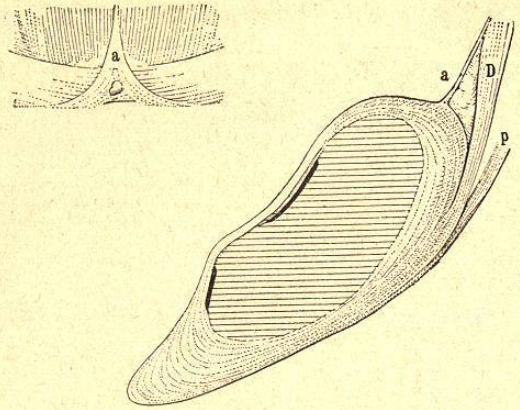

Fig. 830. — Coupe médiane sagittale ayant ouvert dans toute son étendue, qui est on ne peut plus grande, la fissure totale du bloc fibro-cartilagineux interosseux de cette symphyse.

Le manchon fibro-tendineux périosseux se montre tel qu'il est : mince en arrière où l'on distingue deux cavités synoviales sous-jacentes; épais sur le bord supérieur qui donne attache à l'adminiculum a et sur la face antérieure où les insertions des muscles droit D et pyramidal p viennent l'épaissir encore; très épais en bas où, sous le nom de *ligamentum arcuatum*, il forme le bord mince de la symphyse.

En haut et à gauche : face postérieure des tendons droits qui descendent en avant, et de l'adminiculum a qui s'attache au bord supérieur des pubis, comme les tendons conjoints extraordinairement développés des muscles transverse et petit oblique de l'abdomen qu'on voit de chaque côté.

dans le plan médian. Je me borne à vous prier de lire les légendes des figures 827 à 831 qui, sauf 829 grossie, sont de grandeur naturelle.

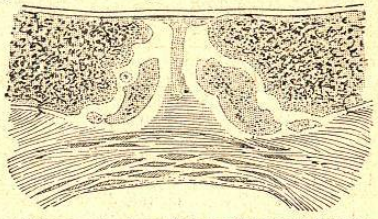

Fig. 831. — Coupe transversale d'une symphyse vers la fin du développement squelettique. L'épiphyse osseuse qui se développe et s'étale en équerre devant l'angle pubien est visible de chaque côté, noyée dans le cartilage hyalin du bloc interosseux. Sur la ligne médiane, on distingue la cloison fibro-cartilagineuse large et striée transversalement en arrière et en avant où elle adhère au manchon fibro-tendineux périosseux, plus mince et striée sagittalement dans la partie centrale qui, plus bas, va se fissurer.

Les tendons droits, au lieu de former un ou deux gros faisceaux, montrent un grand nombre de fascicules dispersés dont on voit les coupes au milieu des fibres transversales antérieures du manchon fibro-tendineux périosseux.

La symphyse des pubis est située sur la ligne médiane vulvo-clitoridienne que l'on voit, entre les deux épines pubiennes distantes que

l'on sent, au-dessus du sommet de l'arcade que le doigt touche si facilement dans le vestibule entre le méat et le clitoris. Que nous importe que sur le squelette on la trouve presque toujours à gauche du plan médian vertébral en raison du développement inégal des deux côtés du

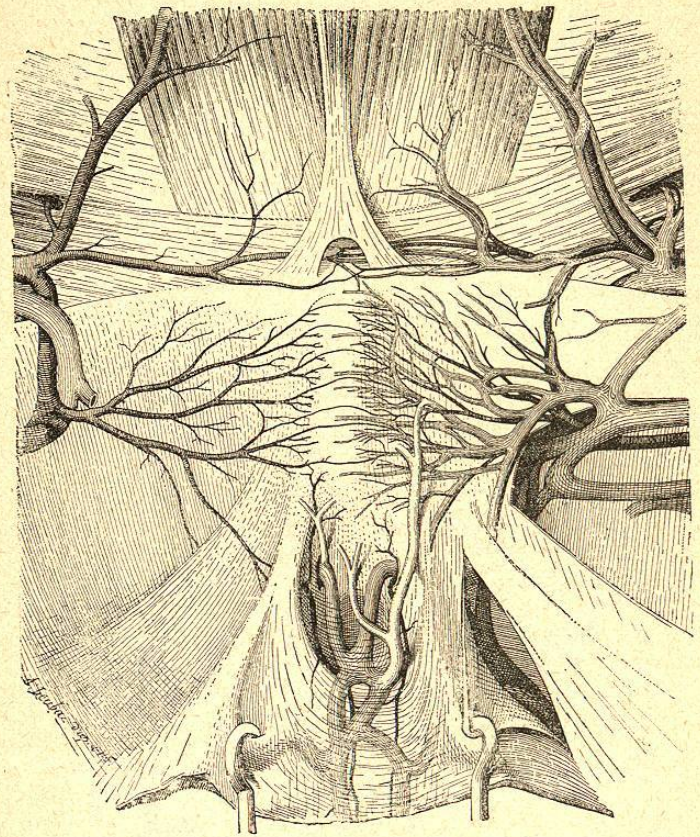

Fig. 832. — Les vaisseaux que l'on aperçoit, après injection, sur la face pelvienne de la symphyse. Au-dessus, on voit descendre l'adminiculum et les grands droits derrière lesquels s'insinue de chaque côté le tendon conjoint du petit oblique et du transverse. Du côté gauche, il n'y a que les artères : l'obturatrice y naît de l'épigastrique. Du côté droit, les veines sont conservées avec les artères : mais les arcades veineuses sont coupées juste sur la ligne médiane du bourrelet. Une grande fenêtre pratiquée à la loge aponévrotique de l'obturateur interne montre les vaisseaux homonymes. Deux crochets tirent la vessie en arrière ; ils tendent les ligaments pubio-vésicaux de chaque côté de la fosse médiane où plongent une veine adipeuse libre et deux vésicales antérieures affluents des honteuses ; le crochet droit relève un lambeau aponévrotique pour montrer la honteuse droite dans l'épaisseur du plancher uro-génital.

bassin ? Jamais je n'aurais commis l'imprudence de rappeler ce fait bien connu s'il n'y avait urgence à réagir contre le conseil quelque peu ridicule qui a été donné et suivi, hélas ! plusieurs fois, d'inciser la peau à un doigt à gauche de ce que l'œil dit être la ligne médiane vulvo-clitoridienne prolongée. Encore une fois, que nous importe que l'arcade et la symphyse des pubis soient un peu à gauche du plan médian vertébral ? Et si cela

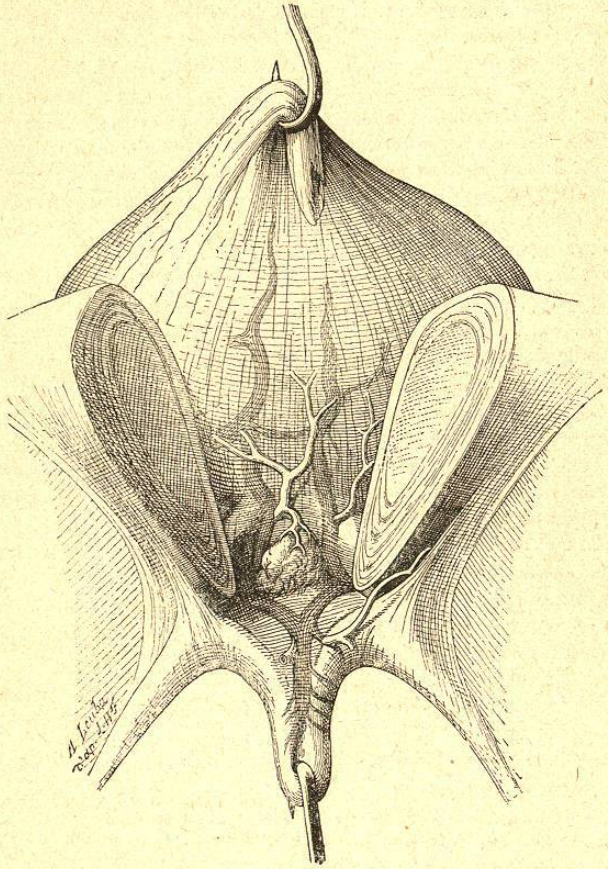

Fig. 833. — Entre les pubis écartés : vessie, dessus de l'urèthre et du clitoris ; veines et veinules pré ou rétro-symphysiennes seules à nu ; le riche réseau que montre la figure suivante 834 ne se devine que par transparence de la mince toile fibro-celluleuse qui le couvre et qu'on verra distendue sur la figure 833. Si l'on veut étudier les *Vaisseaux sanguins des organes génito-urinaires du périnée et du pelvis*, voir mon travail ainsi intitulé, Paris, Masson, 1905.

importait, comment ferions-nous pour déterminer le plan médian vertébral?

Le cadre emporte le tableau quand même : le clitoris a les cuisses attachées aux piliers de l'arcade et le corps suspendu au droit de la symphyse qui ne présente pas d'anomalies notables dans l'immense majorité des cas où l'opération est nécessaire.

Sous la peau du pénil, il n'y a point de vaisseaux notables, mais beaucoup de graisse en haut et beaucoup de filaments élastiques au voisinage du clitoris qu'ils suspendent. Je parle de la ligne médiane, car dans le bas des grandes lèvres, de chaque côté, existe un véritable plexus assez souvent variqueux et qui dépend des veines périnéales superficielles et honteuses externes anastomosées par de nombreux rameaux perforants, avec les veines des muscles adducteurs affluents de l'obturatrice et avec celles du bulbe et des corps caverneux affluents de la honteuse interne.

Du côté du bassin, la symphyse est couverte de nombreuses mais grêles arcades artérielles et veineuses qui dépendent du rameau pubien des vaisseaux obturateurs et du rameau sus-pubien des vaisseaux épigastriques. Vous avez examiné la figure 832 et lu sa légende.

Ce n'est pas de là que peut venir ce qu'on appelle une hémorrhagie! Mais il existe dans le voisinage des réservoirs nombreux et vastes, toujours gorgés au moment de l'opération : ce sont les veines vésicales, uréthrales et dorsale du clitoris. Leur description et leur image vous sont données par les légendes et les figures 833 et 834.

Il est facile d'épargner ces veines en utilisant les dispositions anatomiques de la région; j'allais négliger de dire que c'est le fameux plexus de Santorini. Je n'aime pas employer le mot *plexus*, qui implique l'adjectif inextricable, quand il s'agit de vaisseaux que je crois pouvoir séparer et rattacher à un type relativement constant, au type artériel.

De la face antérieure de la vessie, une mince aponévrose couvre-veines descend sur l'urèthre, passe sous l'arcuatum *sans y adhérer* et remonte sur le dos du clitoris, où elle finit en y appliquant la veine dorsale.

Entre cette toile protectrice et la symphyse, en avant, en dessous et en arrière, il y a donc une *voie sous-symphysienne* toute préparée à recevoir un cathéter, un protecteur métallique approprié. Il arrive pourtant que l'on rencontre quelque petite adhérence vésico-symphysienne, analogue à celles qui de chaque côté fixent la vessie aux pubis. Constatez sur les figures 835 et 836 que le clitoris n'adhère aux pubis que par ses cuisses ou racines solidement fixées de court aux piliers, et par de lâches faisceaux élastiques qui descendent de haut le suspendre.

Ni la partie basse du corps clitoridien, ni l'entre-cuisse, ni l'origine des cuisses n'adhèrent à cette gouttière lisse et presque brillante où ces parties sont reçues et que forme le tiers inférieur de la symphyse, c'est-à-dire principalement l'arcuatum (*ligamentum arcuatum*).

La figure 836 représente cette gouttière avec ses berges couvertes de *rubans* précieux pour la suture, et d'autres choses encore que dit la légende.

Les figures 835, 836 et 838 font comprendre comment il suffit de couper en travers le ligament suspenseur pour ouvrir la voie sous-symphysienne et y apercevoir, moyennant abaissement du clitoris, le bord inférieur libre de l'arcade, de l'*arcuatum*.

C'est la partie principale des préliminaires de la section interpubienne.

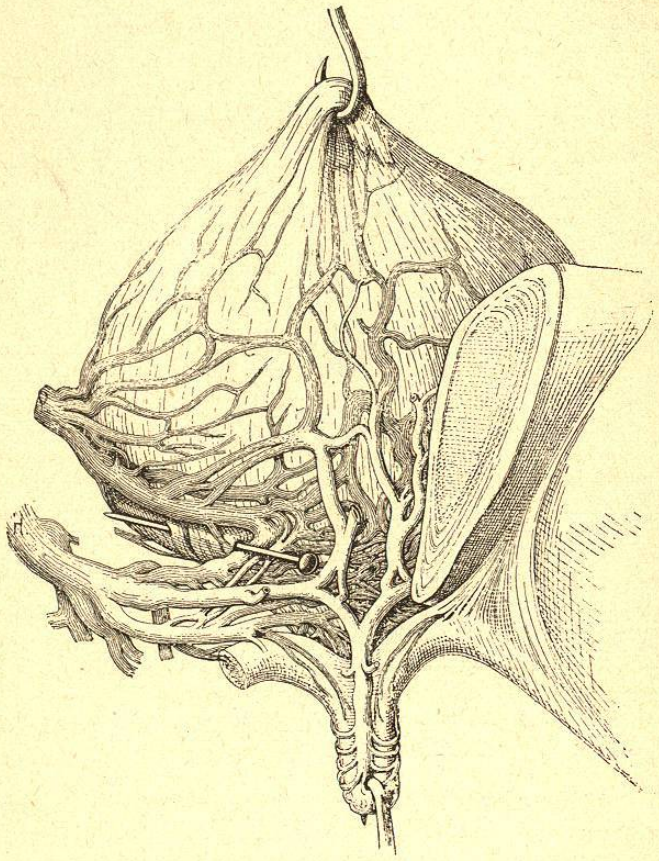

Fig. 834. — Face antérieure de la vessie insufflée dont le sommet est tiré par un crochet; face supérieure du clitoris dont le corps et le gland sont abaissés par une érigne, dont la cuisse droite est coupée; — pubis gauche seul conservé. — On voit les veines dorsale, caverneuses, uréthrales et vésicales antérieures, tributaires de la honteuse interne **H** qui reçoit par-dessous celles du bulbe, du périnée et de l'anus coupées. On voit, d'autre part, les affluents des vésicales **V**.

L'épingle sépare les deux courants : le supérieur pelvien, dans le bassin, au-dessus du muscle releveur; l'inférieur périnéal, dans l'épaisseur du plancher uro-génital.

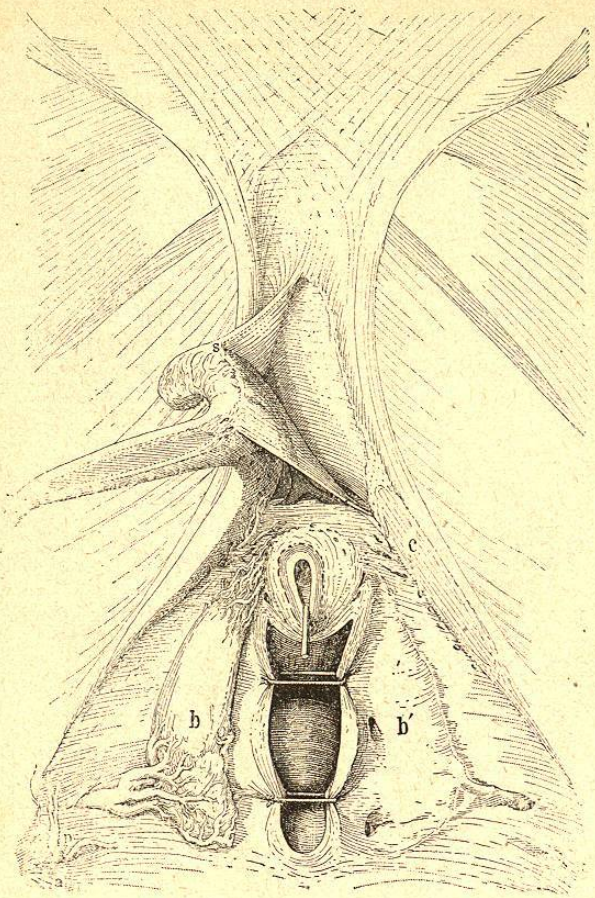

Fig. 835. — Les parties profondes de la région vulvaire : symphyse, clitoris, bulbe, feuillet inférieur du plancher.

Urèthre tiré par une épingle ; canal vulvo-vaginal tenu par deux ligatures. — La racine gauche du clitoris a été arrachée de l'arcade c et transportée à droite et en l'air, par un crochet. Le bulbe gauche extirpé n'est plus à sa place b'. — L'excision de la moitié gauche du ligament suspenseur permet de voir sortir du bassin, par-dessous l'arcuatum, le feuillet celluleux sous lequel sont les veines du col vésical, de l'urèthre et du clitoris. Celle-ci, la dorsale, se bifurque et pénètre dans le plancher.

Le bulbe droit b en place émet en haut les veinules du réseau intermédiaire qui, avec celles de l'urèthre et de l'entre-cuisse caverneux, alimentent les branches de bifurcation de la dorsale, les origines des honteuses ; en bas, la bulbaire principale gagne la honteuse dans le plancher, non loin des périnéales superficielles p et anales a. Plusieurs bulbaires accessoires, ici deux, s'unissent aux veines de la vulve et du vagin.

Il faut ensuite dénuder la symphyse sur toute sa périphérie ; et pour le faire en dessus et en arrière, il est nécessaire de fendre la ligne blanche abdominale dans l'intervalle des tendons des muscles droits, sur une longueur suffisant à l'introduction facile de toute la longueur de l'index.

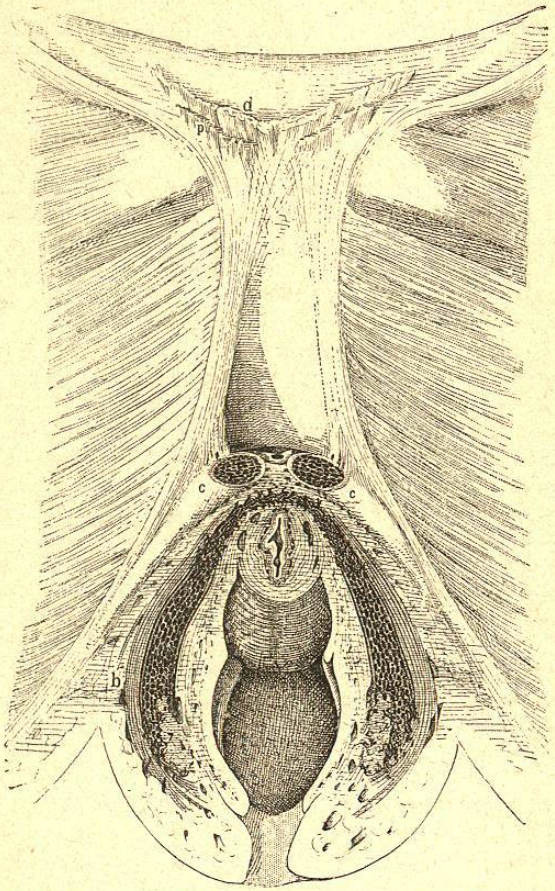

Fig. 836. — Coupe transverse des organes génitaux externes de la femme à ras de la face antéro-inférieure des pubis et de leur symphyse.

La coupe n'a laissé en haut que des traces des insertions des muscles droit d et pyramidal p. Plus bas, elle a emporté le clitoris et son suspenseur, mis à nu la gouttière et ses rubans, ouvert la voie sous-symphysienne, tranché les racines caverneuses c au niveau de leur coudure et la veine dorsale du clitoris, puis le réseau veinuleux, intermédiaire des bulbes et de l'urèthre, enfin les lèvres de la vulve avec leur bulbe b et leur glande, pour finir devant la commissure postérieure ou fourchette vulvaire.