De là résulte que l'incision tégumentaire doit commencer à 4 centimètres au-dessus du bord supérieur des pubis et finir à 4 centimètres au-dessous, près de l'arcuatum, en tout 8 centimètres et même plus si la région est très grasse ou tuméfiée. Une longue incision rend tout facile, tout visible, tout remédiable. Un trou est obscur, dangereux et incommode. On peut terminer en bas sur le clitoris, ou à côté, ou de chaque côté en lambda, λ. La peau du clitoris, si peu qu'il en reste, ne déchire pas, tant elle est mobile et élastique.

Qu'allons-nous rencontrer et que devrons-nous reconnaître dans cette incision de $0^{m},08$ à cheval sur le bord supérieur des pubis, sur la ligne des épines tangibles? A l'aide des écarteurs que l'aide a soin de toujours tenir au niveau du point où l'opérateur a besoin d'espace et de lumière, soit pour voir, soit pour agir, on aperçoit, après avoir incisé la graisse si abondante : dans la partie supérieure de la plaie, les croisements de la ligne blanche, c'est-à-dire des faisceaux tendineux des obliques qui passent d'un côté à l'autre; de chaque côté, à 10 ou 12 millimètres de la ligne médiane, les collines d'insertion des muscles adducteurs bordées à plat d'un ruban lisse et brillant d'origine complexe; enfin en bas, pour peu que le clitoris soit tiré par le gland, les faisceaux suspenseurs maigres et grisâtres.

Le bout du doigt sent très bien les collines osseuses latérales et, entre elles, dans la partie basse, à travers le suspenseur, la gouttière pré-sous-symphysienne moyennant qu'il en déloge le clitoris en l'abaissant.

L'incision tégumentaire est facile à commencer, difficile à finir, tant la peau du clitoris est élastique et mobile. Les six premiers centimètres vont bien, les deux derniers exigent le concours actif et habile du pouce et des doigts gauches chargés de tirer en haut les lèvres de la peau, qui autrement s'allongeraient vers le bas et permettraient au tégument clitoridien de fuir sous le bistouri sans se laisser couper.

Or il faut, dût-on y revenir plusieurs fois, inciser les téguments jusqu'à un centimètre du sommet de l'arcade, du bord de l'arcuatum. Il y a quelque avantage à terminer l'incision en λ, à chevronner le clitoris, et aussi un petit inconvénient, celui d'exiger un peu plus d'art dans la suture; mais la barbe repoussée cachera tout.

Voici d'autres conseils sérieux : sur la peau complètement rasée et purifiée, tracez à la teinture d'iode une longue barre transversale au niveau du bord supérieur des pubis, c'est-à-dire des épines : cette barre devant couper votre incision par le milieu, tracez-en une seconde à 4 centimètres au-dessous de la première, sur les grandes lèvres et sur le clitoris. Par le toucher, assurez-vous que le terme que vous venez de marquer à votre incision est bien à $0^{m},01$ seulement du bord sous-pubien.

Si vous négligez ces précautions, vous vous exposez à vous laisser duper par l'élasticité du fuyant tégument clitoridien, à ne pas inciser assez bas, faute sans la moindre compensation, dont vous auriez à vous repentir pendant toute la durée de tous les temps de l'opération.

Section, disjonction, extraction, restauration, tels sont les actes successifs du symphyséotomiste.

Pour la section nous allons *dénuder* la symphyse, tout autour, dans l'ordre suivant : en avant, en dessous, en dessus, en arrière; ensuite nous la *chargerons* à nu sur un protecteur, large sonde cannelée appropriée ou simple lame courbe de métal, qui protégera contre les échappades possibles du tranchant, les veines du clitoris, de l'urèthre, de la vessie, etc.; enfin nous la *couperons* au bistouri ou nous la trancherons avec un instrument quelconque.

La femme est en position obstétricale avec les aides ordinaires.

Vous êtes assis entre les jambes, un peu de côté, la fesse droite plus reculée sur la chaise que la fesse gauche.

La propreté intus et extra de l'opérée a été réalisée; le ballon de 32 centimètres de circonférence a dilaté les orifices de l'utérus et du vagin, etc. La belle avance ce serait, d'ouvrir le bassin osseux à un fœtus que les lenteurs de la dilatation des parties molles asphyxieraient ensuite!

Spécialisez votre index gauche pour le toucher dans la plaie, tandis que votre pouce sera délégué pour entrer seul dans le vestibule suspect, sentir le sous-pubis chaque fois que vous aurez besoin de le faire.

Arrondissez le coude et le poignet gauches loin de vous, au-dessus du flanc droit de la femme, de manière que votre main revenue de l'ombilic au pénil applique le pouce et l'index de chaque côté de la future incision, immobilise la peau au début; et, qu'ensuite elle la fasse remonter par glissement, pour compenser les effets de l'élasticité du tégument clitoridien et l'obliger à se laisser couper jusqu'au niveau bas marqué.

Donnez le trait de bistouri de haut en bas, sur le prolongement visé de la ligne médiane vulvo-clitoridienne, le décubitus étant dorsal pur et l'attitude des cuisses symétrique.

Si vous vouliez faire une incision lambdoïde, ce qui me semble raisonnable quand le clitoris est haut, vous descendriez à gauche de l'organe, à votre droite à vous; puis vous porteriez le bistouri de l'autre côté et feriez l'autre branche en remontant. L'ouverture du lambda λ doit être un angle équilatéral de 20 millimètres de côté, pas davantage.

On divise hardiment la peau et la graisse dans les deux tiers supérieurs de la plaie, de manière que, dès le deuxième passage du bistouri, le milieu de l'incision ait toute sa profondeur sinon toute sa netteté. Deux écarteurs étant placés et bien manœuvrés, permettent au bistouri de parfaire la dénudation des croisements de la ligne blanche qu'il sent durs et que l'œil voit blancs; ils découvrent en outre les collines osseuses d'où procèdent les tendons originels des muscles adducteurs, et les rubans qui les couvrent. Je vous conseille de toucher ces collines osseuses et entre elles, dans la partie basse de la plaie, en abaissant le clitoris, de

sentir la gouttière présymphysienne à travers les filaments suspenseurs.

Vous n'en donnerez qu'avec plus de sûreté les deux coups de bistouri descendants et divergents qui vont chevronner, toujours avantageusement, le clitoris, offrir de chaque côté une prise profonde aux crochets écarteurs et laisser au milieu, la masse filamenteuse qu'il va falloir diviser en travers, d'un seul trait.

Où? A quelle hauteur?

Où? Devant la symphyse, d'une colline à l'autre. Or, la symphyse est entre les rubans visibles, entre les collines sensibles.

A quelle hauteur? Au-dessous du tiers moyen, c'est-à-dire à deux doigts au-dessous des bords supérieurs et des épines du pubis (niveau marqué à la teinture), à un doigt au-dessus du sous-pubis, toujours tangible au pouce dans le vestibule.

On voit très clair si les écarteurs, usant de leurs crochets courts placés très bas, tirent un peu en bas (fig. 837).

Le clitoris, dont la hauteur est si variable, ne peut servir de guide.

Est-il très bas, la section des faisceaux suspenseurs en est facilitée; mais de peur des vaisseaux qui m'imposent ces précautions, elle doit se faire à distance au-dessus, au niveau ordinaire.

Est-il très haut, on l'abaisse d'abord après l'avoir pincé entre l'index dessus et le pouce dessous dans le vestibule, en utilisant l'élasticité du ligament qu'on ne veut couper qu'au-dessous du tiers moyen de la symphyse, car là seulement commence la voie sous-symphysienne préformée.

Lorsque les deux écarteurs sont bien placés et tenus symétriquement, que l'on aperçoit les rubans descendant de chaque côté, et qu'avec la pulpe de l'index gauche on a, au besoin, abaissé le clitoris, senti la gouttière et reconnu le niveau convenant à la section, il suffit : un vigoureux coup de tranchant donné en travers, à ras de l'ongle, allant d'une colline à l'autre, divise sûrement tous les éléments du suspenseur. Qu'importe que la pointe risque de pénétrer ou pénètre à 2 ou 3 millimètres dans l'arcuatum?

Cependant, on peut prendre de plus grandes précautions : isoler la masse des faisceaux suspenseurs entre deux petites incisions en lambda; la prendre dans la fourche de ma sonde gouttière, réminiscence du pavillon de la sonde cannelée et de l'opération du filet de la langue; enfin pincer en bloc tout ce que peuvent ramasser en travers les mords d'une pince appliqués entre le dos du clitoris et le manchon symphysien (fig. 837). — Le résultat se voit figure 838.

Une fois faite au ligament suspenseur médian, la boutonnière transversale de 20 millimètres, mettez-y, au contact même de la symphyse, le bec de la sonde-gouttière tenue la queue très basse et forcez en bas la lèvre inférieure accrochée. Le bec de l'instrument ne tranche pas : il racle. En une seconde, l'arcuatum est visible et l'on aperçoit au-dessous de son bord, libre, nette et pure de toute déchirure, la fissure arquée et

béante de la voie sous-symphysienne naturelle (fig. 838). Tout autre instrument, le doigt même armé d'un ongle un peu long, terminé par une extrémité qui gratte sans couper, peut en faire autant.

Mais j'ai vu le doigt qui par son volume cache ce que l'on voudrait voir, brutaliser cette région délicate, c'est-à-dire déchirer justement les veines que l'on veut ménager. J'en déconseille formellement l'emploi.

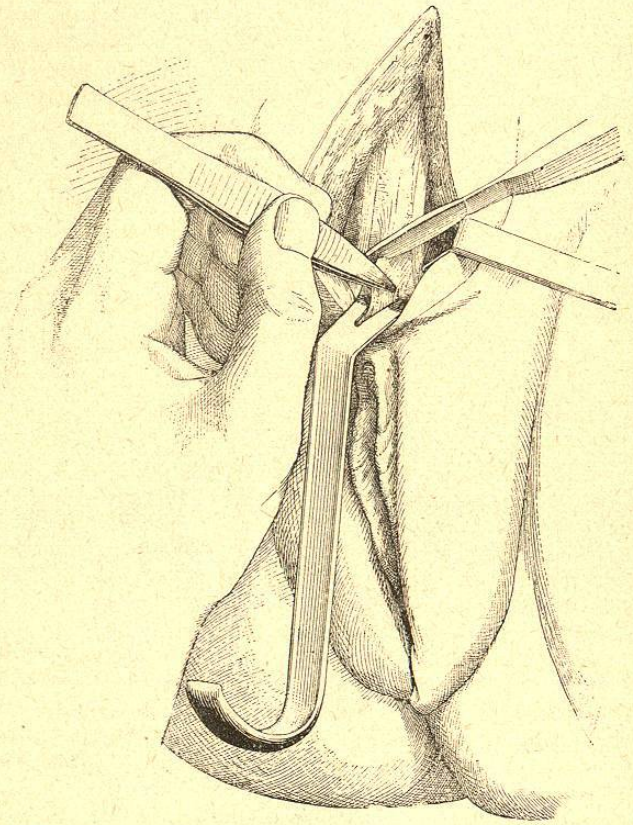

Fig. 837. — La peau et la graisse coupées du haut en bas, la plaie rendue béante par les écarteurs appuyés du bout sur les os, la queue fourchue de ma sonde, ayant gratté de haut en bas devant la symphyse, se trouve à cheval sur le suspenseur clitoridien elle le tend, car elle abaisse et tire le clitoris avec la commissure inférieure de la plaie; elle le laisse saillir entre ses dents, comme le filet de la langue pris dans la fente du pavillon de la sonde cannelée.

Ainsi présenté, le ligament pincé largement et à fond par la gauche de l'opérateur, est offert au bistouri qui le tranche.

Vous ne croyez pas, je suppose, comme feu le professeur X, que la voie sous-symphysienne, la fissure qui sépare l'entre-cuisse clitoridien du ligament arqué, puisse recevoir l'index comme elle laisse passer la veine dorsale ! A défaut de mon instrument spécial, procurez-vous donc un ruban rigide délicat de métal, d'ivoire, etc.

J'ai vu des élèves, que dis-je, des maîtres volontairement revenus aux exercices d'élèves, perdre leur sang-froid en apercevant si nette l'ouverture de la voie sous-symphysienne, se laisser tenter, retourner vivement la sonde-gouttière et l'introduire tout de suite et complètement derrière la symphyse ! C'était trop se hâter. Avant de charger la symphyse sur la gouttière cannelée, il faut ouvrir la ligne blanche abdominale au-dessus des pubis.

Toutefois, avant de retirer le bec de la sonde-gouttière de la voie sous-

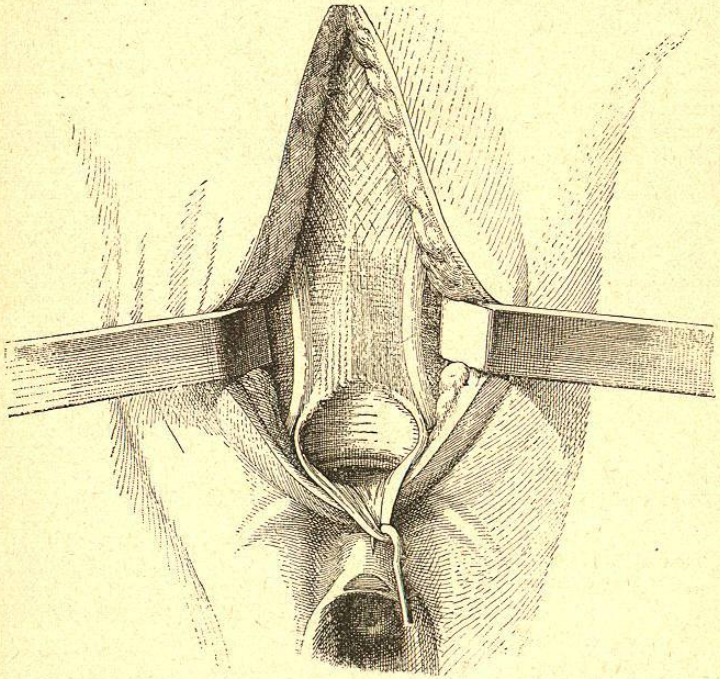

Fig. 858. — Symphyséotomie. Ouverture de la voie sous-symphysienne. — La peau et la graisse coupées à fond et écartées, ont laissé voir les faisceaux blancs du grand oblique de l'abdomen croisant sur la ligne médiane dans le haut de la plaie. En bas, la masse des filaments suspenseurs du clitoris, rendus saillants par la traction de cet organe, a été coupée en travers, à fond. Ici, un crochet tire en bas la lèvre inférieure, pour montrer l'arcuatum et l'entrée de la voie sous-symphysienne.

symphysienne, vous ferez bien de tâter cette voie en retournant l'instrument comme s'il s'agissait de le mettre en place. Mais vous aurez soin d'enfoncer le bec au contact même du bord inférieur et de la face pelvienne de l'arcuatum qui offre un appui ferme, vous insinuerez l'instrument à quelques millimètres seulement de profondeur, n'oubliant pas que vous pouvez et devez passer à côté de toute bride résistante et surtout ne pas quitter le contact symphysien.

Incision de la ligne blanche. — Faites reporter les écarteurs dans le haut de la plaie pour qu'ils vous montrent bien les entre-croisements. Les tendons droits, vous le savez, s'insèrent *devant* et non sur les pubis. En conséquence, au niveau de la ligne de teinture qui marque les bords pubiens supérieurs et les épines toujours tangibles, ou même un peu plus bas,

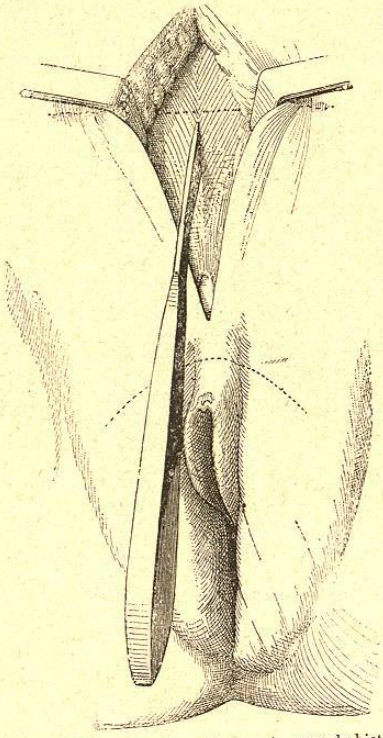

Fig. 859. — Où et comment se donne sans danger le coup de bistouri entre les droits devant la symphyse-billot. Le manche étant *très abaissé*, c'est le tranchant qui coupe ; ce n'est pas la pointe qui pique. Il n'y a aucun danger pour la vessie ni pour l'utérus. Quand même on donnerait un coup de marteau sur le dos du bistouri, la lame n'irait pas à moitié chemin de l'épaisseur de la symphyse.

frappez en appuyant l'extrémité du tranchant sur la ligne médiane (fig. 839) : l'épais manchon symphysien vous arrêtera, mais vous aurez fait une boutonnière sans faire courir aux viscères, à la vessie, à l'utérus, le moindre danger. Par cette boutonnière, si vous n'osez l'agrandir autrement, vous introduirez tout de suite, de bas en haut, une branche de

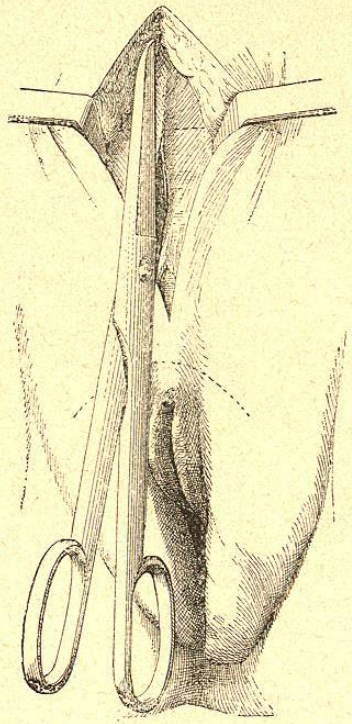

Fig. 840. — Usage des ciseaux mousses ordinaires pour diviser la ligne blanche après que le bistouri a fait la voie pré-pubienne à la branche pénétrante. Comme tout à l'heure le bistouri, les ciseaux sont *couchés* devant la symphyse, l'un des anneaux dans la vulve.

ciseaux mousses (fig. 840), et vous couperez la paroi abdominale médiane sur toute la longueur découverte qui doit égaler 4 centimètres, deux grands travers de doigt.

Dans cette fente achevée par les ciseaux et suffisamment longue pour embrasser tout à l'heure obliquement la base même de l'index gauche, cherchez à mettre le bout de ce doigt sur la symphyse : s'il rencontre un *adminiculum* seul ou flanqué de *conjoints*, effondrez sans brutalité et

n'allez pas loin sans appeler le secours de la sonde-gouttière arquée, afin que son bec dénude absolument bien le bourrelet de haut en bas, c'est-à-dire afin qu'il en sépare, dans leur graisse et leur tissu cellulaire, toutes les veines que nous voulons ne pas blesser (fig. 841).

Votre doigt a besoin de sentir, ne le laissez ni écraser par la tête du

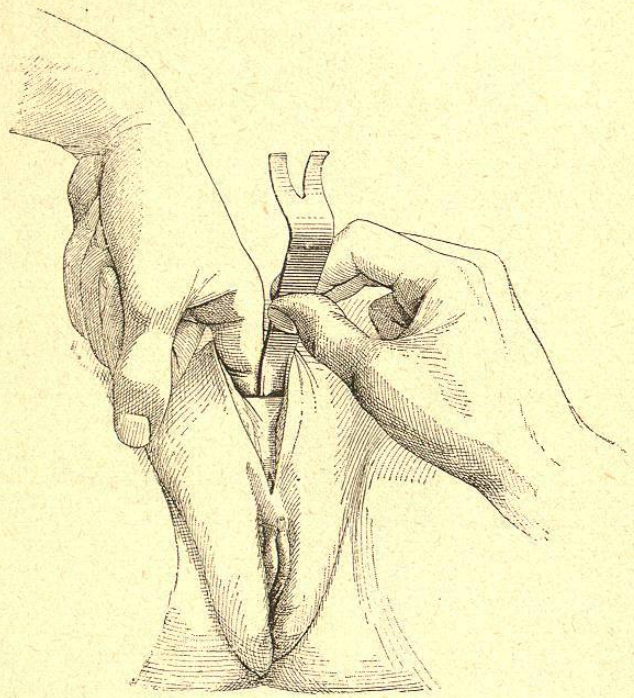

Fig. 841. — Pénétration par la voie sus-pubienne du doigt et de la sonde-gouttière pour dénuder absolument toute la hauteur de la face pelvienne de la symphyse. Le doigt est là, à côté du bourrelet, non dessus, pour faire de la place en soulevant la vessie, l'utérus et la tête, pour surveiller et guider le travail que fait, au contact même du périoste, le bec de la sonde non tranchant, mais grattant. L'introduction du doigt n'est pas indispensable : douteux, il s'abstiendra ou se gantera.

La droite qui manie le petit instrument, le relève tant qu'elle peut, justement afin que le bec reste toujours sur le périoste du bourrelet et plus bas, tout au fond, sur l'arcuatum qu'il faut priver de toute adhérence médiane jusqu'à son bord inférieur précédemment dénudé en avant.

fœtus qu'un aide peut écarter, ni étrangler par les tendons droits dont vous pouvez débrider de chaque côté les insertions. Enfoncez-le à côté du bourrelet pour guider et surveiller le travail de l'instrument qu'il doit

accompagner, jamais précéder, car il est trop gros et déchire au lieu de soulever.

Le bec de l'instrument ne coupe pas, vous le savez, il gratte seulement. Pour qu'il gratte dans la partie profonde, derrière l'arcuatum, il faut que l'opérateur en relève la queue extrêmement..

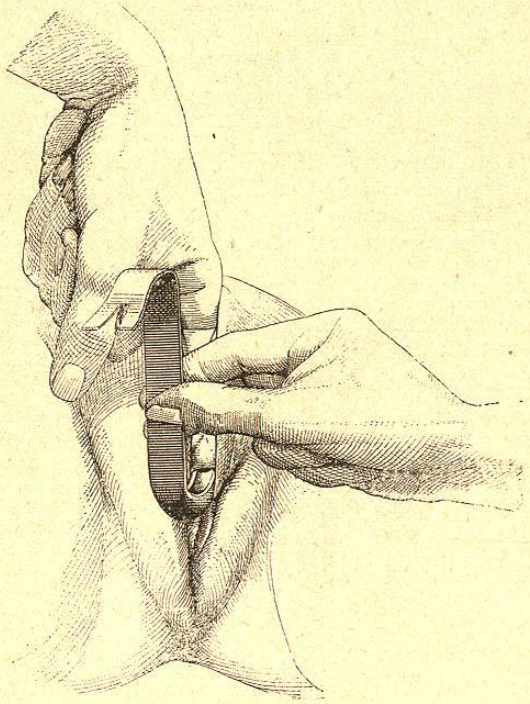

Fig. 842. — 1° La voie sus-pubienne ayant été pratiquée garde le doigt gauche dans l'attente du bec de la gouttière. 2° Ce bec, ramené dans l'orifice sous-pubien préparé, est bientôt senti par le bout du doigt-pilote qui le coiffe et remonte à reculons avec lui et devant lui, jusqu'à ce qu'il l'abandonne visible entre les m. droits (fig. 843).

Ne croyez pas avoir fini avant d'avoir atteint le bord inférieur de l'arcuatum, c'est-à-dire introduit toute la longueur de l'index et senti de chaque côté de la fossette médiane les ligaments de la vessie. Il peut y avoir quelques fibres presque médianes assez fortes dont il faut se débarrasser par la rupture.

Dans ce fond intra-pelvien, laissez l'index profondément engagé, la pulpe sur le bord même de l'*arcuatum*, afin qu'elle sente tout de suite le

bec de la sonde-gouttière (fig. 842) ramené dans la voie antérieure inférieure ou interclitorido-pubienne.

Pour y réintroduire l'instrument, imitez l'ancien tour de maître du cathétérisme uréthral ou bien faites placer un écarteur par-dessus le dos et l'entre-cuisse du clitoris afin d'abaisser cet organe et la commissure inférieure des téguments ; vous comprendrez à ce moment la nécessité d'une longue incision.

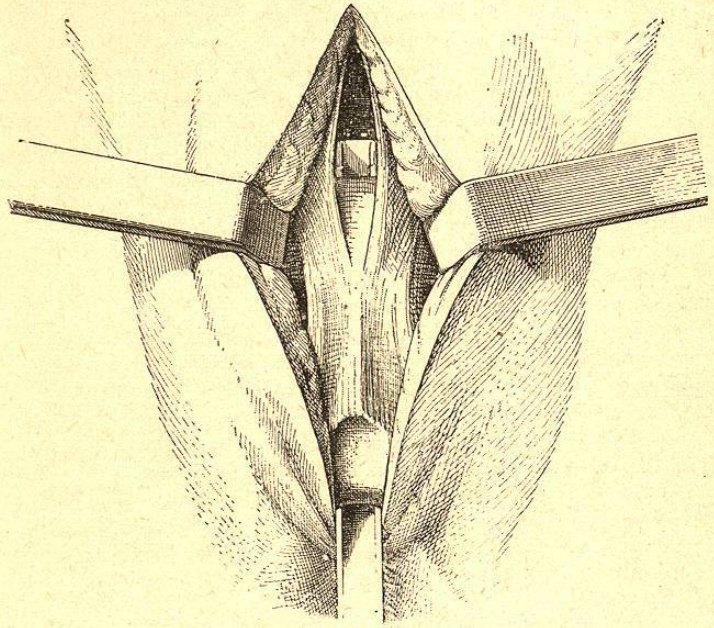

Fig. 843. — Symphyséotomie : la dénudation est terminée, la sécurité garantie. Le bec de la sonde-gouttière arquée introduit en avant dans l'ouverture de la voie sous-symphysienne a été conduit jusqu'au-dessus de la symphyse où il se montre dans la fente qui sépare les tendons des muscles droits.

Le bec de la sonde-gouttière engagé au-dessous et au contact de l'*arcuatum* (fig. 842), poussé en haut sans quitter ce contact ferme et sensible auquel il s'attache, comme l'aveugle à la muraille, surtout s'il se rencontre quelque résistance à vaincre, est reçu par le doigt, puis comme remorqué par ce pilote qui l'attend, le coiffe, le conduit et finalement l'abandonne visible dans la fente médiane sus-pubienne (fig. 843).

C'est fini : du bistouri au ciseau frappé, tout est bon pour couper la symphyse sur une sonde cannelée large de 10 millimètres, profonde

de 5, sur un simple manche de petite cuillère amputé, poli, courbé et flambé, ou sur tout autre instrument de fortune.

Avant de reprendre un tranchant quelconque, assurez-vous d'abord que l'instrument protecteur est bien au droit de l'interligne. Si c'est ma sonde-gouttière, elle doit tenir le bourrelet au milieu duquel est l'interligne ; vous sentirez qu'elle le tient au ressaut qu'elle fera si, tordant sa queue, vous faites aller le bec de droite à gauche et *vice versa* plusieurs fois de suite. Gigli avec son fil pubiotomise comme Aitken (1785) avec sa scie.

La section rapide par le bistouri est une œuvre d'art, même lorsque le tranchant s'y reprend à deux fois : 1° pour inciser de haut en bas, profondément, la partie supéro-antérieure du manchon ; 2° pour, en plongeant le bistouri pointe basse sur et derrière la symphyse, diviser tout ce qui reste à couper, périoste pelvien, fibro-cartilage et arcuatum (fig. 844).

Ceux qui se défieront de leur adresse ou des surprises de la symphyse, aimeront mieux repasser le bistouri dans le premier trait, sous leurs yeux, dix fois si c'est nécessaire, jusqu'à ce qu'ils voient les pubis s'écarter. — Je les supplie encore de bien réfléchir à la nécessité d'employer une lame *mince*, plate, sans dos, *étroite*, car il lui faut obéir aux sinuosités, *courte* parce qu'il n'y a que les premiers centimètres qui servent, parce qu'un instrument court se manœuvre avec plus de précision et moins de risque.

Rien n'est plus facile d'abord que de diviser le manchon fibro-tendineux en dessus, en avant et en dessous jusques et y compris l'arcuatum : on fait ainsi une incision de 1 centim. de profondeur moyenne. Mais il reste à traverser la partie étroite occupée par le fibro-cartilage qui entoure la fissure centrale. — On y arrive en tenant le bistouri sans inclinaison latérale, juste dans le plan sagittal, afin de ne pas heurter le pubis droit ; en n'engageant à chaque passage que quelques millimètres de

Fig. 844. — La symphyséotomie brillante du chirurgien, avec les instruments indispensables : bistouri mince, gouttière protectrice, écarteurs.

Après l'introduction de la sonde-gouttière qui est large, profonde, fermement tenue sur la ligne médiane, bien appliquée au bourrelet et montrant son bec au-dessus des pubis, dans l'intervalle des droits, le tranchant a d'abord descendu un vigoureux trait de pointe sur la ligne médiane, pour couper le plus possible des durs et criants faisceaux du manchon fibreux, pour ouvrir la tranchée et tracer en avant l'interligne que la sonde tient en arrière dans sa concavité.

C'est pour le deuxième et dernier trait que le chirurgien élève le poignet de la main armée, laisse tomber celle-ci en pronation, plonge le tranchant et fend la symphyse dans le plan que le premier trait et les deux bouts de la sonde lui indiquent si bien. Comme le représente la figure, le bistouri *mince* et *court* enfonce le dos rond de sa pointe au contact de la gouttière qui lui donne appui et fait pénétrer le tranchant, moyennant qu'il soit mince, lorsque l'opérateur abaisse le manche. Il n'y a de risque que pour la pointe du bistouri qui finalement s'émousse sur le fer de l'instrument protecteur. Cette manœuvre très élégante enchante les spectateurs qui n'ont pas vu fonctionner le tranche-pubis.

Mais on peut couper sur la gouttière, tout simplement en renouvelant le premier trait autant de fois qu'il est nécessaire ; on le pourrait aussi en usant d'un ciseau frappé large et mince.

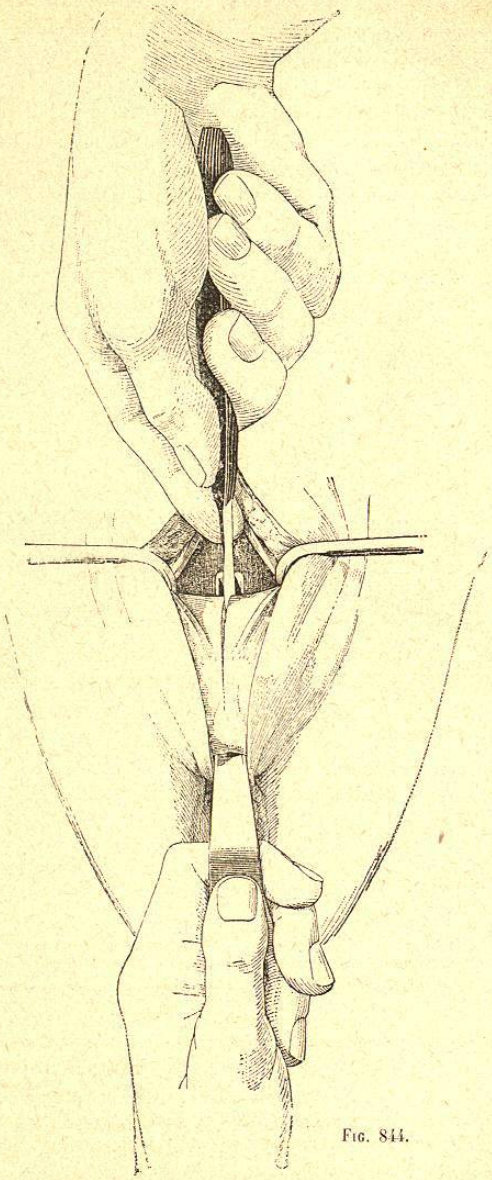

Fig. 844.

pointe et toujours dans la même voie; en faisant exercer une légère abduction sur les genoux pour écarter les pubis de 1 millimètre, 1 millimètre 1/2, 2 millimètres, à mesure que l'on approche de la dernière couche, le périoste pelvien.

La branche d'appui du *tranche-pubis* (fig. 845) est conformée comme la sonde-gouttière et l'on s'assure qu'elle est bien placée par le même moyen. Seulement, cela importe moins parce que ce puissant instrument divise aussi bien un pubis à côté de la symphyse que la symphyse elle-

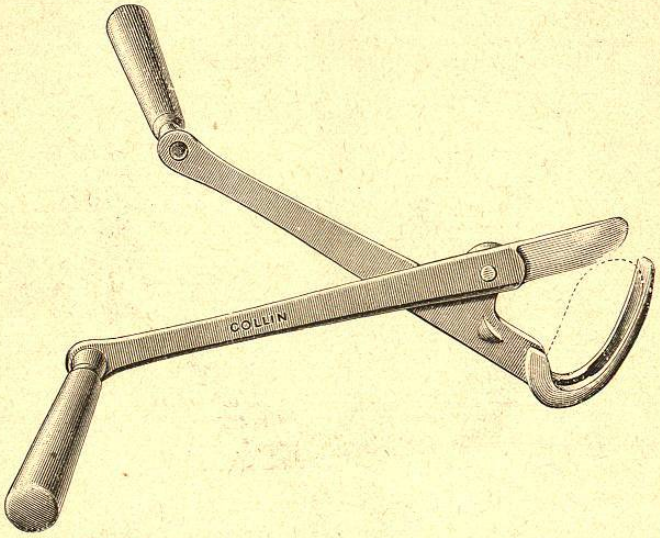

Fig. 845. — Tranche-pubis à deux mains, démontable, lame tournant comme un rayon et coupant du sus au sous-pubis dans l'intérieur de l'arc excavé protecteur. Celui de mon laboratoire a servi des centaines de fois. Les élèves aimaient à s'exercer ensuite à recouper à droite et à gauche de minces tranches d'os, comme d'un saucisson.

même, tandis que le bistouri ne peut passer que dans l'intervalle étroit et quelquefois sinueux des deux os.

La manœuvre du tranche-pubis se devine. Il faut être grand ou se grandir en montant sur un tabouret, pour opérer avec facilité; car la branche d'appui bien placée a sa poignée haute comme vous le voyez sur la figure, et cette poignée doit être tenue haute, immobilisée par la main gauche immobile elle-même. La branche tranchante manœuvrée par la main droite est d'abord articulée, puis sa lame est abaissée à la bonne place, sur la ligne médiane interpubienne; enfin la poignée étant relevée vivement, le tranchant pénètre, traverse et finit en un instant.

La symphyse coupée complètement, pas une fibre n'ayant échappé, la sonde-gouttière est retirée et la *disjonction* commence par l'écartement des genoux : tout de suite on arrive à pouvoir passer le doigt entre les deux pubis. C'est peu, un écartement de $0^m,02$, c'est assez pour vous dire si les deux os iliaques sont mobiles sur le sacrum. En effet, comme l'écartement ne va pas sans abaissement, si un seul os s'est écarté, l'angle de son pubis se trouve plus bas que celui de l'autre resté immobile.

A ce dénivellement se reconnaît donc la résistance de l'une des articulations sacro-iliaques, résistance qui peut être due à l'ankylose ou à

Fig. 846. — Flexion-adduction-appuyée de la cuisse droite pour sceller l'ilium droit au sacrum, pendant qu'un autre aide, par l'abduction forcée de la cuisse gauche, disjoint la partie antérieure de la seule articulation sacro-iliaque gauche.

Un disjoncteur métallique interpubien peut en faire autant que l'abduction manuelle.

Pour exercer sans peine toute sa puissance, l'aide qui fait la flexion-adduction-appuyée monte sur un tabouret et pèse sur le genou de tout le poids de la moitié supérieure de son corps.

un simple contact osseux rétro-auriculaire. Dans ce dernier cas, on y remédie par la flexion-adduction-appuyée de la cuisse du côté disjoint combinée à l'abduction forcée à petites secousses de la cuisse rebelle.

Pour savoir si le dénivellement existe, l'opérateur a le devoir de surveiller du bout du doigt les angles des pubis en cas d'écartement manuel, ou l'obliquité que prend l'instrument diducteur, lorsque l'écartement des os est inégal. C'est surtout dans les bassins asymétriques, obliques-ovalaires ou non, que cette surveillance est nécessaire. A-t-on constaté un

différence de niveau, il faut déterminer encore s'il s'agit d'une rigidité relative ou d'une ankylose absolue. Dans ce dernier cas, la mise du membre mobile en flexion-adduction-appuyée remet et tient les pubis en contact parfait quelque effort d'abduction que l'on fasse sur l'autre cuisse.

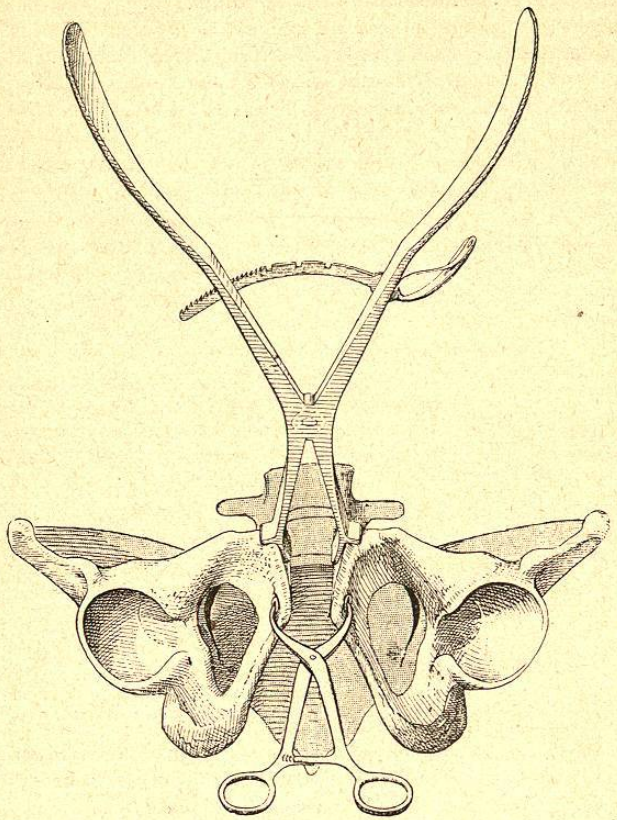

Fig. 847. — En dessus, disjoncteur appliqué entre les *sus-pubis*. En dessous, modérateur limitant l'écartement des *sous-pubis* et la distension des parties molles. Ce modérateur ou pince à têtes de coq a été représenté compliqué (fig. 752, p. 926).

Ordinairement, les deux pubis s'écartent également et la simple abduction des genoux éloigne ces os de 3 à 4 centimètres. — Pour aller au delà il faut de la force, et quelquefois beaucoup. — Afin de ne pas être exposé à dépasser le but, j'ai fait construire, entre autres, l'instrument puissant et gradué représenté fig. 847.

On peut s'en servir pour triompher d'un côté résistant en le combinant à la flexion-adduction-appuyée.

L'accoucheur doit savoir de quel écartement pubien il a besoin, car j'imagine qu'il a mesuré le bassin et que la tête est encore dans le préhenseur-levier-mensurateur. Ce n'est pas tout que de réaliser cet écartement, il faut encore ne rien déchirer des parties molles vaginales antérieures. Quoique l'orifice utérin et l'orifice vulvo-vaginal aient été tous les deux dilatés par le passage du gros ballon, le doigt gauche dans la plaie surveillera donc toujours la distension du clitoris et de la bande transverse sus-uréthrale, afin de les faire céder peu à peu en appuyant près de leurs insertions aux piliers de l'arcade, puisque c'est toujours près et à côté de la ligne médiane que déchire le vagin.

La fig. 847 montre une pince de précaution qui limite l'écartement des sous-pubis alors même que les sus-pubis cèdent encore au diducteur.

Sachez bien que si l'on coupe la symphyse pour ouvrir le bassin, il est absurde de le refermer avant que la tête y soit entrée. Je suis honteux pour certaines gens qui font profession d'aider les parturientes, d'être obligé de répéter cette chose de sens commun.

La nature peut terminer seule l'*accouchement*; et il vaut mieux, si les battements du cœur fœtal sont bons, se fier à elle que d'employer le forceps qui a causé presque toutes les déchirures vaginales antérieures.

Mais la tête qui arrive naturellement au fond de l'excavation en position transversale, a tendance à sortir telle quelle, sans opérer sa rotation ordinaire, car les ischions sont libres de s'écarter. Cela est pernicieux pour les parties molles antérieures pour peu que la tête soit grosse et légèrement défléchie. Il faut contraindre la tête à tourner, à forcer le coccyx, à ne pas déchirer les parties molles antérieures, c'est-à-dire, sans refermer tout à fait le bassin, modérer l'écartement pubien, soit avec les mains agissant sur les trochanters, soit avec une pince modératrice. Je vous ai dit plus haut : ouvrez le bassin, c'est indispensable pour que la tête y entre. Je vous dis, maintenant que la tête y est entrée et descendue, ne laissez plus le bassin libre de s'ouvrir au maximum, c'est inutile, c'est mauvais pour la rotation, c'est dangereux pour les parties molles antérieures : refermez-le donc à moitié et tenez-le ainsi. Ce n'est pas ici le lieu d'en dire plus long sur cette pratique que l'observation a suggérée à Varnier.

Avec le préhenseur-levier-mensurateur, on fait l'engagement, la descente, la rotation, l'extraction, en ne demandant jamais aux pubis 1 centimètre d'écartement au delà de l'indispensable.

Les pubis sont écartés au maximum nécessaire calculé d'avance : ils sont abaissés au maximum possible, tant par l'extension des cuisses que par la pression de la tête poussée par l'utérus et tirée par l'accoucheur.

Le préhenseur-levier-mensurateur pressé fortement près du sous-pubis

pendant que les crochets sont relevés, fait descendre le pariétal postérieur : la tempe postérieure a dépassé le promontoire quand on ne peut plus mettre que deux doigts de champ entre le pôle céphalique et le plancher osseux coccy-sacré.

A ce moment, il faut maintenir, forcer même la pression exercée sur l'instrument dans la vulve, mais laisser descendre peu à peu les crochets afin que la tête bascule en arrière, c'est-à-dire que le pariétal antérieur s'engage à son tour : cela est quand le crâne fœtal n'est plus qu'à un doigt de la pointe sacrée.

Nulle brusquerie n'est permise ni utile. La descente n'est pas encore accomplie; terminez-la par la montée des pubis que vous donnera la flexion des cuisses. Ce changement d'attitude des membres s'accompagne d'une diminution spontanée de l'écartement pubien.

Maintenant, pour le passage du détroit inférieur, vous pouvez, vous

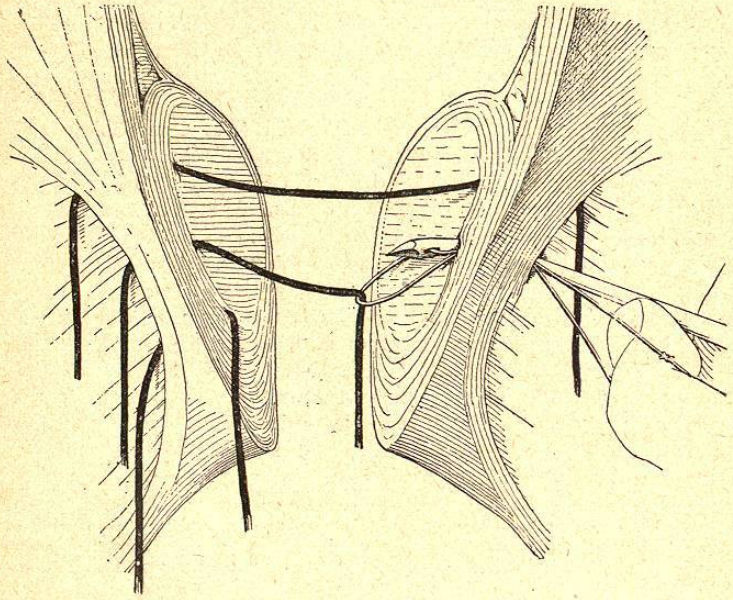

Fig. 848. — Manière de passer les grosses soies sous toute l'épaisseur du manchon avec un poinçon à pointe perforée d'un chas armé d'une anse de fil fin, métallique ou non, et taillée de manière à supporter le contact de l'os sans se briser.

Il faut percer, en appliquant la pointe en dehors des rubans, dans les insertions musculaires, aller jusqu'à l'os, en vrillant autant que le permet la légère courbure de l'instrument, et commencer du côté droit qui est le côté incommode.

Le croirez-vous? Ainsi piqué, un fil, quelles que soient sa grosseur et sa nature, se rompt *toujours* quand on tire sur ses chefs avec force et brutalité, avant d'avoir pu décoller ni couper les faisceaux fibreux sous lesquels il est passé.

devez même poser une pince modératrice pour empêcher les pubis de s'écarter comme ils ont dû le faire pour l'engagement.

Le bassin étant donc tenu à moitié refermé, appuyez la tête qui est toujours transversalement placée et que vous devriez fléchir si elle s'était défléchie, sur le périnée, appuyez longtemps pour faire céder le coccyx et provoquer la rotation; passez le détroit inférieur et sortez de la vulve, sans recourir à un écartement notable des sous-pubis, dussiez-vous tirer quelques minutes.

La *suture* des parties fibreuses est suffisante et vaut la suture osseuse, si elle est bien faite. Il faut trois grosses soies. On doit les engager sous *toute l'épaisseur* du manchon fibro-tendineux, en piquant en dehors des rubans, à fond, jusqu'aux os (fig. 848 ci-contre).

Fig. 849. — Manière de serrer les soies passées sous toute l'épaisseur du manchon fibro-tendineux périosseux.

1° Le contact des surfaces de section est absolu grâce à ma pince à têtes de coq dont le bec plonge jusque sur les os mêmes.

2° Le premier demi-nœud étant serré au maximum doit être immobilisé dans les mords d'une pince sur l'un desquels le nœud sera terminé et serré. Il faut donc que ce mords soit facile à dégager, c'est-à-dire demi-conique à l'extérieur et dépourvu de crans transversaux à l'intérieur; il faut que tous deux pincent bien, ce que l'on obtient avec trois stries longitudinales creusées sur les faces prenantes.

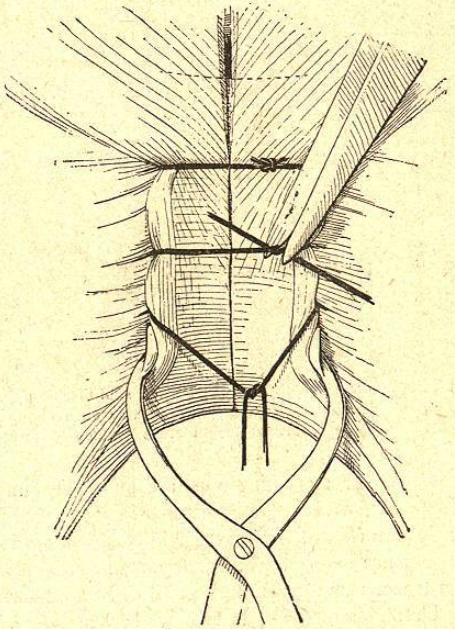

L'on serre et l'on noue avec le plus grand soin pendant que les pubis sont tenus en *contact parfait*, ce que réalise admirablement ma pince à têtes de coq ci-dessus représentée en action (fig. 849). Je ne crois pas qu'on puisse espérer une abondante production de tissu inodulaire. Mais il importe bien moins d'avoir entre les pubis des liens épais que de les avoir *courts*.