

Ce pansement n'est renouvelé qu'à la fin du troisième jour, et la cicatrisation est, en général, facile et prompte. Mais on doit toucher de temps en temps par l'azotate d'argent les bourgeons charnus qui ont de la tendance à végéter dans la plaie. Quand la cicatrisation est obtenue, l'ongle a diminué de largeur, et ne peut en aucun cas arriver contre les chairs latérales.

Les nombreux procédés opératoires proposés pour la cure de l'onxyis latéral doivent laisser le chirurgien souvent indécis sur ce qu'il faut faire, et commandent un choix. Or il faut, en résumé, distinguer ici deux cas. Dans le premier, le mal récent, peu étendu, existe chez des individus soigneux de leur personne; on arrive alors presque toujours à le guérir: 1° par le soulèvement de l'ongle à l'aide d'un petit rouleau de charpie qui écarte la lame cornée des chairs; 2° par la simple excision de la portion décollée de l'ongle, comme le conseille Fabrice d'Acquapendente; 3° par quelques cautérisations légères sur l'ulcère fongueux de l'ongle; 4° enfin par une compression méthodique, douce et progressive.

Dans le second cas, l'onxyis latéral est ancien, profond, chez un malade peu soigneux; on doit alors avoir recours à une opération qui assure promptement la cure radicale, et c'est l'ablation partielle de l'ongle et de son derme sous-jacent qu'il faut pratiquer. Ce procédé, convenablement appliqué, n'est jamais suivi de la récurrence du mal, et ne s'accompagne pas d'une lésion étendue; la guérison de la plaie ne se fait pas attendre plus d'une douzaine de jours.

Il est inutile d'ajouter qu'après la guérison on recommandera au malade de ne plus faire usage des chaussures étroites qui ont déjà occasionné le mal une première fois.

§ II. — Onxyis sous-unguéal et rétro-unguéal.

Cette forme d'onxyis, à laquelle on a plus particulièrement donné le nom d'*onglade* (Astruc), d'*onychïa maligna* (Wardrop), naît quelquefois à la suite de violences qui s'exercent directement sur l'ongle, comme des piqures ou des contusions qui le décollent. La pénétration d'un corps étranger entre l'ongle et le derme sous-jacent, le contact avec des produits chimiques irritants, sont aussi la cause d'accidents inflammatoires de ce genre.

Chez des individus qui ont l'ongle du gros orteil très-épais en avant, la pression du soulier sur la partie antérieure de cet ongle le fait peu à peu basculer, et la racine de l'ongle, soulevée dans ce mouvement, vient presser douloureusement sur le repli postérieur du derme et développer parfois là un état inflammatoire chronique.

On voit aussi l'onxyis sous-unguéal ou rétro-unguéal se montrer spontanément chez des enfants lymphatiques ou chez des individus affaiblis par des excès ou des diathèses. La maladie occupe souvent tour à tour plusieurs orteils ou plusieurs doigts.

SYMPTOMATOLOGIE. — Les caractères de la lésion sont différents suivant que la maladie envahit d'abord le derme sous-unguéal ou le repli cutané rétro-unguéal. De là deux variétés: 1° *onxyis sous-unguéal*, 2° *onxyis rétro-unguéal*.

1° *Onxyis sous-unguéal*. — La lésion s'annonce dans ce cas par de la chaleur et une douleur assez vive à l'extrémité du doigt; du pus se forme très-rapidement au-dessous de l'ongle, et l'on en reconnaît la présence à une tache jaune sous-unguéale. Il n'est pas rare de trouver un petit point noir au centre de la tache jaune, quand la suppuration est produite par un fragment de bois, de métal, etc. Si la maladie fait des progrès, du pus fétide s'accumule au-dessous de l'ongle, le décolle et vient se faire jour à sa circonférence. Ces phénomènes ne se produisent pas sans que l'ongle devienne mobile et se détache peu à peu. Le lit de l'ongle, alors mis à nu, est rouge, sensible, granuleux, et ne tarde pas à se recouvrir d'une couche cornée très-mince; parfois il s'ulcère, et la solution de continuité est très-douloureuse, taillée à pic et recouverte de petites lamelles unguéales qui se mêlent à la suppuration.

2° *Onxyis rétro-unguéal*. — La maladie débute par une tuméfaction légère et un cercle rougeâtre à la racine de l'ongle. Au bout de peu de temps ce cercle augmente de largeur: la peau prend une coloration violacée et acquiert une sensibilité très-vive. Le repli cutané qui circonscrit l'ongle devient le siège d'une ulcération (fig. 13) qui s'accompagne d'une suppuration jaunâtre ou grisâtre, fétide et assez abondante; à ce moment le lit de l'ongle change de couleur et de consistance. Il devient noirâtre, mollasse, et, comme dans la variété précédente, se détache peu à peu de l'ongle en laissant une surface rouge, inégale, humectée de pus grisâtre et surmontée des débris d'une matière cornée, incomplètement développée, qui se confond avec le pus desséché.

Ces lésions de l'ongle et du derme sous-unguéal s'accompagnent d'un gonflement de la pulpe du doigt, qui prend ainsi, à son extrémité antérieure, la forme grossière d'une spatule.

Il existe en même temps de très-vives douleurs et parfois de petites angioleucites. Une fièvre plus ou moins intense, avec de l'insomnie et de l'agitation, se montre souvent encore, et tout cela constitue une maladie longue, assez grave, qui peut se propager aux os et aux articulations.

TRAITEMENT. — Le traitement de l'onxyis sous-unguéal et rétro-unguéal varie suivant la cause de la maladie. On peut quelquefois prévenir cet accident en traitant d'abord par les réfrigérants les contusions de l'ongle;

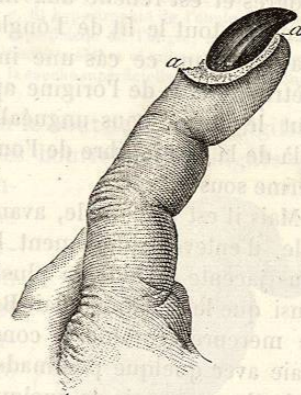

FIG. 13. — Onxyis rétro-unguéal. — L'ulcération *aa*, d'abord née dans le repli postérieur de l'ongle, a fini par entourer complètement cette lame cornée, qui est devenue noire, s'est épaissie et a pris une forme spéciale.

mais si l'on aperçoit par transparence un corps étranger au-dessous de l'ongle, on doit amincir cette partie peu à peu à l'aide d'un bistouri, et enlever ce corps étranger. On aura recours à des bains et à des applications émollientes, en même temps qu'on amincira l'ongle, si l'on trouve au-dessous de lui une collection purulente. On prévient de la sorte des accidents plus graves.

L'onglade de nature syphilitique est très-avantageusement traitée par la médication mercurielle et des pansements journaliers avec quelque pommade excitante, comme celle au précipité rouge. On peut, dans ce cas, attendre l'élimination spontanée de l'ongle.

Dans l'onglade qui se développe spontanément chez les scrofuleux, il faut avoir recours à un traitement assez actif, si la maladie fait de rapides progrès et est rebelle aux moyens simples. Dupuytren conseillait alors d'enlever tout le lit de l'ongle à l'aide du procédé suivant. Le chirurgien pratique dans ce cas une incision profonde, demi-circulaire, à 7 millimètres au delà de l'origine apparente de l'ongle. Il cerne ainsi en arrière tout le derme sous-unguéal, et dissèque d'arrière en avant, jusqu'au delà de la partie libre de l'ongle, un lambeau qui comprend l'ongle et le derme sous-jacent.

Mais il est préférable, avant d'avoir recours à une opération aussi radicale, d'enlever simplement l'ongle, et de modifier la surface dermique sous-jacente à l'aide de plusieurs cautérisations avec l'azotate d'argent, ainsi que le recommandait Béclard, ou mieux encore avec le nitrate acide de mercure, comme le conseille Gosselin (1). On pansera, du reste, la plaie avec quelque pommade excitante.

Après un onyxis de quelque durée, le nouvel ongle ne se reproduit pas toujours sous la forme normale.

ARTICLE II.

HYPERTROPHIE DES ONGLES.

L'hypertrophie des ongles peut être, chez les vieillards, la source d'accidents que le chirurgien doit connaître, et j'en dirai quelques mots. On l'observe surtout au gros orteil.

Cette hypertrophie s'accompagne toujours d'une augmentation dans le volume du lit de l'ongle et revêt différentes formes vicieuses que l'on connaît sous le nom d'*onychogryphoses*. Il faut étudier séparément les lésions de la substance cornée et celles du derme sous-unguéal.

1° *Lésions de la substance cornée.* — *a.* La forme la plus commune est celle représentée ici (fig. 14) : l'ongle a une forme conique à base dirigée en avant. La lamelle la plus superficielle de l'ongle est séparée du derme sous-unguéal par un amas de lames épidermiques, placées les unes au-dessus des autres, sèches, cassantes et peu adhérentes entre elles ;

(1) ESMENARD, *Considérations anatomiques, etc., sur les ongles et de l'onyxis ulcéreux sous-unguéal rebelle* (thèse de Paris, 1861).

on observe quelquefois entre ces couches d'épiderme des champignons qui ont été étudiés par Virchow. Sur une pièce que je possède, et qui a servi au dessin de la fig. 14, la pointe du cône, au lieu d'être amincie, a 1 centimètre d'épaisseur ; elle s'est dégagée du repli dermique qui recouvre le bord postérieur de l'ongle, et sa consistance, comme sa couleur, font ressembler cette partie à un morceau de corne de mouton.

b. Dans une seconde variété d'hypertrophie, tout l'ongle se montre comme une masse cubique qui s'élève sous une forme droite ou légèrement recourbée en arrière.

c. On trouve encore assez souvent des ongles en griffe (fig. 15), en spirale. Dans les premiers, l'extrémité libre de l'ongle, fortement recourbée en avant, vient quelquefois perforer le bout de la pulpe digitale.

d. On voit parfois à la surface de l'ongle des bourrelets curvilignes qui sont produits par une perturbation momentanée des fonctions du lit de l'ongle, comme à la suite d'une marche forcée, d'une contusion de l'ongle ou d'une inflammation à son voisinage. Jardon prétend que l'ongle n'est pas là plus épais qu'ailleurs, et qu'à la face inférieure du bourrelet on trouve une concavité que remplit une saillie du derme sous-unguéal ; cette sorte d'hypertrophie du derme sous-unguéal disparaîtrait même par le refoulement qu'exerce sur elle l'ongle qui pousse d'arrière en avant. J'ai examiné un certain nombre de ces bourrelets, et je pense, contrairement à Jardon, que le tissu corné subit une hypertrophie proportionnelle au développement du derme sous-unguéal.

La substance qui constitue cette hypertrophie des ongles est sèche, surtout à la superficie, où l'humidité des couches profondes n'arrive plus ; elle est en même temps cassante et d'un blanc jaunâtre. Sa structure microscopique est celle de toutes les productions épidermiques, mais on ne peut bien l'étudier dans ses éléments qu'en traitant par une solution de potasse ou de soude une coupe mince de ces ongles. On voit alors se séparer les unes des autres des cellules épidermiques pavimenteuses à petit noyau (fig. 16), absolument identiques avec celles de l'épi-

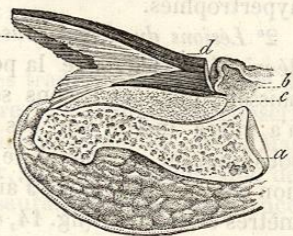

FIG. 14. — Coupe d'une hypertrophie de l'ongle et du derme sous-unguéal. — *a*, phalange; *b*, repli cutané rétro-unguéal; *c*, lit hypertrophié de l'ongle; *d*, lamelle superficielle de l'ongle; *e*, ensemble de lamelles sèches et minces comprises entre la couche superficielle *d* et le lit de l'ongle.

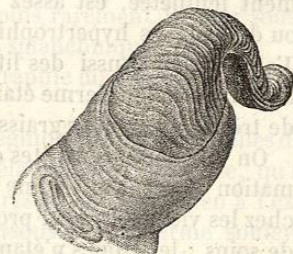

FIG. 15. — Hypertrophie de l'ongle deux fois courbé sur lui-même.

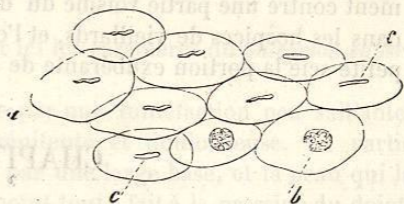


FIG. 16. — Cellules épidermiques de l'ongle, traitées par une solution de potasse. — *a*, *b*, *c*, différents aspects du noyau.