

C'est dans l'*intervalle des scalènes*, ou *en dehors de ces muscles*, qu'on peut songer seulement à lier l'artère sous-clavière.

L'artère sous-clavière (fig. 98) naît à droite du tronc brachio-céphalique et à gauche de la crosse de l'aorte; elle s'étend de là jusqu'à la clavicule. Les muscles scalènes antérieurs et postérieurs forment un triangle que l'artère traverse, et l'on peut distinguer par eux trois portions dans la sous-clavière, en dedans, au niveau, et en dehors des scalènes.

Les artères sous-clavières ont en dedans des scalènes des rapports avec des parties très-dangereuses à blesser : les veines sous-clavières et jugulaires, la plèvre, les nerfs pneumogastrique, phrénique, récurrent, le canal thoracique, les carotides; elles donnent naissance à des artères dont l'hémorrhagie serait ici difficile à arrêter, et tout cela doit éloigner les chirurgiens de cette région périlleuse.

Au niveau des scalènes, l'artère sous-clavière *g* est en rapport : en bas,

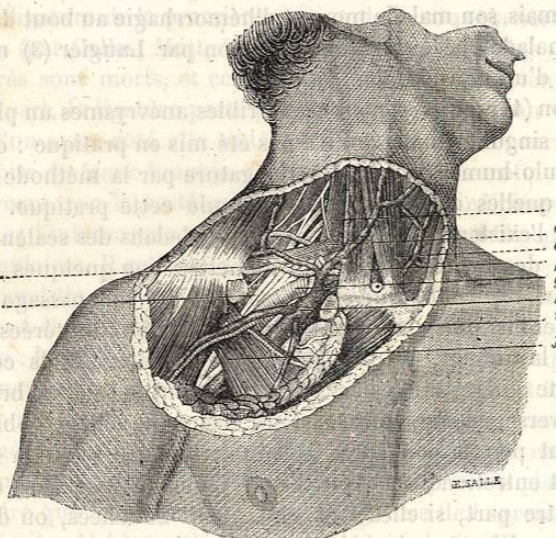


FIG. 98. — Anatomie chirurgicale des régions sus- et sous-claviculaire.

avec la première côte, derrière le tubercule d'insection du scalène antérieur; en haut, avec le plexus brachial *b*, situé comme elle dans l'intervalle des scalènes; en avant, avec le muscle scalène antérieur *c* qui la sépare de la veine sous-clavière *h*, et en arrière avec le scalène postérieur.

En dehors des scalènes, l'artère est située au milieu d'un triangle formé par la clavicule, enlevée sur la figure ci-dessus, par le scalène antérieur et l'omo-hyoïdien *d*. Elle est recouverte par la peau, le tissu cellulaire sous-cutané, le muscle peaucier, l'aponévrose, qui va du sterno-mastoidien au trapèze; enfin elle est immédiatement placée au-dessous de l'aponévrose qui enveloppe l'omo-hyoïdien. La veine jugulaire externe croise la direction de l'artère pour se rendre dans la veine sous-clavière, qui, en dehors des scalènes, est immédiatement accolée à l'artère.

Les principales branches collatérales de cette artère sont la vertébrale, la thyroïdienne inférieure, la mammaire interne, l'intercostale supérieure, la scapulaire supérieure *a*, la scapulaire postérieure et la cervicale profonde.

Cela dit sur les rapports anatomiques des artères sous-clavières, nous indiquerons seulement les procédés les plus usuels et les plus simples pour lier ces vaisseaux, 1° *entre les scalènes*, 2° *en dehors des scalènes*; car il n'entre pas dans notre pensée d'exposer ici les nombreux procédés opératoires qui ont été proposés pour la ligature de ces artères et qui ne trouvent plus place aujourd'hui que dans les démonstrations sur le cadavre.

1° *Ligature entre les scalènes*. — Pour lier l'artère sous-clavière entre les scalènes, on fait, parallèlement au bord supérieur de la clavicule, une incision qui, commençant à 1 centimètre en avant du muscle trapèze, se termine un peu en dehors du bord antérieur du muscle sterno-mastoidien. En coupant le chef externe de ce muscle, on met à nu le scalène antérieur, que l'on divise à son tour sur la sonde cannelée en ménageant le nerf diaphragmatique qui est situé à la partie antérieure de ce muscle, mais qui peut être facilement entraîné en dedans par un crochet mousse. Il ne reste plus alors qu'à isoler l'artère du tissu cellulaire lâche qui l'entoure et à la lier. La ligature doit être passée de haut en bas pour éviter le plexus brachial.

La ligature de la sous-clavière en ce point a plusieurs inconvénients : elle expose le chirurgien à couper le nerf phrénique; à droite, on se rapproche beaucoup de l'origine de l'artère, et, des deux côtés, on porte la ligature tout au voisinage des premières collatérales (thyroïdienne inférieure, mammaire interne, etc.). On doit donc, quand la chose est possible, lier de préférence la sous-clavière dans sa troisième portion.

2° *Ligature en dehors des scalènes*. — La ligature de l'artère sous-clavière en dehors des scalènes échappe à ces inconvénients. Pour faire cette opération, on doit mettre le malade dans le décubitus horizontal, l'épaule du côté affecté étant abaissée autant que possible. L'incision cutanée (fig. 99), parallèle à la clavicule, doit s'étendre à 1 centimètre au-dessus du bord supérieur de cet os, depuis le bord externe du muscle sterno-mastoidien *e* jusqu'au bord interne du trapèze. Les bords de cette incision étant écartés, on met à nu, en coupant le tissu cellulaire sous-cutané, le muscle peaucier, que l'on divise avec précaution pour ne pas blesser la veine jugulaire externe qui se trouve immédiatement au-dessous de lui et à peu près vers le milieu de l'incision. Lorsqu'on a mis cette veine à découvert, on la détache des parties environnantes et on l'entraîne vers l'épaule avec une érigne mousse. On coupe alors sur la sonde cannelée l'aponévrose qui va du trapèze au sterno-mastoidien, puis, après avoir divisé avec le bec de la sonde cannelée l'aponévrose profonde, on porte le doigt sur le bord antérieur du scalène antérieur *d*, et, le glissant de haut en bas, on arrive au tubercule de la première côte sur lequel ce

BIBLIOTHECA
MUSEI HISTORICO-NATURALIS
MUSEI HISTORICO-NATURALIS

muscle s'insère, et en dehors duquel on sent les battements de l'artère.

Le doigt indicateur de la main gauche doit rester sur ce tubercule, et avec la main droite armée de la sonde cannelée on déchire l'aponévrose qui recouvre l'artère; puis, prenant la pince de la main gauche, on achève

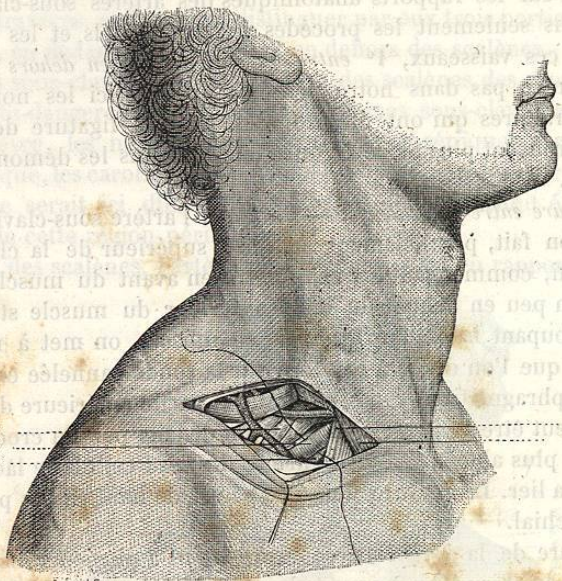


FIG. 99. — Ligature de la sous-clavière en dehors des scalènes.

de dénuder le vaisseau. On introduit la ligature en passant de haut en bas et d'arrière en avant une aiguille courbe sous l'artère *b*, ainsi isolée du plexus brachial *a* et assez écartée de la veine *c* pour qu'on puisse éviter ce tronc veineux.

La ligature de l'artère sous-clavière est souvent suivie d'accidents graves sur lesquels je reviendrai plus loin, à propos des anévrysmes de l'axillaire, qui ont surtout exigé la ligature du premier de ces vaisseaux.

2° Anévrysmes artériels traumatiques.

Nous avons dit que les anévrysmes artériels dus à une cause traumatique étaient très-rares sur la sous-clavière, et qu'il fallait chercher la cause de cette rareté à la fois dans la situation profonde du vaisseau mis ainsi à l'abri des violences du dehors, et dans la terminaison promptement funeste des blessures de la sous-clavière. Les deux exemples les plus authentiques de cette variété d'anévrysme ont été recueillis, l'un par Bonnet (de Lyon) (1), l'autre par Legouest (2); tous deux méritent d'être signalés.

(1) *Revue médico-chirurgicale*, 1853, t. XIV, p. 41.

(2) *Gazette hebdomadaire*, 1860, p. 87.

Le blessé du chirurgien de Lyon avait reçu dans la région sus-claviculaire gauche un coup de couteau qui avait divisé la totalité du plexus brachial. Une abondante hémorrhagie suivit cette lésion, et plus tard il se forma là un énorme anévrysme, dont l'accroissement fut rapide et qui donna lieu à des hémorrhagies par la plaie. Bonnet, n'osant pas traiter par la ligature une semblable tumeur, résolut de l'attaquer peu à peu par un caustique éminemment coagulant, le chlorure de zinc. On fit une première cautérisation au centre de la tumeur, puis on enleva tous les deux ou trois jours, par le bistouri, des tranches superficielles des parties cautérisées, et pendant cinq semaines eut lieu une série d'applications de pâte au chlorure de zinc qui pénétrait chaque jour en profondeur et en largeur.

Vers le quatorzième jour le bruit de souffle et les battements avaient complètement cessé, et vers la fin du deuxième mois l'eschare put se détacher sans qu'aucune hémorrhagie eût lieu. Il faut rappeler ici que dans ce cas les nerfs étaient coupés et insensibles à la faradisation; le chirurgien n'était donc point arrêté ici par la crainte de blesser les nerfs.

Le malade dont Legouest a rapporté l'histoire reçut à la bataille de Magenta (4 juin) deux coups de baïonnette: l'un, dans le côté droit de la poitrine, lésa le poumon; l'autre, vers l'angle inféro-externe du triangle sus-claviculaire, blessa l'artère sous-clavière en dehors des scalènes. Il n'y eut pas d'hémorrhagie, mais quelque temps après il se forma dans cette région une tumeur anévrysmale. Le 25 août, sept semaines après l'accident, on constatait dans la région sus-claviculaire droite une tumeur anévrysmale circonscrite, bridée par l'aponévrose cervicale profonde et provoquant dans le plexus brachial des douleurs intolérables. Comme cette tumeur, grossissant de jour en jour, débordait le scalène antérieur, plongeait profondément dans l'intervalle des scalènes et menaçait de se rompre, on résolut d'intervenir chirurgicalement.

On décida de pratiquer dans ce cas la ligature de la carotide et de la sous-clavière à leur origine, et cette opération fut faite le 25 août, par Cuvellier. Ces deux vaisseaux furent liés par le procédé de Mott. Tout alla assez bien jusqu'au 1^{er} septembre; mais du 1^{er} au 3 septembre survinrent trois hémorrhagies auxquelles le malade succomba.

L'autopsie fit d'abord découvrir un épanchement sanguin dans la cavité droite de la poitrine; les deux bouts de la carotide étaient distants de plus d'un centimètre; le bout inférieur contenait un caillot mou, noirâtre, tandis que le supérieur était oblitéré. Le bout cardiaque de l'artère sous-clavière renfermait un caillot adhérent et ferme, et le bout périphérique un caillot mou et libre. Toutes les artères naissant de la sous-clavière entre les scalènes étaient perméables. L'anévrysme était constitué par une tumeur divisée en deux cavités secondaires par une bride fibreuse. Il était situé sur le côté externe du scalène et plongeait en arrière de la clavicule jusqu'à la deuxième côte. Le fond de la tumeur était formé par les deux premières côtes et le premier espace intercostal; la première côte surtout était profondément usée.

Discutant ce fait malheureux, Cuvellier pense que dans un cas analogue on devrait aller à la recherche des deux bouts de l'artère lésée, après avoir mis la sous-clavière à découvert en dedans de la tumeur, et suspendu le cours du sang, en soulevant le vaisseau sur une anse de fil et en faisant appliquer le doigt d'un aide sur ce vaisseau soulevé. Cette façon d'agir nous paraît préférable à la méthode d'Anel, et nous verrons plus loin, à propos des anévrysmes de l'axillaire, que Syme a mis à exécution une idée analogue en liant directement les deux bouts de l'axillaire, après avoir mis aussi à nu la sous-clavière et l'avoir comprimée sur la première côte.

3° Anévrysmes artérioso-veineux.

On ne les a rencontrés que sur la troisième partie de l'artère, entre les muscles scalènes et la clavicule. Ce n'est en effet que dans cette portion très-peu étendue de son trajet que l'artère est en contact immédiat avec sa veine satellite. Cette disposition anatomique explique également la rareté des anévrysmes variqueux de la sous-clavière, comparés à ceux de la carotide primitive qui touche la jugulaire interne dans toute sa longueur. On n'a cité qu'un très-petit nombre d'anévrysmes artérioso-veineux de la sous-clavière observés pendant la vie des malades, et parmi ces faits il y en a qui laissent du doute sur l'exactitude du diagnostic, mais celui publié par Larrey est tout à fait probant.

Un coup de sabre dans un cas, un coup de feu dans un autre, ont été la cause de cet anévrysme. Une fois la plaie artério-veineuse produite, les choses se passent comme dans les plaies simultanées de la carotide et de la jugulaire. Les symptômes de l'anévrysme ne diffèrent guère dans ces deux cas; seulement les conséquences de l'obstacle à la circulation veineuse se remarquent surtout du côté de l'extrémité supérieure et très-peu du côté de l'encéphale. Chez l'un des malades de Larrey, au bout de cinq ans le pouls disparut à la radiale et à la cubitale, où il s'était fait sentir cinquante-cinq jours après l'accident.

Chez tous les malades, la tumeur a existé pendant longtemps sans donner lieu à aucun accident grave; la conduite du chirurgien, en présence d'un cas semblable, sera la même que pour l'anévrysme artérioso-veineux de la carotide.

§ X. — Anévrysmes de l'artère axillaire.

1° Anévrysmes artériels spontanés.

ÉTIOLOGIE. — Les anévrysmes de l'artère axillaire sont moins fréquents que ceux du jarret, de l'aîne ou du cou; cependant on en compte un assez grand nombre d'exemples. Le voisinage de l'articulation scapulo-humérale est une des conditions de leur formation lorsque l'artère axillaire

est malade. On observe en effet ces anévrysmes à la suite de mouvements exagérés de l'épaule, de chutes sur cette région, de tractions violentes pour réduire des luxations scapulo-humérales. Ainsi, dans un cas cité par Valentine Mott (1), un homme de vingt-huit ans fit, en portant un canot, un grand effort qui fut suivi d'une vive douleur et d'une large ecchymose dans tout le bras droit et le côté correspondant du thorax. Ces symptômes cédèrent aux moyens qu'on emploie ordinairement dans ce cas; mais trois semaines après cet accident, cet homme aperçut sous son bras droit une tumeur de la grosseur d'un œuf de pigeon, et qui augmenta rapidement de volume: c'était un anévrysme de l'artère axillaire.

On a cité à côté de ce fait un cas analogue de Pelletan (2). Un maçon, qui était atteint de douleurs rhumatismales à l'épaule, éprouvait du soulagement en se suspendant de tout son poids par les mains aux boulons de ses échafauds. Il avait abusé de ce secours et lui attribuait sa tumeur anévrysmale. Mais on peut dans ce cas se demander si la douleur rhumatismale de l'épaule ne se rapportait pas déjà au début de l'anévrysme.

On a noté que les anévrysmes de l'artère axillaire étaient plus fréquents à droite qu'à gauche, et plus communs chez l'homme qui se livre à de rudes travaux que chez la femme. Ainsi, dans un relevé fait par Erichsen, on trouve sur 37 cas d'anévrysmes de l'artère axillaire, 34 hommes et 3 femmes seulement.

ANATOMIE PATHOLOGIQUE. — L'anévrysme de l'artère axillaire n'a en lui-même rien de particulier à signaler; mais il importe de bien connaître son action destructive sur les nerfs, les os, les muscles, les veines qui l'entourent. Ainsi les muscles grand et petit pectoral sont soulevés et amincis; les muscles grand dorsal et grand rond sont refoulés en arrière; les nerfs sont aplatis et séparés les uns des autres; l'humérus est écarté de l'omoplate; la clavicule est atrophiée et soulevée; enfin les premières côtes ont pu être détruites par la compression de la tumeur. On trouve la plupart de ces désordres indiqués dans une observation recueillie par Lawrence (3): il s'agissait là d'une énorme tumeur qui s'étendait en haut jusqu'au cou, et en bas sur les côtés de la poitrine; qui, en avant, gagnait jusqu'au sternum, et, en arrière, vers le bord interne de l'omoplate. Quelques branches du plexus brachial étaient aplaties et si bien confondues avec le sac, qu'on ne pouvait pas les en séparer. Ce sac était en grande partie formé par les muscles pectoraux amincis, par la clavicule et les premières côtes dénudées et rongées. La tumeur avait deux prolongements, l'un vers la base du cou au-dessous du sternum, l'autre, plus considérable, dans la poitrine, entre la première et la seconde côte.

Du reste, des tumeurs moins volumineuses que la précédente peuvent

(1) *The American Journal of Medic. Science*, febr. 1831, et *Archives de médecine*, 1^{re} série, 1831, t. XXVII, p. 259.

(2) *Clinique chirurgicale*, t. II, p. 49.

(3) *The Lancet*, 1828, t. I, p. 857.