

diatement au-dessus du bord supérieur du petit pectoral. La circulation, après cette ligature, se fait dans le membre supérieur par les anastomoses des artères scapulaires supérieure, postérieure et mammaire interne avec la scapulaire commune, les circonflexes et les thoraciques.

§ XI. — Anévrysmes de l'artère brachiale.

1° Anévrysmes artériels spontanés et traumatiques.

ÉTIOLOGIE. — Ces anévrysmes sont presque toujours traumatiques. Crisp, en faisant son relevé de 551 anévrysmes spontanés, dont les observations ont été publiées dans la Grande-Bretagne, depuis 1785 jusqu'à 1847, n'a rencontré qu'un seul anévrysme spontané de l'artère brachiale, et c'est à peine s'il en existe dans la science quinze à vingt exemples. Saviard, Scarpa, Hodgson, Lisfranc, Liston, Palletta, Flajani, Pelletan, en ont rencontré quelques cas, et, dans les observations des trois derniers chirurgiens, ces anévrysmes spontanés siégeaient au pli du bras, ce qui est extrêmement rare.

Les anévrysmes traumatiques sont au contraire très-fréquents; ils ont presque toujours pour cause une saignée malheureuse, et siègent au pli du coude. Il faut toutefois rappeler ici les faits déjà cités de Warner et de Delacour, dans lesquels des anévrysmes se sont formés au-dessus de ligatures placées sur l'artère brachiale.

SYMPTOMATOLOGIE. — Le développement de ces anévrysmes est généralement lent, et ils acquièrent rarement un volume considérable. Roux en a cependant vu un qui s'étendait depuis l'aisselle jusqu'au pli du coude; dans ce dernier point ils sont souvent étranglés en bissac par l'expansion aponévrotique du biceps. Ils ont d'ailleurs une grande tendance à remonter le long de la face interne du bras, entre le biceps, le brachial antérieur et l'aponévrose d'enveloppe; rarement ils descendent du côté de l'avant-bras. On a remarqué que la compression de l'artère humérale ne fait pas toujours cesser les battements de ces anévrysmes, ce qui s'explique souvent par le grand nombre d'anastomoses artérielles qui existent dans le membre supérieur et quelquefois par la bifurcation anticipée de l'artère.

Le nerf médian et les rameaux du cutané interne sont les nerfs qui se trouvent le plus souvent comprimés ou tirillés par le sac; de là des élancements douloureux, des fourmillements ou une douleur fixe à la face antérieure et interne de l'avant-bras, et à la paume de la main. Il est rare que ces symptômes existent sur le trajet du nerf radial.

L'engourdissement, une paralysie plus ou moins complète de l'avant-bras et de la main ne sont pas rares, et sont toujours précédés de symptômes qui dénotent une compression moins énergique des nerfs. Les mouvements dans l'articulation du coude, l'extension surtout, sont d'ailleurs gênés et douloureux, aussi les malades tiennent-ils presque toujours l'avant-bras dans la demi-flexion.

Les symptômes de compression des veines ou des lymphatiques, plus prononcés quand l'anévrysme est recouvert par l'expansion du biceps, n'acquièrent cependant jamais un très-haut degré de développement, les veines sous-cutanées suppléant en partie à la circulation veineuse profonde qui est entravée.

DIAGNOSTIC. — Il n'est réellement embarrassant qu'au début, lorsque la tumeur, peu volumineuse, est refoulée et comme fixée dans un interstice musculaire par l'expansion aponévrotique du biceps; il faut alors relâcher cette expansion en mettant l'avant-bras dans la flexion. On arrivera toujours de cette manière à reconnaître un anévrysme même très-petit.

Les tumeurs avec lesquelles on peut confondre un anévrysme sont rares au pli du coude, et leur diagnostic différentiel est presque toujours très-facile. On a pourtant ouvert des anévrysmes de la brachiale, croyant avoir à traiter des abcès phlegmoneux; mais ce qui est plus inconcevable, c'est qu'on ait laissé mourir d'hémorrhagie des malades opérés de cette manière. Rien n'est pourtant plus facile que de se tenir prêt à opérer l'anévrysme, comme le fit Roux dans un cas où un abcès développé au-devant d'un anévrysme laissait des doutes sur l'existence de cette dernière tumeur.

TRAITEMENT. — La *compression directe* est le premier moyen à employer pour empêcher la formation d'un anévrysme, lorsque l'artère humérale a été piquée dans une saignée au pli du coude. Il suffit, pour cela, de fixer l'avant-bras dans la flexion forcée, procédé indiqué pour la première fois par Malgaigne (1), et appliqué avec succès par Fleury (2) et Thierry (3).

La compression directe doit également être essayée dans les cas d'anévrysmes traumatiques, petits et récents; elle réussit souvent dans ces conditions sans même faire oblitérer l'artère, comme l'a bien établi une autopsie faite par Foubert (4), où le vaisseau ayant été fendu longitudinalement en arrière, on trouva que la plaie artérielle était bouchée par un caillot de sang durci, en forme de tête de clou, qui tenait avec les parties voisines assez solidement pour avoir résisté à une macération de deux mois.

Lorsque l'anévrysme est ancien, la *compression directe* a peu de chances de succès, ou elle exige un temps considérable: ainsi, dans le cas souvent cité de l'abbé Bourdelot (voy. page 324), l'anévrysme était gros comme un œuf de poule, et le traitement dura une année. Il faut avoir recours alors à la *compression indirecte*, aux *injections coagulantes* ou à la *ligature*.

La *compression indirecte* est plus facilement appliquée avec le doigt qu'avec les appareils mécaniques. Si, d'une part, l'artère est facile à

(1) *Anat. chirurg.*, 1838, t. I, p. 194, et t. II, p. 446.

(2) *Journ. de chir.*, 1846, t. IV, p. 20.

(3) *Gazette des hôpitaux*, 1852, p. 327.

(4) *Mém. de l'Acad. de chir.*, 1753, t. II, p. 541.

atteindre et n'est pas longée par des veines volumineuses, de l'autre elle est si rapprochée du nerf médian, que la compression devient promptement douloureuse. Chez les individus fortement musclés, le bord saillant du biceps rend aussi difficile l'application des compresseurs. Toutefois Broca a rapporté 12 succès de la compression indirecte sur 14 cas, et ces chiffres parlent assez haut en faveur de cette méthode. On doit employer la compression digitale ou une compression mécanique double et alternative, tour à tour au milieu du bras et au-dessous du tendon du grand pectoral.

Si l'anévrysme siégeait, chose rare, à la partie supérieure de l'artère humérale, il ne faudrait pas désespérer de la guérison par la compression indirecte, et Denucé (1) a obtenu dans un cas de ce genre un très-beau et rapide succès. La tumeur siégeait sur la brachiale, à quatre travers de doigt au-dessous de l'aisselle. On employa le compresseur de Broca, et l'on disposa les deux pelotes de façon qu'elles comprimassent l'artère, l'une très-haut dans l'aisselle, l'autre au-dessus de la tumeur. Le malade ne voulut supporter l'appareil que deux heures et demie, à cause des douleurs qu'il ressentait; mais déjà les pulsations avaient beaucoup diminué dans la tumeur et le pouls radial était très-faible. Tout le membre était rouge et œdématié. Le lendemain matin, les pulsations avaient complètement disparu; le membre avait repris son volume et sa couleur habituels, mais le soir les pulsations étaient perçues de nouveau. Comme le malade, du reste fort inintelligent, ne voulait plus supporter l'application du compresseur, qui avait déjà en partie solidifié son anévrysme, on lui appliqua le tourniquet de J. L. Petit, qu'il ne garda qu'un quart d'heure sans que les pulsations disparussent. Il quitta l'hôpital; mais quand Denucé le revit au bout de quatorze jours, la tumeur était dure, sans pulsations, moins volumineuse, et l'on pouvait considérer l'anévrysme comme guéri.

Si la compression indirecte ne réussit pas, on peut avoir recours aux *injections coagulantes* ou à la *galvano-puncture*, dont on trouvera de beaux succès dans les travaux dont nous avons fait mention à propos des anévrysmes en général. Il est toujours facile de comprimer l'artère au-dessus et au-dessous du sac, et d'éviter ainsi les accidents qui peuvent suivre les injections. Enfin la *ligature de l'artère brachiale* ou de *l'axillaire* doit être employée quand l'une ou l'autre des méthodes non sanglantes a été mise inutilement en usage. S'il s'agit d'anévrysmes artériels traumatiques, il faut donner la préférence à la ligature des deux bouts de l'artère suivant les préceptes de la méthode ancienne; cependant la méthode d'Anel paraît avoir donné dans ce cas de plus beaux succès qu'ailleurs.

2^o Anévrysmes artérioso-veineux.

L'histoire de l'anévrysme artérioso-veineux de l'humérale a été presque entièrement faite dans nos généralités sur cette espèce d'anévrysme. En

(1) *Bulletin de la Société de chirurgie*, 2^e série, 1861, t. I, p. 187.

effet, par son extrême fréquence, l'anévrysme variqueux de la brachiale sert de type aux descriptions générales. Cette fréquence s'explique bien d'ailleurs par les rapports de l'artère avec la veine médiane basilique et les deux veines humérales profondes. Je n'ai pas l'intention de revenir ici sur les caractères bien connus de cette lésion, et je n'insisterai que sur quelques points moins étudiés.

On parle surtout de la communication de l'artère brachiale avec la veine médiane basilique; mais il existe aussi là d'autres espèces de communications artérioso-veineuses. Ainsi l'artère brachiale peut communiquer avec les veines profondes seules, ou à la fois avec les veines profondes et les veines superficielles. Ces communications vasculaires peuvent se faire presque directement ou par l'intermédiaire d'une poche anévrysmale. Je n'ai point à rappeler ici les cas nombreux où l'artère communiquait avec la veine médiane basilique, mais je dois mentionner parmi ceux où la communication se faisait seulement avec les veines profondes, un cas de Voillemier (1), et un autre que j'ai publié dans les *Mémoires de la Société de chirurgie* (2). Une observation de Pouydebat (3) paraît, au contraire, se rapporter au cas où l'artère communique à la fois avec les veines superficielles et avec les veines profondes; mais malheureusement les détails de ce fait sont trop incomplets pour juger définitivement la chose.

DIAGNOSTIC. — Il n'est pas toujours facile de reconnaître dans les circonstances de l'accident la nature de la lésion. Ainsi, d'une part, la plaie de la saignée faite à la fois sur l'artère et sur la veine ne s'accompagne point toujours de deux jets distincts: l'un artériel, d'un rouge vif, saccadé; l'autre veineux, d'un rouge brun et non pulsatile; puis l'infiltration du sang dans le tissu cellulaire sous-cutané vient encore masquer quelques-unes des circonstances de la plaie artérioso-veineuse. D'autre part, on voit quelquefois de simples piqûres d'une veine s'accompagner d'un jet rutilant et saccadé: la rougeur plus vive du sang se montre surtout à la fin de l'écoulement, et les pulsations saccadées de ce jet sont causées par le voisinage de l'artère et par la finesse du courant. Mais dans ce dernier cas, en comprimant au-dessous de la plaie, on découvre facilement que la veine seule a été blessée.

Le diagnostic doit indiquer s'il s'agit d'une communication de l'artère avec une veine superficielle ou avec une des veines profondes. Si la communication existe avec la veine médiane basilique, on constate tous les signes de l'anévrysme variqueux dans les veines superficielles; mais lorsque l'artère brachiale communique seulement avec les veines satellites, on ne trouve aucun frémissement, aucune pulsation, aucune augmentation de calibre dans le plan veineux sous-cutané. L'observation que j'ai publiée,

(1) *Bulletin de thérapeutique*, 1843.

(2) *Mémoires de la Société de chirurgie*, t. II, p. 52.

(3) *Bulletins de la Société anatomique*, t. IX, p. 39.

et que dix ans plus tard Charnal (1) a complétée par l'autopsie du malade, est un remarquable exemple de cette intégrité des veines superficielles. Aussi une saignée que je fis dans la cicatrice même de la piqûre, pratiquée autrefois sur la médiane basilique, et qui avait causé la blessure artérielle, a-t-elle eu tous les caractères d'une saignée ordinaire. Le jet sanguin était noir, non saccadé, et en dénouant la bande, il s'arrêta de lui-même. On pouvait aussi dans ce cas déplacer légèrement la veine médiane basilique, et, en comprimant la peau de dedans en dehors sur le trajet de l'artère brachiale, au niveau du noyau induré, faire disparaître entièrement le frémissement cataire et le bruit de soufflé.

PRONOSTIC. — La varice anévrysmale du pli du coude est, en général, peu grave, mais elle entraîne une certaine faiblesse du membre, et parfois des douleurs, lorsque ce membre reste longtemps étendu le long du corps; mais si à la communication artérioso-veineuse s'ajoute un sac anévrysmal, la maladie peut alors faire des progrès inquiétants et nécessiter une intervention chirurgicale active.

TRAITEMENT. — Quand on est consulté au moment de la blessure, il faut mettre en usage la *compression directe*. Ce moyen longtemps continué peut s'opposer à la formation de la varice anévrysmale en empêchant le sang artériel de pénétrer dans la veine durant un temps nécessaire à la cicatrisation de la paroi veineuse. Plus tard, le même moyen peut encore être employé soit pour guérir complètement l'anévrysme artérioso-veineux, soit pour amener sa transformation en anévrysme artériel, qu'on traite plus facilement alors par la *compression indirecte*. Ce dernier mode de compression a suffi pour faire cesser en trois heures et demie toute pulsation dans un anévrysme variqueux du volume d'une noix, situé au pli du coude; la compression digitale avait été pratiquée vers la partie moyenne du bras (2).

L'*électro-puncture*, employée dans un cas par Voillemier (3), n'a amené qu'un résultat incomplet. Ce chirurgien enfonça dans le sac, à chacune des extrémités de la tumeur, une longue aiguille d'acier qu'il mit en communication avec les rhéophores de la *machine de Lebreton*. Il y eut une coagulation immédiate, quoique partielle, du sang, mais ces caillots subirent ultérieurement une dissolution, et la tumeur ne guérit que par la compression directe.

Les injections coagulantes ont donné dans un anévrysme variqueux un succès à Jobert (de Lamballe) (4), mais on fut obligé de pratiquer à deux reprises les injections de perchlorure de fer, et le durcissement de la tumeur ne fut obtenu qu'après de fortes douleurs et une assez vive chaleur dans le membre. Au bout de deux mois, les mouvements d'extension de

(1) *Mémoires de la Société de chirurgie*, t. V, p. 282.

(2) Gherini, *Annali univ. di medicina*, 1858, vol. CLXIII, p. 98.

(3) Broca, *loc. cit.*, p. 311.

(4) *Gazette des hôpitaux*, 1854, p. 234.

l'avant-bras étaient encore incomplets et le malade éprouvait dans la partie des tiraillements.

Si, après avoir échoué par la compression directe ou indirecte, on veut avoir recours à la *ligature de l'artère*, il faut mettre en pratique l'opération par la méthode ancienne, et jeter un fil au-dessus et au-dessous de l'anévrysme, à moins que, sentant facilement les battements de l'artère au-dessus et au-dessous de la tumeur, on ne préfère, comme Malgaigne et Norris l'ont fait, lier le vaisseau en ces deux points, sans ouvrir le sac.

La ligature par la méthode d'Anel doit être rejetée, car ici ses résultats ont été désastreux.

LIGATURE DE L'ARTÈRE BRACHIALE. — L'artère brachiale s'étend du bord inférieur de l'aisselle au milieu du pli du bras, vers le tiers interne et antérieur de ce pli. Située au côté interne du coraco-brachial et du biceps, elle repose sur le muscle brachial antérieur, et n'est recouverte en avant que par l'aponévrose et la peau. Le nerf médian est situé en dehors de l'artère à sa partie supérieure, en avant vers le milieu du bras, et en dedans à la partie inférieure du vaisseau. Au niveau du pli du coude l'artère est recouverte par une expansion aponévrotique du tendon du biceps, et l'on trouve aussi en avant d'elle des filets du nerf cutané interne et la veine médiane basilique.

Il faut noter ici que l'artère humérale se divise souvent en deux branches, soit à partir de l'aisselle, soit dans d'autres points de son trajet, et si, après la ligature de cette artère, on voyait les battements persister dans la tumeur anévrysmale, on devrait aller à la recherche de l'autre branche artérielle.

On peut lier l'artère humérale dans toute son étendue.

a. *Ligature aux parties moyenne et supérieure.* — Si l'on ne sent pas bien les battements de l'artère, on doit faire (fig. 104) une incision verticale

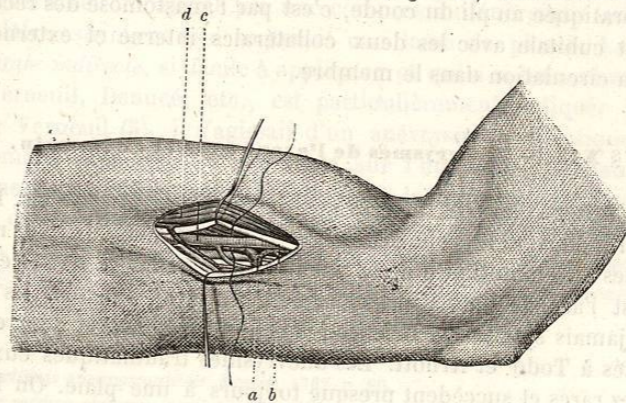


FIG. 104. — Ligature de l'artère brachiale au milieu du bras.

de 6 à 7 centimètres de longueur au côté interne du muscle biceps *d*; dès qu'on a mis l'aponévrose à nu, on l'incise, et l'on découvre en haut les fibres musculaires du coraco-brachial, plus bas celles du biceps. On

va ensuite à la recherche du cordon formé par le nerf médian *b*, et l'on divise la portion de la gaine musculaire qui l'entoure. Dès qu'on s'est assuré de la présence du nerf médian, on l'écarte en dehors et l'on trouve l'artère *c* en dedans et au-dessous de lui. Il faut isoler avec soin l'artère de ses deux veines satellites *a*, et, cela fait, passer la sonde cannelée au-dessous d'elle de dehors en dedans.

Si l'on opère vers le haut de l'artère, il faut prendre garde de conduire l'incision entre le biceps et le coraco-brachial, et plus bas on doit bien éviter de confondre le nerf médian avec le cubital, ce qui ferait chercher vainement l'artère en dedans du nerf.

Lorsque l'incision est pratiquée directement au milieu du bras, on porte indifféremment le nerf médian en dehors ou en dedans.

b. Ligature au pli du coude. — On fait d'abord contracter le muscle biceps, et après s'être assuré de la position de son tendon, on place le membre dans l'extension et dans la supination. On pratique alors une incision de 6 centimètres le long du bord interne du tendon du biceps, à 3 centimètres au-dessus et au-dessous des condyles; on s'arrange de façon à passer en dedans de la veine médiane basilique, qu'on écarte en dehors avec un crochet mousse; on incise ensuite à petits coups l'expansion aponévrotique du biceps, et l'on découvre ainsi le tendon, au côté interne duquel on cherche l'artère longée par ses deux veines satellites, et, à 6 ou 8 millimètres de distance, en dedans, par le nerf médian. Le chirurgien, en faisant fléchir l'avant-bras sur le bras, a plus de facilité pour séparer l'artère de ses veines, et passer le fil de dedans en dehors. Quand on découvre l'artère en ce point, on peut, en prolongeant l'incision, porter la ligature sur l'origine des artères radiale et cubitale.

Après la ligature de l'artère à sa partie supérieure, la circulation anastomotique se fait comme dans le cas où on lie l'axillaire; mais si la ligature est pratiquée au pli du coude, c'est par l'anastomose des récurrentes radiale et cubitale avec les deux collatérales interne et externe que se rétablit la circulation dans le membre.

§ XII. — Anévrysmes de l'avant-bras et de la main.

On n'a observé sur ces artères que des anévrysmes artériels. Ils occupent le plus souvent le tronc des artères radiale ou cubitale, plus rarement les arcades anastomotiques de la paume de la main, et dans ce dernier cas, c'est l'arcade palmaire superficielle qui est affectée. Ils ne sont presque jamais spontanés. Erichsen (1) en cite cependant deux exemples empruntés à Todd et Arnott. Les anévrysmes traumatiques eux-mêmes sont assez rares et succèdent presque toujours à une plaie. On les a vus cependant survenir dans la paume de la main, à la suite d'efforts faits pour réduire une luxation du pouce, et Pilcher, que cite encore Erichsen,

(1) *Loc. cit.*, p. 553.

en a observé un produit sous l'éminence thénar, par les chocs répétés du manche d'un marteau.

Ces anévrysmes sont toujours peu volumineux. Lorsqu'ils occupent l'avant-bras, ils peuvent gêner les mouvements de la main par la compression qu'ils exercent sur les muscles et sur leurs nerfs. Ils sont souvent très-douloureux, parce qu'ils compriment facilement les nerfs radial ou cubital contre le squelette de l'avant-bras. Ceux de la paume de la main apportent une grande gêne dans les mouvements de cette partie.

La guérison spontanée est extrêmement rare, et, par contre, les hémorrhagies sont assez fréquentes. C'est assez dire que les anévrysmes de l'avant-bras et de la main, malgré leur petit volume, ne doivent jamais être abandonnés à eux-mêmes. Quant au diagnostic, il est presque toujours très-facile; cependant Guattani (1) ouvrit comme un abcès une tumeur de la région hypothénar non pulsatile, mais très-rénitente, d'où le sang sortit avec abondance, et qui était sans doute un anévrysme.

TRAITEMENT. — C'est à ces lésions des petites artères qu'on a pu appliquer avec succès toutes les méthodes de traitement conseillées pour guérir les anévrysmes. Mais si la plupart de ces méthodes ont dans ce cas fourni des résultats satisfaisants, il importe au chirurgien de choisir les plus simples, celles qui font courir au malade le moins de danger possible. C'est pourquoi la *cautérisation*, qui a cependant donné deux succès dans les mains de Girouard (2), et la *galvano-puncture*, qui a permis à Amussat (3) de guérir en deux séances un anévrysme de la cubitale, ne doivent point être préférées à la *compression*. Déjà Tulpius (4) rapporte un cas d'anévrysme entre le pouce et l'index de la main gauche, à la suite d'un coup de couteau, où la compression a été très-utile. Il ne manquait pas de chirurgiens, dit Tulpius, qui voulaient à tout prix traiter cette lésion par le fer rouge, mais le remède eût été pire que le mal. Il guérit cet anévrysme par une compression énergique exercée sur un emplâtre astringent que soutenait une lame de plomb. La *compression digitale indirecte*, si facile à appliquer et qui a si bien réussi à Marjolin, Verneuil, Denucé, etc., est particulièrement indiquée ici. Dans le cas de Verneuil (5), il s'agissait d'un anévrysme traumatique de l'arcade palmaire superficielle; on exerça sur l'humérale, pendant quatre jours, une compression intermittente dont les séances augmentèrent de quatre à dix heures; puis, au bout de ce temps, on fit une compression totale de huit heures du matin à onze heures du soir, et la guérison fut obtenue. Denucé (6) eut à traiter un anévrysme qui avait succédé à une

(1) *De externis aneurysmatibus*. Romæ, 1762, p. 80.

(2) *Revue médico-chirurg.*, avril 1855, p. 215.

(3) *Gazette méd. de Paris*, 1851, p. 467.

(4) *Observationes medicæ*, edit. 5. Lugduni Batavorum, lib. IV, cap. xvii.

(5) *Bulletin de la Société de chirurgie*, 1859, t. IX, p. 319.

(6) *Bulletin de la Société de chirurgie*, 1860, t. X, p. 306.