

tuméfient. Si le malade, épuisé par ces accidents, résiste à cette grave affection, on constate au bout de quelques jours que les parties sont moins douloureuses à la pression, et que le gonflement perd un peu de sa dureté; enfin, bientôt on ne peut méconnaître la fluctuation toujours très-difficile à sentir dès les premiers temps de l'apparition du pus. Lorsque l'os est profondément situé, on conseille avec juste raison, pour constater la présence du pus dans ces abcès profonds, de saisir le membre à pleines mains vers ses extrémités, et d'exercer des pressions alternatives qui font assez aisément percevoir la fluctuation du liquide. Si le malade est, dans ce cas, abandonné à lui-même, la mort arrive le plus souvent par infection purulente; mais si l'on intervient rapidement par de profondes incisions, on peut quelquefois obtenir la guérison. L'incision faite, on constate une dénudation de l'os très-variable d'étendue. C'est tantôt toute la diaphyse qui est nécrosée, lorsque la moëlle est malade en même temps que le périoste, et tantôt la moitié antérieure de l'os seulement.

Il est fort rare qu'après l'ouverture d'un abcès sous-périostique, on obtienne le recollement du périoste à l'os, cependant cela s'est vu quelquefois chez des enfants. Mais souvent le périoste semble se recoller à l'os, et au bout d'un ou deux jours on a la certitude que la guérison ne peut pas se faire par ce procédé. L'abcès sous-périostique ne s'est point recollé, et il s'écoule pendant quelque temps un pus séreux ou granuleux entraînant des débris de périoste et de tissu cellulaire, de petits fragments osseux et même des séquestres plus étendus. Quelquefois, lorsque les accidents aigus se sont dissipés, il reste un ulcère sus-périostal, ou un ulcère osseux avec destruction du périoste et criblure de l'os, etc. Quand la guérison arrive, il se fait toujours au point malade une cicatrice déprimée et adhérente à l'os. La périostite aiguë peut passer à l'état chronique, et alors les dépôts plastiques dont nous avons parlé déjà s'ossifient.

DIAGNOSTIC. — On a pu confondre la périostite aiguë avec l'ostéite, le phlegmon diffus des membres, le rhumatisme musculaire, et certaines névralgies.

L'ostéite a peut-être quelque chose de moins aigu que la périostite, mais les caractères différentiels ne sont point autrement tranchés. La périostite aiguë d'un os long et recouvert de couches musculaires épaisses a été quelquefois prise, soit pour un rhumatisme, soit pour un phlegmon diffus. La douleur qui n'est pas articulaire, l'âge du sujet, la présence d'une tuméfaction plus ou moins circonscrite, sont des conditions peu favorables à l'idée d'un rhumatisme. On songe plutôt alors à un phlegmon diffus. Mais il faut se rappeler que le phlegmon diffus est bien moins fréquent dans la jeunesse que la périostite suraiguë; qu'il succède à une violence en général bien plus grande que celle qui peut donner lieu à la phlegmasie diffuse du périoste; qu'il paraît, peu de temps après l'accident et s'annonce par du gonflement et de la douleur; tandis que la périostite est plus lente à se développer, et que le gonflement n'est perçu

qu'après la douleur; enfin, et surtout, que dans cette dernière maladie les parties superficielles ne sont pas primitivement atteintes, et que le gonflement reste limité à la section du membre malade, tandis que dans le phlegmon diffus la tuméfaction est d'abord superficielle et s'étend bientôt à tout le membre.

PRONOSTIC. — Le pronostic de cette affection est toujours grave. Lorsque la périostite aiguë prend une grande extension, elle menace promptement l'existence, soit par des troubles généraux encore mal connus, soit par la pyohémie et la violence de l'inflammation; mais plus circonscrite, cette maladie entraîne des altérations graves des os et de longues nécroses. Son siège sur certains os, comme ceux du crâne, ajoute à cette gravité. Cependant il faut dire qu'après une périostite très-aiguë qui d'abord menace de détruire la diaphyse d'un os long, on voit quelquefois les lésions osseuses réduites à l'exfoliation d'une mince lamelle de tissu osseux.

TRAITEMENT. — On a conseillé au début du mal d'attaquer avec hardiesse l'élément inflammatoire par les émissions sanguines, le calomel jusqu'à salivation (Graves), les vésicatoires *loco dolenti*, les applications énergiques de teinture d'iode; mais ces conseils ne nous paraissent pas les plus sages, et nous préférons avoir recours à une incision profonde qui aille jusqu'au périoste. Ce débridement, alors même qu'il n'y a point de suppuration, amène avec promptitude la cessation de la douleur et le dégorgeement des parties. Crampton, qui avait bien étudié cette phlegmasie du périoste, pensait aussi que les incisions sont préférables aux émissions sanguines et aux vésicatoires, etc., et c'est à propos de cette lésion qu'il disait: « Il y a peu de maladies où l'art puisse autant et la nature si peu. » Si l'incision faite, il ne s'écoule pas de pus, on peut espérer une guérison prompte; dans le cas contraire, on devra s'attacher à favoriser l'écoulement du pus et à faciliter l'élimination des séquestres. Des injections avec de l'eau légèrement acidulée par l'acide chlorhydrique agissent assez bien dans ce sens, lorsque la surface de l'os est seule exfoliée; mais si l'os est entièrement nécrosé, il faut avoir recours à des opérations chirurgicales. Quand les épiphyses sont décollées, que la suppuration articulaire est abondante et l'épuisement du malade considérable, on doit pratiquer l'amputation du membre.

## § II. — Périostite chronique.

ÉTILOGIE. — On connaît moins bien la périostite chronique que la périostite aiguë. La périostose syphilitique due à l'infiltration du périoste par les produits plastiques de la syphilis durant la période tertiaire n'est pas une véritable périostite chronique, qui peut toutefois être d'origine syphilitique, lorsqu'elle succède à des accidents tertiaires du côté des os. Des violences extérieures, des inflammations de voisinage, peuvent donner lieu à cette maladie. Sous les vieux ulcères, le périoste s'en-



flamme chroniquement. Le scorbut s'accompagne parfois d'hémorragies sous-périostiques qui provoquent le développement d'une périostite chronique. C'est aussi à une phlegmasie lente du périoste qu'il faut attribuer le plus souvent ces stalactites osseuses qu'on observe dans les ostéites chroniques avec ou sans nécrose, dans le cancer des os, etc.

ANATOMIE PATHOLOGIQUE. — L'inflammation du périoste peut être sur un os générale ou partielle; ses tuméfactions sont mal limitées ou circonscrites. Quand on examine alors le périoste, on le trouve épaissi, comme infiltré d'une matière plastique, d'un blanc grisâtre, quelquefois jaune; ses vaisseaux sont plus dilatés qu'à l'état normal, et il se décolle aisément de l'os sous-jacent dont la surface est devenue raboteuse. Cette induration plastique du périoste ne garde pas toujours sa consistance; elle devient plus molle, moins élastique, et lorsqu'on examine les produits de cette transformation, on y trouve une substance puriforme, souvent mêlée à des détritres de tissu cellulaire.

La périostite chronique existe rarement sans une ostéite superficielle; de là la difficulté qu'on éprouve à assigner une origine aux formations

osseuses désignées sous le nom d'*ostéophytes*, et qu'on voit en abondance dans certaines périostites chroniques qu'on a désignées sous les noms de *périostite ossifiante*, *ostéoplastique*. Quelques anatomo-pathologistes prétendent que ces ostéophytes proviennent de la surface de l'os, qu'ils se forment autour des vaisseaux qui sortent des canaux de Havers, et que cette origine explique leur structure fendillée comme le velours et leur adhérence primitive à l'os. Si l'on scie l'os, on trouve en effet à sa surface une couche peu épaisse de substance osseuse nouvelle, qui peut en être séparée par la lame d'un couteau; mais il y a lieu de croire que dans le plus grand nombre de cas l'exsudat est fourni par le périoste. Il se présente d'ailleurs sous deux formes: tantôt il est stratifié, tantôt disposé en aiguilles ou en stalactites; cette dernière forme s'observe surtout là où un tendon s'insère sur le périoste et confond ses fibres avec lui. Des sécrétions périostales en aiguilles ont lieu assez souvent aussi

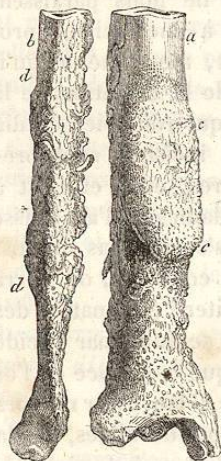


FIG. 132. — Ostéophytes *c, d*, développés sur un tibia *a* et un péroné *b*, à la suite d'une périostite chronique consécutive à un ulcère de la jambe. (Musée Dupuytren.)

autour des luxations non réduites. La périostite ossifiante est surtout fréquente dans la syphilis.

SYMPTOMATOLOGIE. — La périostite chronique s'annonce par une tuméfaction circonscrite, fixe, sans changement de couleur de la peau, un peu douloureuse à la pression et dans quelques mouvements, surtout si des muscles viennent s'insérer à ce niveau. Au bout d'un certain temps, quelquefois assez long, la partie tuméfiée rougit, se ramollit à son centre, et

bientôt il n'est plus possible de douter que du pus existe au milieu de la production morbide.

Les douleurs spontanées que ressentent les individus atteints de périostites chroniques se montrent surtout pendant la nuit. Cette apparition nocturne des douleurs se voit principalement dans les ostéo-périostites syphilitiques, mais elle n'est pas étrangère aux formes rhumatismales de la maladie. On constate encore une augmentation de la chaleur locale, parfois sensible au toucher.

La marche et la terminaison de la périostite chronique sont variables. Ainsi la maladie peut se terminer par résolution et par la résorption des sécrétions périostales encore demi-liquides; dans d'autres cas, la tumeur devient dure par l'ossification du périoste et des produits exsudés. Une terminaison plus fâcheuse est celle par suppuration, car on voit alors la chaleur augmenter dans la partie, la peau rougir, puis s'amincir, et s'ulcérer pour donner passage à un pus grisâtre, floconneux, mêlé de stries sanguines. Deux cas peuvent se présenter alors: tantôt le périoste adhère à la peau, et le pus se vide librement au dehors; tantôt il est séparé de la peau, et le pus fuse dans le tissu cellulaire sous-cutané où il développe un abcès aigu. On doit craindre, après ces abcès, la persistance de la suppuration et la formation d'un ulcère sus-périostal granuleux, qui résiste aux moyens de cicatrisation des ulcères durant trois, quatre et six mois, sans que l'os lui-même se nécrose. La propagation de la phlegmasie à l'os n'est pas rare, et la *carie superficielle* est une conséquence assez commune de la périostite chronique. Enfin, quelquefois la *nécrose superficielle* de l'os se produit, mais après l'élimination du séquestre, les bourgeons charnus sous-jacents se couvrent d'une cicatrice solide.

DIAGNOSTIC. — La périostite chronique ne peut guère être confondue qu'avec l'*ostéite* et certains *rhumatismes musculaires*. Au début, la distinction de l'*ostéite* et de la périostite n'est guère possible, mais plus tard la situation superficielle de la tuméfaction inflammatoire, sa disposition circonscrite, rendent le diagnostic plus facile.

Quant au rhumatisme musculaire, il ne donne pas lieu à ces tuméfactions profondes, immobiles, qu'on voit dans les périostites chroniques. L'erreur cependant a été souvent commise, et j'ai vu récemment un malade traité pour un rhumatisme musculaire des cuisses, alors qu'il s'agissait seulement de deux périostites chroniques, d'origine syphilitique, similairement disposées à la partie inférieure et antérieure des deux fémurs. Quand la périostite chronique a suppuré, on peut confondre cet abcès avec une gomme suppurée.

PRONOSTIC ET TRAITEMENT. — Cette affection étant le plus souvent d'origine syphilitique, il est facile, dans ce cas, d'en obtenir la guérison, même lorsque la suppuration existe. Si la maladie est étrangère à la syphilis, les chances de guérison sont moindres; c'est surtout lorsqu'il existe un ulcère sus-périostal que la cicatrisation ne s'obtient que tardivement. Quand la périostite est liée à la syphilis, c'est au traitement mixte avec le mer-



cure et l'iodure de potassium qu'il faut avoir recours. Le traitement local peut consister, quand il n'y a pas de suppuration, en applications d'emplâtre de Vigo, et si la périostite suppure, en une incision suivie de pansements légèrement excitants. Dans la périostite non syphilitique, on conseillera le repos, les émollients, puis les résolutifs et la compression. Quelques vésicatoires volants appliqués sur le point malade peuvent activer la résolution du mal.

Quand on trouve un de ces ulcères sus-périostaux qui ne s'accompagnent point de nécrose, et cependant résistent à tous les pansements détersifs, il faut recourir à une cautérisation rapide avec un fer chauffé à blanc. On aura soin, aussitôt la cautérisation faite, de projeter sur la partie brûlée de l'eau froide pour empêcher la trop vive propagation de la chaleur à l'os.

## ARTICLE II.

## OSTÉOMYÉLITE.

On désigne sous le nom d'*ostéomyélite*, de *médullite* (Gerdy), l'inflammation du tissu médullaire des os, et surtout l'inflammation de la moelle contenue dans le canal central des os longs. Quelques chirurgiens du siècle dernier ont rapporté des observations qui ont trait à cette maladie. J. L. Petit (1) en parle à propos des *exostoses*, et du Verney (2) à l'article *sur la fracture en long des grands os, qu'on nomme fente*. Mais le premier travail important sur ce sujet est celui que Reynaud a inséré dans les *Archives générales de médecine*, en 1831. Plus récemment cette question a été reprise par Chassaignac et Tharsile Valette, dans deux travaux que nous citons plus bas.

REYNAUD, *De l'inflammation du tissu médullaire des os* (*Archives de médecine*, 1<sup>re</sup> série, 1831, t. XXVI, p. 461). — MORVEN SMITH, *Cases illustrating Practise of Exposing and Perforating the diseased Bones* (*American Journal of Medical Sciences*, 1838, vol. XXIII, traduct. dans *Archives de médecine*, 1839, t. IV, p. 219). — VERNEUIL, *Note sur les cellules du tissu médullaire des os et sur leur état dans l'ostéomyélite* (*Gaz. médicale de Paris*, 1852, n° 26). — CHASSAIGNAC, *Mémoire sur l'ostéomyélite* (*Gaz. médicale*, 1854, n° 33). — *Discussion sur l'ostéomyélite à la Société de chirurgie*, en 1855 (*Bulletin de la Société*, t. VI, p. 284-304). — TH. VALETTE, *Sur l'ostéomyélite après les amputations* (*Gaz. des hôpitaux*, 1855, n° 145; 1856, n° 1). — JULES ROUX, *De l'ostéomyélite et des amputations à la suite des coups de feu* (*Mémoires de l'Académie de médecine*, 1860).

Il n'est guère possible aujourd'hui de tracer une histoire complète de l'ostéomyélite, car si l'anatomie pathologique a été faite avec soin, la connaissance des symptômes n'est point encore assez avancée pour permettre

(1) *Traité des maladies des os*, p. 369.

(2) *Traité des maladies des os*, 1751, t. I, p. 156.

du moins dans un grand nombre de cas, de distinguer sur le vivant l'*ostéomyélite spontanée* de la périostite aiguë. On reconnaît mieux l'*ostéomyélite traumatique*.

ANATOMIE PATHOLOGIQUE. — C'est sur des individus amputés depuis peu de temps, qu'il est surtout possible de bien étudier les lésions de l'ostéomyélite traumatique. On aperçoit à l'extrémité de l'os qui a été scié un prolongement rouge ou grisâtre de consistance assez résistante, et qui s'étale parfois comme un champignon pour recouvrir le bout de l'os. Il s'agit là d'une augmentation toute locale du tissu médullaire et cela ne signifie pas que la moelle soumise à une tension exagérée ait fait hernie de ce côté. Les lésions de l'ostéomyélite sont limitées au bout de l'os. Dans l'autre cas, la phlegmasie remonte plus haut; on constate sur plusieurs points, rarement sur la totalité du tissu médullaire, une injection vasculaire qui s'accompagne d'une coloration rouge du suc de la moelle dans laquelle a même pu se faire une extravasation sanguine. La consistance du tissu a aussi notablement augmenté, et cette solidification de la moelle, causée par des dépôts apoplectiques ou d'autres exsudats, tranche assez nettement sur le reste des parties saines.

Quand la maladie a duré pendant quelques jours, on voit les points rouges dont nous avons parlé perdre leur coloration, et, en s'infiltrant de produits plastiques, devenir peu à peu grisâtres et purulents. Un abcès se forme ainsi au centre de la moelle, qui se trouve décollée par le pus dans une certaine hauteur. On a cru remarquer dans quelques cas une véritable gangrène du tissu médullaire, mais ce dernier fait mérite confirmation, car on a pu prendre pour de la gangrène la suppuration infectée du tissu de la moelle. Ce pus intramédullaire détache peu à peu le bouchon qui ferme l'extrémité sciée de l'os, et se répand au dehors.

Lorsque l'ostéomyélite s'étend à une certaine hauteur au-dessus du point d'amputation, on trouve habituellement le périoste infiltré de sérosité et décollé dans la même étendue. Il est facile de comprendre que dans ce cas la portion d'os limitée entre le périoste décollé et la moelle enflammée soit frappée de mort. On ne trouve pas toujours du pus dans le champignon médullaire des amputés; quelquefois ce bouchon plastique subit une métamorphose rétrograde. Il diminue peu à peu de volume, et s'infiltré de sels calcaires; il ne reste là qu'une masse composée de tissu osseux ou de tissu fibreux qui, dans les cas de guérison, ferme l'extrémité du canal médullaire.

La nécrose de la diaphyse des os longs est encore la conséquence d'une ostéomyélite spontanée, lorsque le tissu médullaire vient à suppuré et qu'il existe en même temps un abcès sous-périostique. Mais l'ostéomyélite suppurée partielle peut bien ne pas s'accompagner de nécrose. On observe alors dans ce cas une forme assez particulière d'abcès: ce sont de petites collections de pus limitées par une membrane pyogénique sans séquestre. Si la maladie existe depuis longtemps, on constate une augmentation périphérique du tissu osseux, et dans quelques cas un