Les **plaies par armes à feu** demanderaient de longs développements. Le médecin doit savoir respecter ces plaies, en pratiquant dès le début une antisepsie de la région et en se gardant d'aller, par des sondages intempestifs, infecter la jointure.

La simple expectation est souvent suffisante pour les plaies de balles dans la pratique civile.

Quant aux plaies par armes à feu en campagne, l'idéal serait de les traiter immédiatement, toutes sans exception, par le débridement et par l'antisepsie. Ce serait la seule façon de se rendre compte des dégâts, de stériliser la plaie et de pouvoir pratiquer, séance tenante, le nécessaire.

AMPUTATIONS

Une amputation d'urgence doit pouvoir être exécutée correctement par n'importe quel médecin.

Nous décrirons les amputations de la cuisse, de la jambe et des doigts.

AMPUTATION DE LA CUISSE

On peut amputer la cuisse à son tiers inférieur entre les condyles ou à sa partie supérieure.

L'amputation au tiers inférieur est la plus fréquente. A ce niveau, on conseille de faire une *circulaire*. C'est la circulaire qui est l'opération la plus simple, celle qu'on préférera dans les cas urgents.

Instruments indispensables. — Un couteau, pinces à griffes, pinces hémostatiques, scie, pince coupe-net, bande d'Esmarch, matériel de sutures et de ligatures.

Solutions antiseptiques :

Eau phéniquée à.....	5 %
Sublimé solution.....	1/1.000

Matériel de pansement. — Ouate, gaze aseptique, bandes, chloroforme.

On aura à sa disposition un bock rempli de solution de sérum artificiel (eau, 1 litre; sel marin, 7 grammes); à l'extrémité du tube, on adaptera une aiguille de manière à pouvoir injecter le liquide dans le tissu cellulaire, en cas

de choc opératoire, d'hémorrhagie, d'accident chloroformique.

La solution de sérum est plus utile à posséder que la machine électrique, que certains s'obstinent à avoir sous la main.

Choix du local. — Chambre claire, propre, non encombrée de tentures. Comme table d'opération, une table de cuisine étroite. A côté, une autre table servira pour les instruments qu'on aura stérilisés. Une troisième table servira pour les cuvettes remplies d'eau chaude bouillie, de sublimé.

Aides. — En cas d'urgence, un aide-médecin suffit. Un autre aide donnera le chloroforme. En cas de besoin, le chirurgien peut commencer le chloroforme et le confier ensuite à une personne étrangère. Un troisième aide maintient le membre à amputer.

Préparation du champ opératoire. — Lavage à l'eau savonneuse chaude, cinq minutes.

Lavage à l'alcool, à l'éther et au sublimé, deux minutes.

Envelopper le tout d'une compresse bouillie (une serviette).

Envelopper le membre à amputer d'une toile cirée et d'une serviette bouillie par dessus.

Position de l'opéré, de l'opérateur, des aides. — L'opéré est placé sur une table, couché sur le dos ; le membre à amputer dépasse le bord de la table. L'opérateur a à sa gauche le moignon, à sa droite la partie de membre destinée à être amputée. Cela revient à dire : pour le membre inférieur droit, se placer en dehors, pour le membre inférieur gauche, entre les deux jambes. L'opérateur se tient debout et s'appuie sur le pied gauche, le droit étant en avant. L'aide est en face.

Opération. — Le membre est élevé à la racine de la cuisse ; on place le tube de caoutchouc pour faire l'hémostase préventive.

Une bande mouillée solide peut faire le même office. Un aide habitué peut faire avantageusement l'hémostase préventive, en comprimant la fémorale.

Déterminez le point de la peau où va porter l'incision. Ce point doit être à un quart de circonférence au-dessous du

point de l'os qui sera scié à 10 centimètres environ de la future section osseuse.

La *section de la peau* se fait avec le couteau à amputation. La pointe est dirigée vers l'opérateur, le talon attaque la face supérieure de la cuisse, contourne la demi-circonférence postérieure, s'arrête en dehors.

Dans une reprise, il réunit par dessus le membre les deux extrémités de l'incision précédente. Un bistouri ordinaire peut faire le même travail, avec moins d'élégance, mais avec tout autant de sécurité.

Disséquer, retrousser une manchette. — La peau coupée, l'opérateur saisit la section cutanée, la sépare avec le bistouri d'avec les tissus sous-jacents et cherche à la retrousser. Il retrousse la peau dans l'étendue qu'il veut conserver. Quand la manchette ne se retrousse pas facilement (œdème, etc.), on peut faire une incision verticale libératrice sur les côtés.

Coupe des muscles. — Au niveau de la base du retroussi, on coupe les muscles jusqu'à l'os, à grands traits, en appuyant, en deux ou trois temps.

Dénudation de l'os. — L'os est à découvert. Avec le pouce et l'index on relève les muscles et l'on dénude l'os plus haut, on le dépouille de son périoste dans l'étendue de 2 centimètres, et on écarte tous les tissus mous avec une compresse.

L'os est scié. — La section est régularisée avec la pince de Liston.

Sans désemparer, on va à la recherche de l'artère et de la veine fémorale. On les trouve en dedans avec les adducteurs et le couturier dont on trouve la coupe. On saisit séparément l'artère et la veine avec deux pinces hémostatiques, et l'on jette une ligature à la soie sur chaque vaisseau.

Élevez alors le membre, comprimez le moignon et faites enlever la bande hémostatique. Attendez deux minutes.

Après cela, cessez la compression pendant que vous irez pincer les vaisseaux qui donnent. Les pinces sont remplacées par des ligatures.

La *suture* se fait au niveau de la peau, superficielle d'ar-

rière en avant, en laissant les angles libres. Dans ces angles, on insinue deux drains debout. La suture profonde peut se faire à travers la masse musculaire en forme de capitons (suture enchevillée).

Pansement sec et immobilisation par un spica de l'aîne.

Je n'ai pas décrit l'opération classique en France, de la coupe et la recoupe des muscles, parce que j'estime que cette manière de faire exige une habitude opératoire telle que la grande pratique peut seule donner.

L'amputation à lambeau est à préférer, quand on opère au milieu de la cuisse, ou plus haut.

Voici comment on peut la pratiquer :

Mêmes préparatifs.

On fait un lambeau antérieur grand et un lambeau postérieur très petit.

Pour amputer le milieu de la cuisse, le lambeau antérieur doit descendre jusqu'au niveau de la rotule. L'artère doit être rejetée en arrière. Le lambeau est dessiné en U. On trace d'abord la branche interne, puis la portion transversale et enfin la branche externe. On ne coupe rien que la peau. Pour tracer le lambeau postérieur, il suffit de passer le couteau sous le membre et d'inciser les téguments postérieurs au-dessous des têtes de l'U en demi-lune. Pour le reste, on fait l'*entaille*, c'est-à-dire on coupe les muscles plus courts que la peau devant l'os, d'abord en dedans, ensuite en bas et en dehors. Il faut beaucoup d'habitude pour faire bien la *transfixion*.

On coupe carrément les muscles postérieurs au niveau de la peau rétractée, profondément jusqu'à l'os.

Après le relèvement des lambeaux, si on s'aperçoit que l'étoffe manque, rien ne s'oppose à ce qu'on décolle les muscles un peu plus haut et qu'on dénude l'os à l'endroit propice.

Le reste comme précédemment.

Procédé d'amputation de la cuisse facile par la section osseuse première (procédé de l'auteur). — Depuis longtemps j'ai été frappé des inconvénients que présente le temps de

la division osseuse avec la scie. Quand on a pu faire l'hémostase préventive, il est à peu près indifférent de passer quelques minutes à scier l'os ; mais la chose devient véritablement dangereuse quand on opère sans hémostase préventive. Si on pince les vaisseaux, les pinces gênent le champ opératoire ; si on ne pince pas les vaisseaux, l'hémorrhagie peut devenir inquiétante. J'ai donc adopté le procédé suivant, qui se rapproche de l'amputation discordante de Chaput.

Je marque l'endroit où l'os doit être divisé et, sur ce point, je fais une incision latérale externe profonde à la cuisse sans aucune hémostas préalable ; je dénude l'os, et *à ciel ouvert*, je l'attaque avec l'ostéotome, comme le montre la figure schématique.

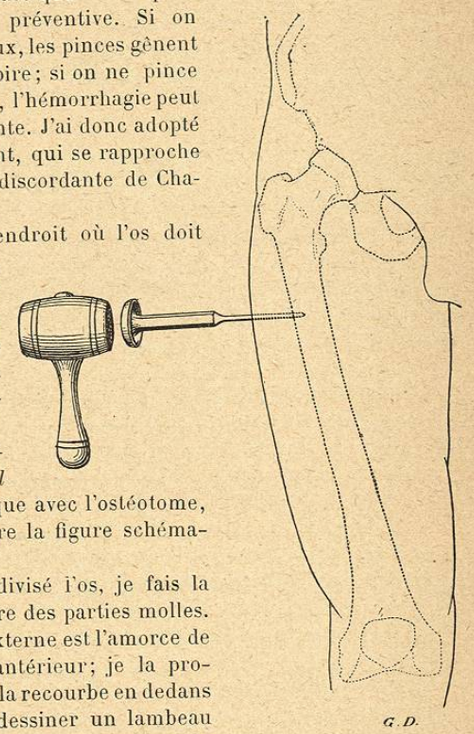

Fig. 17. — Amputation de la cuisse par section osseuse première (système de l'auteur).

Après avoir divisé l'os, je fais la section circulaire des parties molles. Mon incision externe est l'amorce de mon lambeau antérieur ; je la prolonge en bas, je la recourbe en dedans de manière à dessiner un lambeau antérieur. Je réunis en arrière de façon à obtenir un petit lambeau postérieur.

Je coupe ensuite les muscles en avant jusqu'à l'os divisé.

La coupe des muscles postérieurs se fait de la même façon. Il ne reste qu'une portion interne, qui contient l'artère

et la veine. C'est par cette languette que le membre est encore en rapport avec le moignon. Je la saisis entre le pouce et l'index, et je la coupe. Je laisse mes doigts en place, j'inspecte la coupe, et je saisis l'artère et la veine séparément dans deux pinces.

Dès lors l'amputation est terminée. Il reste à parfaire l'hémostase, à parer le moignon, à régulariser la section osseuse avec la pince gouge et à suturer.

On remarquera que l'amputation faite de cette façon est à la portée de tous. Elle n'exige ni hémostase préventive, ni compression, ni plusieurs aides.

Elle est rapide et peut se faire en quelques minutes.

Elle donne des résultats aussi beaux que n'importe quelle méthode.

L'instrumentation est simplifiée. A la place d'une scie, toujours difficile à entretenir en bon état, un ostéotome est suffisant.

Amputation de la jambe. — L'amputation de la jambe peut se faire à n'importe quel niveau.

Quand il s'agit d'un ouvrier et qu'on ne peut faire porter l'amputation près des malléoles en conservant le calcanéum en partie et la peau du talon, il est plus prudent de faire l'amputation de la jambe au lieu dit d'élection, c'est-à-dire à cinq travers de doigts au-dessous de l'articulation du genou. L'amputé appuie alors le genou sur un pilon, qui fournit un solide point d'appui. S'il s'agit d'un homme peu fortuné, l'amputation doit se faire aussi économique que possible, c'est-à-dire on peut amputer la jambe à n'importe quel niveau, pourvu qu'on obtienne un moignon assez solide pour lui faire supporter l'appareil directement.

Le praticien doit savoir amputer une jambe par la méthode la plus simple. Il évitera donc le lambeau externe, qui est conseillé, en France, pour l'amputation au lieu d'élection, car ce procédé nécessite une habitude très grande de l'opération.

La méthode circulaire est le procédé de choix.

Après avoir pris les précautions d'usage, marquez à cinq

doigts au-dessous du genou le point où vous scierez l'os (lieu d'élection). C'est à un rayon au dessous que portera la section osseuse. Pratiquement la demi-circonférence du mollet mesure la distance où portera cette section. Elle sera, d'ailleurs, plus basse en avant qu'en arrière.

Faites une incision circulaire. Libérez la peau, disséquez une manchette antérieure et faites un retroussis de deux travers de doigt. Inutile de retrousser la manchette en arrière.

Divisez les jumeaux en les soulevant avec les doigts, au niveau de la peau rétractée.

Divisez les muscles antéro-externes en les délogeant de leur gaine, après avoir divisé l'aponévrose. Décollez-les.

Divisez ensuite les muscles postérieurs, de manière à mettre à nu la face postérieure du squelette ostéo-fibreux.

Percez le ligament interosseux et éraillez, refoulez la petite boutonnière. Sciez d'abord le tibia, ensuite le péroné.

En somme, pour faire l'amputation de la jambe, il faut se rappeler qu'il existe un groupe de muscles superficiels (les jumeaux). Ils sont en arrière. Ils devront être divisés au niveau de la peau rétractée. Les muscles profonds sont en avant et en dehors et en arrière. Pour diviser les muscles antéro-externes (qui contiennent l'artère tibiale antérieure), il faut les déloger, ouvrir l'aponévrose et les refouler ensuite en haut Quant aux muscles postérieurs et profonds, il est nécessaire de les couper et de poursuivre ensuite leur décollement avec une rugine jusqu'à la section osseuse. Avec la rugine, on peut aussi dénuder le tibia et le péroné, après avoir percé le ligament interosseux d'un coup de bistouri suivi d'un coup de doigt.

Sur la coupe du moignon, on voit les deux os et le ligament interosseux. Au centre de la figure, le muscle jambier postérieur. Devant lui, les vaisseaux tibiaux antérieurs; derrière lui, en dedans, les vaisseaux tibiaux postérieurs; en dehors, les péroniers. Il y a trois artères à lier avant d'enlever la bande d'Esmarch.

C'est la circulaire qui doit être utilisée aussi dans l'amputation de la jambe à la partie inférieure. Après la guérison,

BIBLIOTECA UNIVERSITARIA

il est possible, par une opération complémentaire, de pratiquer le *procédé de Bier* ou celui de *Delbet* et de rendre le moignon capable de supporter le poids du corps.

Toutes les fois qu'il est possible de conserver, dans une amputation, la peau du talon seul ou avec un os du pied ou une portion d'os, cela est préférable. On peut marcher facilement sur ces moignons, formés par une peau résistante, doublée souvent du calcanéum ou de l'astragale. Mais ces opérations appartiennent à la grande chirurgie et ne peuvent être bien exécutées que par ceux qui en ont l'habitude.

Les amputés de cuisse ne marchent jamais sur leur moignon. L'appareil orthopédique qui les soutient prend son point d'appui sur l'ischion.

On ne marche sur un moignon de cuisse que dans la *désarticulation du genou* ou dans l'opération de Gritti.

Les amputés de la jambe, au lieu d'élection, marchent sur leur genou, le moignon est relégué en arrière, avec la jambe fléchie.

Les amputés de la jambe au tiers inférieur peuvent, à la rigueur, marcher sur leur moignon, à condition que ce moignon soit irréprochable, et que la cicatrice ne soit pas douloureuse.

Les amputés du pied, avec conservation de la peau du talon, marchent très bien sur leur moignon avec une simple bottine.

J'ai présenté, à la Société de Médecine du Nord, un enfant ayant subi l'amputation sous-astragalienne. L'enfant était chaussé, et, pour montrer la perfection des fonctions, je me suis amusé à demander aux membres présents, sans leur dire pourquoi je présentais mon malade, quelle lésion traumatique présentait cet enfant. Personne n'a pu deviner qu'il s'agissait d'une amputation, tellement la marche était facile.

La conclusion est qu'il faut toujours préférer une amputation de la jambe à une amputation de la cuisse; une amputation de la jambe au lieu d'élection à une autre, quand il s'agit d'un ouvrier; et une désarticulation du pied à une amputation de la jambe. Tout cela, non pas à cause de la gravité de l'amputation, mais à cause des fonctions. A l'heure

actuelle, on peut, en effet, dire que la gravité opératoire de toutes ces amputations est à peu près égale et bien minime.

Désarticulation d'un doigt. — C'est l'amputation que le praticien aura souvent l'occasion de faire sur le membre supérieur; c'est celle que nous décrirons :

La désarticulation du doigt du milieu est facilitée par ce fait anatomique, que le pli digito-palmaire est situé à 12 ou 15 millimètres plus bas que l'articulation et que la saillie que fait le métacarpien dans la flexion de la main est à 1 centimètre au-dessus de l'articulation. Avec ces deux points de repère, il est facile de tracer l'incision cutanée. Faites une incision en *forme de bague* circulaire, qui occupe le pli digito-palmaire et qui continue ce pli dans la région dorsale. Abaissez sur cette bague une incision verticale qui part de l'éminence osseuse formée par la tête du métacarpien. Cette incision forme deux lambeaux qu'il faut disséquer. L'articulation est mise à découvert et attaquée de gauche à droite.

L'opération commence par l'incision palmaire profonde jusqu'à l'os.

Le tracé cutané en forme de bague se poursuit dans la région dorsale. Dans cette position, on dissèque les lambeaux et on pénètre dans l'articulation, après avoir écarté, en tirant les surfaces articulaires et en tordant le doigt. Pour bien faire l'opération, la main gauche doit *tirer*, *tordre* et *abaisser* successivement le doigt, pendant que le bistouri, manié de la main droite, va inciser le ligament latéral, pénétrer dans l'articulation, ressortir et couper en avant, grâce à l'abaissement, le ligament glénoïdien.