Les **indications opératoires** dans les fractures du coude sont donc les suivantes :

1° L'impossibilité de la contention du fragment inférieur constatée à la radiographie ;

2° Les lésions vasculaires ou nerveuses, qui n'entraînent pas la nécessité de l'amputation, du moins chez l'enfant ;

3° L'ankylose ou la mauvaise consolidation de la fracture (résection ou arthrotomie).

L'ankylose à angle obtus ou droit est toujours justiciable d'une opération chez les sujets jeunes.

Il est bien entendu que des contre-indications opératoires se tirent de l'état général du sujet et de son trop jeune âge.

FRACTURES DES OS DE L'AVANT-BRAS

La fracture des deux os de l'avant-bras, fréquente chez l'enfant (inflexion simple), où elle ne se manifeste que par une simple inflexion, est accompagnée d'un déplacement véritable sur l'adulte.

La difficulté dans le traitement de ces fractures consiste dans la réduction et dans le maintien des fragments, qui ont tendance à se déplacer, à effacer l'espace interosseux et à produire un cal commun, qui empêche les mouvements de pronation et de supination. Dans d'autres cas, le ligament interosseux, déchiré, peut se rétracter ou s'ossifier en partie, nouvelle cause de troubles fonctionnels. Enfin le cal peut manquer, et une pseudarthrose partielle peut en être la conséquence. En somme, le danger réside en entier dans l'impotence fonctionnelle des mouvements de pronation et de supination.

Le mouvement de flexion de l'avant-bras sur le bras peut être compromis dans une autre variété de fractures, qu'il faut connaître. Il s'agit d'une fracture du cubitus avec déplacement; le radius forcé de s'accommoder à la diminution de longueur du cubitus fracturé, se déplace au niveau de sa tête, d'où luxation de la tête du radius en avant, et impossibilité de flexion.

Un autre danger de ces fractures, est dans le traitement trop rigoureux par les appareils, qui peuvent exercer une constriction assez forte pour produire la gangrène. Il faut donc surveiller de près les appareils, et ne jamais placer des appareils circulaires.

Traitement. — Les quatre premiers jours, contentez-vous de mettre le membre dans une gouttière en fil de fer et

laissez tomber le gonflement après avoir tiré sur le membre, réduit la fracture et avoir pratiqué une séance de massage par jour.

Le quatrième jour, mettez un appareil. Le plus simple consiste en deux attelles assez larges pour dépasser l'avant-bras. Ces attelles seront en bois ou en carton. Sur la face antérieure et postérieure de l'avant-bras, mettez quelques compresses graduées ou de la ouate. Matelassez largement l'appareil. Appliquez les attelles et serrez avec deux ou trois courroies. La main sera placée *dans la supination*. Le coude sera *fléchi à angle droit*, le membre tout entier *en pronation*.

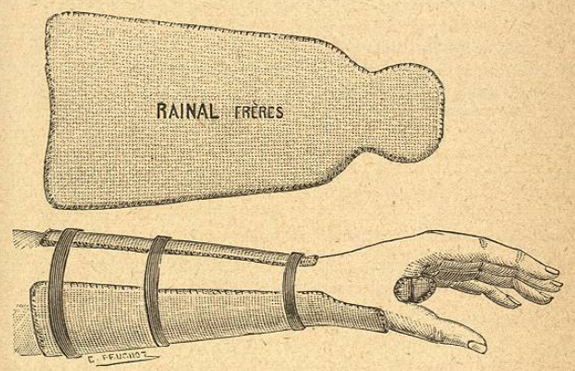

Fig. 35. — Appareil plâtré pour fractures de l'avant-bras.

L'appareil sera visité tous les cinq ou six jours, à moins de douleurs.

Vers le vingtième jour, enlevez l'appareil et faites du massage, si le déplacement n'a plus de tendance à se reproduire.

Le coude et la main seront l'objet de quelques mouvements, dès le huitième ou dixième jour.

Quand il s'agit d'une luxation du radius, il faut endormir le malade et réduire en refoulant la tête radiale pendant

qu'on exerce des tractions sur l'avant-bras, à demi-fléchi, et qu'on applique une *gouttière plâtrée postérieure*, immobilisant le bras à angle aigu. La main sera placée dans la *position moyenne, le pouce en haut*.

FRACTURE DE L'EXTRÉMITÉ INFÉRIEURE DU RADIUS

Fracture classique, caractérisée par la *déformation en dos de fourchette*, l'*élévation de l'apophyse styloïde* du radius, qui arrive sur la même ligne que celle du cubitus, la *corde des radiaux* et la *déviation radiale de la main*. Enfin la *douleur à la pression* est caractéristique.

Le danger le plus grand de cette fracture est dans les *raideurs articulaires*, qui persistent souvent longtemps. Ces raideurs sont le résultat fréquent d'un traitement trop rigoureux.

L'impotence, qui résulte de la non-réduction des fragments, est beaucoup plus rare. C'est pour cela qu'on a pu dire avec raison que cette fracture ne nécessite ni réduction, ni contention, et que le massage est le traitement de choix.

Traitement. — Si la déformation est considérable, il est bon de *réduire*. Pour cela, un aide tire sur le pouce et les doigts de la main fracturée; un autre aide exerce la contre-extension sur le bras, au-dessus du coude fléchi à angle droit; le médecin peut remettre les fragments en place par une pression directe exercée sur les fragments.

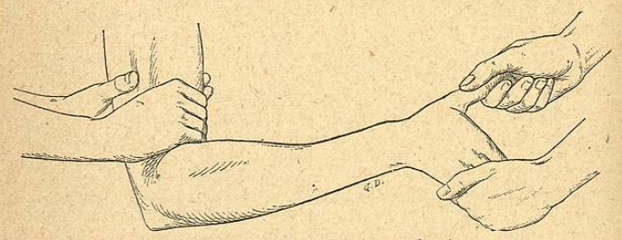

Fig. 36. — Manière de réduire la fracture.

Après avoir réduit, il faut mettre un appareil plâtré en gouttière. L'appareil sera placé sur l'avant-bras, fléchi

sur le bras; la main, fléchie sur le poignet et attirée du côté cubital. En plaçant l'avant-bras sur la cuisse même du malade, on aura la position la plus convenable. L'attelle plâtrée sera faite en tarlatane, épaisse de 12 à 16 doubles. Sa longueur sera mesurée du pli du coude, qu'il faut laisser libre, aux articulations métacarpo-phalangiennes. Sa largeur sera égale à la moitié de la circonférence de l'avant-bras.

Pendant la dessiccation de l'attelle plâtrée, il faut maintenir la réduction et recouvrir le tout d'une bande.

Il ne faut pas immobiliser pendant longtemps. Suivant l'étendue du déplacement ou l'âge du malade, on enlèvera l'appareil au bout de dix ou quinze jours. Vingt jours sont un maximum qu'il ne faut jamais dépasser.

Si la fracture, une fois réduite, n'a pas de tendance à se déplacer ou si le déplacement est très petit, se contenter de l'immobilisation par une attelle dorsale et du massage.

Il est bon de se rappeler qu'il vaut mieux guérir avec un membre difforme, faute d'une réduction suffisante, qu'avec un membre bien redressé et impotent par suite des raideurs articulaires.

FRACTURES DU CORPS DU FÉMUR

Les fractures de la diaphyse fémorale sont divisées en trois variétés selon qu'elles occupent la *partie moyenne de l'os*, la portion *sous-trochantérienne* ou la portion *sus-condylienne*.

La fracture de la partie moyenne est caractérisée par l'angle saillant en avant, la rotation du pied en dehors et le raccourcissement (de 2 à 6 centimètres). Dans les fractures *sus-condylienne* et *sous-trochantérienne*, le fragment supérieur fait saillie en avant.

Le danger de ces fractures est le raccourcissement consécutif. Avec nos appareils à extension continue, on arrive à guérir avec 1 ou 2 centimètres de raccourcissement; néanmoins, il est encore bon de prévenir l'entourage de ce danger.

Le **traitement** consiste dans la réduction et l'extension, pendant qu'un aide fait la contre-extension. Appliquez un appareil. Le plus simple est l'appareil américain, connu aussi sous le nom d'appareil de Tillaux (appareil en dia-

chylon déjà décrit, voyez page 152). La traction doit être de 4 à 6 kilogrammes pour un adulte.

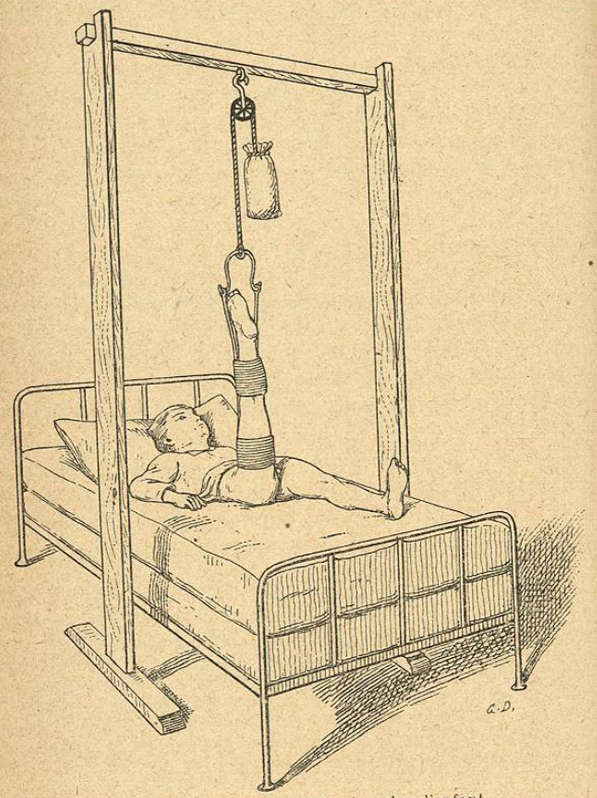

Fig. 37. — Appareil d'extension chez l'enfant.

L'appareil d'Hennequin, qui a été déjà décrit, peut donner d'aussi bons résultats.

La durée de l'immobilisation dans l'appareil sera de trente

à trente-cinq jours chez le jeune homme, vingt à vingt-cinq jours chez l'enfant, cinquante jours chez l'adulte et le vieillard. Deux mois plus tard, on permettra la marche avec béquilles.

FRACTURES DU COL DU FÉMUR

On distingue deux variétés : l'*intra-capsulaire* et l'*extra-capsulaire*. La fracture présente trois grands signes : l'*impotence*, la *rotation du membre en dehors* et le *raccourcissement*.

La fracture intra-capsulaire se voit plus souvent chez le vieillard. Elle ne se consolide pas.

La fracture extra-capsulaire arrive à un âge moins avancé. Elle guérit avec une déformation plus ou moins considérable.

De cette considération de l'âge et du pronostic découle le précepte suivant. Dès que vous aurez diagnostiqué une fracture *intra-capsulaire*, ne faites pas de traitement actif.

Le diagnostic est relativement aisé, du moins dans certains cas.

Il découle de ce fait que la fracture intra-capsulaire n'est pas pénétrante, par conséquent le raccourcissement primitif est peu considérable ; mais, le fragment étant libre, le raccourcissement consécutif est à craindre. Dans cette fracture, la rotation du pied en dehors est facile à corriger.

La fracture extra-capsulaire étant *pénétrante*, le raccourcissement primitif est assez considérable, et le raccourcissement consécutif en général peu prononcé. La *rotation* du pied est très difficile à corriger.

La thérapeutique de ces fractures dépend surtout de l'âge du malade. Il est bien entendu que, sur un vieillard, on ne cherchera pas à guérir la fracture, mais *à sauver la vie*, et il serait désastreux de condamner le blessé au lit ou de le soumettre à l'extension. Dans ce cas, la seule chose à faire est d'ordonner le repos au lit pendant quelques jours et de mettre ensuite un appareil ambulatoire qui permette la marche. — Un appareil analogue à celui de la coxalgie est à conseiller.

Si le malade est plus jeune, on peut, surtout s'il s'agit d'une fracture extra-capsulaire, chercher à corriger la rotation externe par l'extension continue (appareil de Tillaux), ou mettre tout simplement une attelle externe. Encore ici il ne

faut pas prolonger au-delà de trente jours l'immobilisation et avoir recours rapidement au massage et à la marche avec un appareil.

L'*indication opératoire* a été rarement réalisée dans ces fractures et seulement dans les cas de fracture mal consolidée sur un adulte (cas de Lejars, etc.).

FRACTURE DE LA ROTULE

Fracture assez rare, mais très intéressante, parce qu'elle expose à une impotence fonctionnelle persistante et engage fortement la responsabilité du médecin.

Il existe trois grandes méthodes de **traitement** de ces fractures :

1° L'*immobilisation ;* 2° le *massage;* 3° la *suture osseuse.*

L'*immobilisation* est réalisée de la manière suivante : Le membre, dans l'extension, est immobilisé à l'aide d'un appareil plâtré en gouttière embrassant les trois quarts postérieurs de la circonférence du membre ; la hanche est fléchie sur le bassin, de manière à relâcher le triceps. Les fragments sont ensuite rapprochés à l'aide de bandelettes de diachylon, qui s'entrecroisent derrière le creux poplité sur la gouttière plâtrée.

En France, on met assez souvent les griffes de Malgaigne, modifiées par Duplay. — Ces griffes se composent de deux plaques d'acier, terminées à l'une de leurs extrémités par deux crochets recourbés, et d'une mortaise, qui reçoit le tenon d'un manche.

La peau sera désinfectée; le malade endormi. Il s'agit d'une véritable petite opération. Le membre étant immobilisé sur une demie-gouttière plâtrée, on commence par attirer la peau en haut et on enfonce l'une des pièces au niveau du bord supérieur du fragment proximal; on exécute une manœuvre semblable sur l'autre pièce et sur le fragment distal. On rend alors les deux pièces solidaires à l'aide d'une tige de fer en U, qui glisse dans des orifices destinés à cet usage. Il ne reste plus qu'à rapprocher les deux pièces, en

introduisant une longue vis dans les deux orifices munis de pas de vis, que chaque pièce présente sur son milieu.

On fait un pansement antiseptique.

Le membre est maintenu élevé dans un hamac.

Les griffes sont retirées au bout de vingt-cinq à trente jours, et on commence le massage et de légers mouvements. Le malade marche vers le second mois.

Avec la méthode d'immobilisation, on aura soin, dès les premiers jours, de traiter l'épanchement par la compression circulaire, et s'il était trop considérable, par une ponction aseptique.

La *méthode du massage*, qui compte de nombreux partisans, diffère de la précédente en ce sens que le malade fait ses premiers essais de marche dès le septième jour.

Dès le second jour, on commence le massage, répété deux fois par jour. Dans l'intervalle, on immobilise le membre sur une attelle postérieure et l'on rapproche les fragments à l'aide de bandelettes de diachylon.

La marche est possible avec une canne, vers le quinzième jour.

Enfin la *suture osseuse* à ciel ouvert et sous-cutanée est la méthode qui consiste à suturer les deux fragments (L. Championnière, Panas, etc.).

Voici les résultats de ces méthodes (Gilis) :

Immobilisation : résultats bons, 43,75 0/0 ;

Massage : résultats bons, 56 0/0 ;

Suture : résultats bons, 81 0/0; mais, dans 7 0/0, il y a eu *ankylose* ou *mort.*

Cette statistique démontre d'une manière lumineuse la supériorité de la *suture osseuse*, à laquelle il faut avoir recours quand on est bien certain de l'*asepsie* du milieu. Est-ce à dire que la suture soit la méthode à préconiser dans tous les cas? Je ne le pense pas. Pour qu'elle soit inoffensive il faut qu'elle soit bien faite avec une instrumentation correcte et dans un milieu aseptique. En dehors de ces conditions, ayez recours au *massage* aidé de l'*immobilisation*, *faites une ponction aseptique* si l'épanchement est trop abondant; ne prolongez pas l'immobilisation au-delà de trente jours.

Il est bien entendu que les *fractures ouvertes* sont toujours justiciables de la suture.

L'*indication opératoire* peut surgir après la guérison de la fracture, quand le cal, très extensible, et l'atrophie musculaire, compromettent le fonctionnement du membre.

Technique opératoire. — Deux opérations sont conseillées : 1° La suture de la rotule ; 2° le cerclage.

La *suture* est indiquée quand le fragment inférieur est suffisant.

Deux fils d'argent (1 millimètre de diamètre) passent à travers les fragments, obliquant de la face externe à la surface de section près du cartilage. Les fils d'argent restent dans la plaie.

Les ailerons de la rotule sont suturés au catgut.

Pas d'immobilisation. Au bout de dix jours, massage.

Le *cerclage* est applicable, quand le fragment inférieur est très petit ou que la fracture est comminutive.

Le cerclage se fait avec du fil d'argent, qu'on passe à travers le tendon rotulien et le ligament rotulien ; on le serre ensuite pour coapter les fragments, et on le tord au niveau du bord externe de l'os.

FRACTURES DE LA JAMBE

Au point de vue pratique, il existe deux sortes de fractures :

1° L'une ne présente que peu de déplacement ; elle est facile à réduire et à maintenir réduite ;

2° L'autre, fracture spiroïde en V, est caractérisée par une saillie du fragment supérieur, ou un déjettement du pied en dehors, et une grande difficulté de contention.

Dans le premier cas, la réduction est si facile que n'importe quel appareil viendra à bout de la fracture. Ayez soin d'immobiliser, dans une gouttière en fil de fer ou dans un appareil plâtré, dans la bonne position, c'est-à-dire avec le *pied à angle droit*, la *ligne de la crête du tibia* venant tomber au niveau du second espace inter-métatarsien. Ayez aussi soin que l'épine

iliaque antéro-supérieure, le bord *interne de la rotule* et la face *interne du gros orteil* soient sur la même ligne.

Ne prolongez pas au-delà de trente à quarante jours l'immobilisation, et faites du massage pour prévenir les troubles trophiques et l'atrophie musculaire. Pour les mêmes raisons, ne mettez pas d'autre appareil, à moins de retard de consolidation, justiciable de l'appareil silicaté circulaire et faites marcher le malade.

La fracture en V est autrement délicate à soigner.

Voici la manière de faire de certains chirurgiens :

Placer l'appareil dès le début. Réduire dès le premier jour et immobiliser. Pour cela, le chloroforme est souvent nécessaire. Pendant l'anesthésie vous faites pratiquer la contre-extension de la cuisse et l'extension de la jambe pendant que le médecin cherche à adapter les fragments. L'aide qui tire sur le pied doit empaumer de la main gauche le talon, pendant que de la main droite (le pouce sur la plante), il saisit l'avant-pied. Il doit tirer dans l'axe, relever un peu le talon, et reporter le pied en dedans en ayant soin de viser la crête tibiale, dont la ligne doit se prolonger sur le premier espace interosseux. Le rôle de l'aide qui tient le pied est donc capital, et nous conseillons au médecin lui-même de se charger de la correction du pied.

En réalité, on a peu de prise sur la coaptation, et n'importe qui peut empaumer la jambe et chercher à mettre en contact les deux fragments en repoussant surtout la saillie du fragment supérieur.

Si la réduction est obtenue, il faut immobiliser immédiatement dans une gouttière plâtrée allant des orteils jusqu'à la cuisse en prenant le genou. Il est indispensable de prolonger l'anesthésie et la traction en bonne position jusqu'à complète consolidation de l'appareil. A cet égard, il faut bien avouer qu'on est esclave de la qualité du plâtre qu'on emploie. Avec du bon plâtre, quelques minutes suffisent pour la consolidation de l'appareil ; avec du plâtre de qualité moyenne, il faut une demi-heure et quelquefois davantage pour obtenir ce résultat. Or il n'est pas possible de continuer pendant une demi-heure les tractions correctes, et c'est