les meilleurs : une attelle externe attachée avec des bandes ; une bande qui réunit les deux pieds avec les genoux écartés par un coussin, etc. Ces appareils peuvent se porter la nuit, si l'enfant marche pendant la journée. Le repos au lit avec l'aération est encore préférable. Mais, si le genu valgum persiste et s'aggrave à partir de cinq ans, je suis d'avis de le redresser, au moins dans la clientèle pauvre. De même, je redresse les courbures du tibia à partir de huit ou neuf ans, si elles persistent.

Deux méthodes sont en présence : l'*ostéoclasie*, l'*ostéotomie*. L'ostéoclasie est la méthode la plus simple.

*Ostéoclasie.* — Voici le procédé que j'emploie. L'enfant est complètement chloroformé. Toutes les résistances musculaires sont abolies. Cela a une grande importance. L'enfant est alors placé sur une table garnie d'un léger matelas. Le flanc opposé au genou déformé appuie sur la table, le genou étant soulevé et prêt à se poser sur un billot fixé solidement au bout de la table. Ce billot, haut de 10 centimètres, long de 15 centimètres, est taillé en pente douce de haut en bas et d'avant en arrière, de manière à présenter une face supérieure prête à recevoir le membre malade qui, lui-même, est oblique par suite de la position de l'enfant couché sur le flanc.

Le condyle interne du fémur appuie sur le bord du billot; il y est assujetti par la main d'un aide qui, placé à gauche de l'enfant, monte sur un tabouret et, de tout le poids de son corps, appuie avec ses deux mains sur le condyle externe du fémur pour le fixer. L'opérateur se place au bout de la table. Il a devant lui la jambe qui dépasse et qui se dirige en haut et en avant.

Avant de se servir de cette jambe, comme d'un levier, et de la redresser, il étend le genou. L'extension doit être portée au maximum, sous peine d'échouer dans les temps ultérieurs. Dès que l'extension est obtenue, l'opérateur exerce des pesées successives sur le tibia, saisi entre ses mains, et dirige ces pesées autour de l'axe transversal passant par le genou.

En somme, on peut diviser l'opération en quatre temps : Premier temps ; pose du condyle interne au bord du billot; deuxième temps : fixation du condyle par les mains de l'aide; troisième temps : extension de la jambe sur la cuisse ; quatrième temps : abaissement par pesées successives et vigoureuses de la jambe sur le condyle interne. Immédiatement après soigneuse application d'un appareil plâtré. Cet appareil reste en place deux mois.



Quand il s'agit d'un genu varum ou d'une courbure interne du tibia, on prend point d'appui sur le tibia (face externe de la jambe); on procède de la même façon que précédemment, on obtient une fracture et on immobilise pendant trente jours seulement. Procédé de Tillaux modifié par les Italiens. (*Leçons cliniques de chirurgie orthopédique*, par Phocas, 1895, p. 285.)

L'*ostéotomie* est indiquée quand le genu valgum est très prononcé chez un enfant, âgé de plus dix ans, ou quand la courbure siège au niveau du tiers inférieur du tibia.

Voici le *procédé opératoire :* opération avec le ciseau de Mac Ewen le plus petit ou avec un simple ostéotome. Au-dessus du condyle interne, sur la saillie osseuse visible et saillante, on incise au bistouri, on prend contact avec l'os et on substitue au bistouri l'ostéotome qui, mû par quelques coups de marteau d'abord vigoureux, et de plus en plus retenus au fur et à mesure qu'on avance, divise l'os presque complètement.

Si la saillie du fémur n'est pas très manifeste, procédez avec la petite scie de Gigli (Frœlitz). Avec deux incisions latérales, décollez, selon mon procédé, la face postérieure du fémur et conduisez la scie. Sectionnez en toute sécurité l'os d'arrière en avant.

## PIEDS BOTS

Le pied bot est congénital ou acquis.

*Pied bot congénital.* — La variété la plus fréquente et la plus difficile à traiter est le *varus équin.* — La difformité est complexe; le pied est *raccourci* sur son bord interne; il est *enroulé* de telle façon que la face dorsale est convexe et la face plantaire creuse. Enfin, il est *en équinisme.* — Toutes ces déformations sont maintenues par les ligaments rétractés, par les muscles et surtout par une série de subluxations osseuses, qui deviennent d'autant plus difficiles à corriger que l'enfant est plus âgé.

Peu importe de savoir si les déformations osseuses sont primitives ou secondaires. Ce qu'il faut savoir, c'est qu'elles existent même à la naissance. Mais, à cette époque de la vie et encore beaucoup plus tard, les os du pied sont *cartilagineux* en grande partie. Cette notion est capitale. Les manipulations peuvent facilement *modeler* des cartilages tendres, pourvu qu'on procède avec méthode.

Nous allons étudier le traitement sur l'enfant nouveau-né, l'enfant au-dessus de quatre ans, et chez l'adulte.

1° **Enfant nouveau-né.**— Tout le monde est d'accord aujourd'hui pour conseiller: 1° le traitement hâtif du pied bot; 2° pour proscrire les opérations sanglantes à cet âge. — A quel âge devez-vous vous occuper du pied bot? Il est inutile de suivre le conseil de Sayre et de commencer le traitement du pied bot dès la naissance de l'enfant, avant de sortir de la maison de l'accouchée. Il serait même un peu dangereux de procéder ainsi. — Il faut d'abord que l'enfant ait donné quelques signes de vitalité, qu'on soit certain qu'il va se développer. Mais, en attendant on ne restera pas inactif. Il est bon d'indiquer à la nourrice ou à la mère ce qu'il faut faire, de leur apprendre à manipuler plusieurs fois par jour le pied de l'enfant, à l'assouplir, à le préparer au traitement médical.

Apprenez-leur surtout à saisir le pied avec les deux mains et à chercher à allonger le bord interne; à faire aussi un redressement de la plante. C'est le varus qui est difficile à corriger. L'équin, vous en viendrez facilement à bout. J'attache une grande importance à ces massages quotidiens de la mère, massages qui peuvent commencer de très bonne heure et être continués jusqu'à l'âge de trois à quatre mois. — On voit, sous l'influence de ces massages, le pied devenir souple, et le redressement est d'autant facilité. De même, les soins consécutifs seront efficaces, si la mère est au courant du massage qu'il faudra continuer encore pendant longtemps, à la suite de redressement.

La première séance du redressement, faite par le chirurgien sous le chloroforme, aura donc lieu au second ou au



troisième mois; cela dépend de la résistance de l'enfant, de la configuration du pied, etc.

Voici comment il faut procéder :

Donnez le chloroforme avec précaution :

Amenez le pied au bord de la table. Une main le saisit

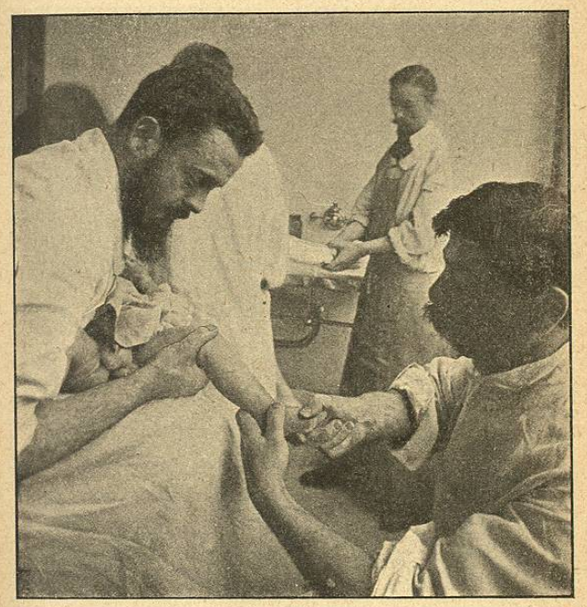

Fig. 51. — Manœuvres pour pied bot. Déroulement du bord interne du pied

au niveau de l'articulation tibio-tarsienne et le fixe comme dans un étau; l'autre main restée disponible empaume la plante, le pouce sous le gros orteil, les doigts sur le dos du pied. Dans un premier temps, cherchez à allonger le bord interne du pied en brisant les ligaments, agissez successivement et avec force d'abord sur l'espace qui va du

tibia au scaphoïde, ensuite sur l'espace qui va du scaphoïde au métatarsien. Quand vous aurez obtenu quelque chose, augmentez le déroulement par pesées successives, dans le sens latéral.

Sans changer la position des mains, appuyez maintenant

Fig. 52. — Déroulement de la plante.

de bas en haut sur le premier métatarsien pour redresser la plante. Concentrez ensuite tous vos efforts dans la direction oblique en cherchant à soulever le bord interne du pied pendant que vous maintenez solidement l'articulation tibio-tarsienne.

En dernier lieu, cherchez à corriger l'équinisme par deux



séries de mouvements, dont les uns se passent dans l'articulation médio-tarsienne, et les autres dans la tibio-tarsienne.

En somme, vous aurez à faire les manœuvres suivantes :

Déroulement du bord interne du pied;

Déroulement de la plante;

Fig. 53. — Mouvements d'abduction.

Redressement du dos du pied trop convexe;

Mouvements d'abduction tels, qu'ils portent le bord interne du pied en haut et le bord externe en bas.

Ces mouvements ne serviront qu'à corriger *le varus*. Pour l'*équinisme*, deux sortes de manœuvres : manœuvres de flexion dans l'articulation médio-tarsienne, le doigt immobi-

lisant l'astragale ; manœuvres de flexion dans l'articulation tibio-tarsienne, la main immobilisant les malléoles.

Tous ces mouvements seront pratiqués dans la même séance, qui doit durer au moins un quart d'heure, vingt minutes, sans précipitation, mais avec un déploiement de force soutenue et prudente, *de la force au bout des doigts*. Qu'on se garde surtout de rien précipiter et qu'on fasse attention à ne pas produire une fracture de la jambe.

Mais l'expérience l'a démontré, ces manœuvres, qui paraissent si barbares, ne sont pas offensives.

Malgré toutes les manœuvres, il restera souvent de la déformation ; qu'on se représente seulement le calcanéum qui, selon l'expression de Farabeuf, dirige son apophyse cuboïdienne en dedans, comme un bateau qui vire, incline sa face externe en bas comme un bateau qui roule, et l'on comprendra la peine qu'on aura à corriger cette déformation.

En somme, tous les efforts doivent se concentrer successivement : à manier les ligaments internes et plantaires, à mobiliser les articulations médio-tarsiennes, à mobiliser l'articulation calcanéo-astragalienne et, en dernier lieu, à mobiliser l'articulation tibio-tarsienne.

La *ténotomie du tendon d'Achille* est-elle utile ?

Oui, si on trouve de la résistance à la correction du varus. Voici sa technique :

Elle sera faite, après toutes ces manœuvres, comme temps complémentaire.

Prendre les précautions d'usage et faire une petite incision à la peau sur le bord interne du tendon ou sur sa face dorsale, découvrir le tendon et le voir, le charger sur une sonde cannelée et le couper. Terminer la section par une pesée brusque en fléchissant le pied. Réunir la peau par un ou deux points de suture. Faire un pansement.

Gardez-vous bien de faire la ténotomie sous-cutanée chez les nouveaux-nés. Elle est difficile et moins efficace que la ténotomie à ciel ouvert. Souvent elle est mal faite et donne beaucoup de sang.

Faut-il mettre un appareil? A la suite des manœuvres, il est bon de mettre un appareil.



L'appareil plâtré n'est pas à conseiller. Il est mal supporté, et il est vite détérioré par l'urine.

Je me contente actuellement de mettre beaucoup d'ouate et de redresser le pied avec une bande et, au besoin, avec une gouttière en zinc, taillée *ad hoc*.

*Traitement consécutif.* — Au bout de huit à dix jours, enlevez l'appareil et commencez à mobiliser et à masser le pied. Deux fois par jour, on doit faire le massage et, dans l'intervalle, on doit s'efforcer de maintenir le pied redressé à l'aide d'un petit appareil en gutta-percha ou simplement en cuir résistant.

Jusqu'à ce que l'enfant soit en état de marcher, il faut continuer ce traitement, en examinant le pied.

S'il persiste de l'équinisme, il ne faudrait pas hésiter à le corriger dans une autre séance sous le chloroforme. J'ai vu assez souvent, à la suite de ce traitement, persister un certain degré d'équinisme, qui devient alors extrêmement difficile à corriger, quand l'enfant commence à marcher.

Il faut d'ailleurs surveiller la marche, faire faire des bottines résistantes avec un contre-fort interne, apprendre à l'enfant à marcher. L'éducation a quelque chose à faire dans le résultat définitif.

2° **L'enfant est âgé de trois à quatre ans**, il marche. Le pied bot a été ou non soigné. La difformité persiste. Ne comptez pas sur les appareils orthopédiques pour le redresser.

Vous pouvez encore essayer une ou deux séances de redressement sous le chloroforme en insistant davantage sur la force déployée. Mais, si la difformité persiste et s'aggrave, vous devez intervenir soit par le *redressement instrumental*, soit par une *opération*.

Le *redressement instrumental* n'est certes pas à dédaigner. Il a donné de beaux succès. Mais il faut savoir manier les machines pour ne pas être nuisible.

L'*opération* consistera à cet âge (quatre, cinq ans) dans la simple *ablation de l'astragale*. Il s'agit d'une opération inoffensive, rapide, et qui donne d'excellents résultats, à condition de la bien faire, de mobiliser le pied, après avoir enlevé l'astragale, et d'obtenir séance tenante l'hypercorrec-

BIBLIOTECA
FAC. DE MED. U.A.N.L.

tion. L'opération de Phelps est, sans doute, une excellente opération ; mais je lui trouve un inconvénient : c'est de créer une large plaie qui demande trop longtemps à se cicatriser.

3° **Le pied bot est invétéré** ; il existe chez l'adolescent ou l'adulte. Peut-on promettre la guérison ?

Je suis persuadé que les pieds bots de l'adulte deviendront de plus en plus rares, au fur et à mesure qu'on apprendra à les soigner pendant l'enfance. Mais ils existeront encore, à cause des formes rebelles au traitement et à cause aussi de l'insouciance des parents.

La chirurgie peut beaucoup sur ces pieds bots. A condition qu'il n'existe pas de contre-indication du côté de l'état général, que l'individu ne soit pas trop âgé, on peut toujours améliorer la situation ou guérir le pied bot à l'aide des *tarsectomies*. A l'heure actuelle, les tarsectomies sont des opérations absolument bénignes. Quel que soit le procédé suivi, ce qu'il faut surtout, c'est obtenir le redressement intégral *séance tenante* et ne pas compter sur les soins consécutifs pour redresser le pied.

## PIEDS BOTS ACQUIS

Parmi les pieds bots acquis, deux variétés méritent surtout d'attirer l'attention, car elles sont très fréquentes. C'est le *pied bot paralytique* et la *tarsalgie des adolescents* ou *pied bot valgus*.

**Pied bot paralytique.** — S'observe avec une grande fréquence chez l'enfant. L'histoire clinique est toujours la même : Un enfant, bien portant jusque-là, au moment de la dentition, est pris brusquement de paralysie avec quelques phénomènes généraux, ou bien on le trouve dans son lit paralysé. Peu à peu la paralysie s'améliore et disparaît ; mais il reste, au bout de quelques jours, un groupe de muscles paralysé. L'enfant recommence à marcher ; mais l'équilibre musculaire du pied est rompu. Le pied bot se constitue. En général, il s'agit d'un pied bot équin. Ce n'est que beaucoup plus tard que le varus vient s'y ajouter en déformant quelquefois les os.



Le pied bot paralytique est donc *primitivement musculaire*, de même que le pied bot congénital est *osseux*.

La déduction thérapeutique est simple à tirer : les opérations sur les tendons doivent être plus fréquemment pratiquées dans le pied bot paralytique.

Autre déduction de la plus haute importance : le pied bot paralytique se constitue peu à peu ; il est donc possible de le prévenir en surveillant la position du pied.

Le pied bot paralytique est constitué. Deux cas peuvent se présenter :

1° Le pied bot est *fixe ;*

2° Le pied bot *est ballant*.

1° **Le pied bot est fixe**, c'est-à-dire qu'il se tient dans une attitude vicieuse toujours la même. Il est le plus souvent équin, rarement talus. Que faut-il faire ? Redresser le pied en modifiant le tendon d'Achille, en l'allongeant, pour corriger l'équinisme, en la raccourcissant pour corriger le talus.

Allonger le tendon, cela peut s'obtenir par la *section* ou par une opération spéciale. La section est la plus usitée.

Elle donne d'excellents résultats orthopédiques. Elle donne moins de résultats au point de vue fonctionnel, à cause de l'atrophie et de la paralysie musculaire ; l'*électricité*, le *massage*, feront le reste.

*Raccourcir le tendon*, cela peut s'obtenir par la *résection* d'une portion de tendon, par son *avancement*. Nous avons nous-mêmes proposé un procédé inspiré par l'avancement capsulaire des ophthalmologistes.

**Le pied bot est ballant,** quand il est soumis aux lois physiques et n'obéit plus à aucun muscle.

Alors la seule opération acceptable est l'*ankylose opératoire*, l'*arthrodèse* qui supprime l'articulation tibio-tarsienne et quelquefois celle du métatarse et fait du pied une sorte de pilon. L'arthrodèse ne doit se pratiquer que dans la paralysie

irrémédiable du pied et sur des sujets ayant dépassé six à huit ans.

Les appareils orthopédiques peuvent d'ailleurs remplacer l'arthrodèse, et ce n'est que dans la classe pauvre qu'on doit proposer l'opération quand l'enfant est jeune.

Il existe des pieds bots paralytiques, qui ont imprimé aux os du pied une telle déformation que l'opération ne peut être qu'osseuse.

C'est à l'*ablation de l'astragale* et aux *tarsectomies* qu'il faut avoir recours.

Enfin certains pieds bots paralytiques ne sont justiciables que du port d'appareils orthopédiques, surtout si la paralysie s'étend à la jambe et à la cuisse. C'est faire œuvre inutile que de redresser un pied sur un individu qui a une paralysie à peu près complète du membre inférieur. Mais c'est encore lui rendre service que de le soutenir avec des appareils et de l'empêcher de se traîner sur les genoux et sur les fesses.

### PIED BOT VALGUS DOULOUREUX

### TARSALGIE DES ADOLESCENTS

Voici l'histoire clinique habituelle de la tarsalgie : Un jeune homme de quinze à dix-huit ans, occupé à un travail qui le tient debout, est pris, le soir, de fatigue et de douleurs dans les pieds. Le repos nocturne calme les douleurs, qui reviennent tous les soirs. Bientôt le repos ne calme plus les douleurs, et le pied devient *plat* et surtout *valgus*. La crête du tibia prolongée, au lieu de tomber au niveau du second espace intermétatarsien, tombe en dedans, sur le gros orteil; au niveau du bord interne du pied, des *saillies osseuses* (astragale, scaphoïde), apparaissent; enfin la pression au niveau de l'articulation de Chopart est douloureuse.

*Traitement préventif.* — Il existe un *traitement préventif* qui se résume ainsi : changer de profession et ne plus rester debout toute la journée. Se reposer pendant quelques jours. Ne jamais porter des pantoufles ou des sabots, mais des bottines haut lacées, plates (talon anglais), et, dans l'intérieur de ces bottines, ajouter une semelle en liège, conformée *en dos d'âne*, plus épaisse en dedans qu'en dehors, pour donner au pied une forme *en varus*.



*Traitement curatif.* — Le valgus est apparent. Les muscles sont contracturés. A présent la marche et la station debout ne feront qu'aggraver la maladie.

Voici le traitement habituellement suivi : endormir le malade au chloroforme. Préparer d'avance le nécessaire pour faire une gouttière plâtrée.

Sous le chloroforme, saisir le pied des deux mains, l'une immobilisant le cou-de-pied, l'autre prenant l'avant-pied, et corriger le valgus; aller plus loin, obtenir l'hypercorrection; obtenir un *varus*. En d'autres termes, mettre le bord interne du pied plus bas que le bord externe, reporter tout le pied en dedans et exagérer la voûte du pied. Il faut, dans cette correction, imiter le *pied varus* et faire les manœuvres inverses de celles qui corrigent ce dernier.

La correction est quelquefois très facile; elle est facilitée par la résolution musculaire. Dans d'autres cas, il faut insister davantage en pressant, avec les deux pouces, sur les saillies osseuses internes (scaphoïde, astragale) et en faisant décrire au pied un mouvement en dedans des articulations médiotarsiennes.

Quand la correction est obtenue, placez l'appareil plâtré en gouttière et continuez le chloroforme jusqu'à ce que le plâtre soit sec.

Condamnez le malade au lit pendant un mois, six semaines.

Après cela, enlevez l'appareil, faites du massage et de l'électrisation des muscles.

Si l'on a suivi à la lettre ce traitement, on aura rarement l'occasion de recourir à une autre intervention. Mais, dans les pieds *valgus invétérés* et résistants, on peut aider la correction par une opération sanglante. Cette opération sera une tarsectomie interne, qui facilite le mouvement en dedans, la correction en varus. Même après la tarsectomie, il faut *obtenir* la réduction et la *maintenir* par un appareil plâtré.

## EXOSTOSE SOUS-UNGUÉALE

Décrite par Dupuytren, l'exostose sous-unguéale s'observe le plus souvent à la dernière phalange du gros orteil, sur son bord interne. De grosseur variable, elle est attachée à l'os. L'ongle est désinséré, épaissi. La tumeur peut s'ulcérer. Elle est souvent douloureuse.

C'est une affection de l'adolescence.

On a pratiqué la cautérisation, l'arrachement, après destruction préalable de l'ongle, l'extirpation au bistouri, l'amputation de la phalangette dans la continuité (Dolbeau).

Voici le procédé que j'emploie : Après les préliminaires d'usage (anesthésie au bromure ou au chlorure d'éthyle, antisepsie), je place une ligature élastique à la base de l'orteil, puis, armé d'un bistouri fort, j'enlève la partie de l'ongle correspondant à la tumeur. L'exostose, mise à nu, est attaquée au bistouri et enlevée dans sa presque totalité. Quelques lamelles persistent encore, je les enlève et j'arrive à l'insertion osseuse (phalangette); je râcle à la curette tranchante le point d'implantation, et, après avoir cautérisé au chlorure de zinc, je mets un pansement iodoformé compressif.

En suivant cette pratique, on évitera souvent, mais pas toujours, les récidives (car cette affection, qui n'a aucun caractère de malignité, est cependant très sujette à récidiver).

## DE L'ORTEIL EN MARTEAU

La difformité s'observe surtout chez les adolescents. Elle siège surtout au niveau du second orteil. La première phalange est étendue sur le métacarpien, la deuxième est fléchie sur la première, et la troisième est étendue sur la seconde. Au niveau de la



coudure, il existe un durillon. La troisième phalange est en forme de massue.

On essaiera d'abord, avec un petit appareil en carton, de maintenir l'orteil réduit. Le diachylon peut rendre des services.

Si la difformité devient gênante, on peut faire l'opération de Terrier. On excise un petit lambeau cutané dorsal correspondant à l'union de la première à la deuxième phalange. On enlève la bourse séreuse ainsi que la portion correspondante du tendon. On résèque ensuite une petite portion des surfaces articulaires, de manière à redresser complètement l'orteil, et on réunit la peau. L'opération, aseptiquement faite, est absolument inoffensive.

---



BIBLIOTECA UNIVERSITARIA