avec cette opération que je ne crois pas devoir insister sur ces faits. Qu'il me suffise de dire que l'ouverture de certains abcès otiques est une des plus belles conquêtes de la chirurgie cérébrale. Moi-même j'ai pu ouvrir de la sorte un abcès temporal sur un enfant de douze ans avec mon confrère le Dr Pruvost (de Carnière). Guidé par l'évolution de la maladie, par la céphalalgie, par la lenteur du pouls, M. Pruvost a établi le diagnostic, et la trépanation, faite au lieu d'élection (d'après Poirier), nous a conduit sur le cerveau, qui ne battait pas. Une ponction est restée sans résultat. Une seconde ponction avec un petit trocart nous a conduit à l'abcès. Avec une pince hémostatique nous l'avons ouvert, et drainé avec un peu de gaze iodoformée. L'enfant a été soulagé, et il a parfaitement guéri, après avoir présenté, au niveau de la cicatrice trop tôt refermée, un nouvel abcès qu'il a fallu rouvrir.

APERÇU GÉNÉRAL SUR LA CHIRURGIE DU CERVEAU

Les progrès réalisés dans la chirurgie cérébrale sont dus : aux perfectionnements de *nos moyens d'investigation* et aux perfectionnements de la *technique opératoire*.

Les *moyens d'investigation* se sont enrichis le jour où on a connu les *localisations cérébrales* et *la topographie crânio-cérébrale*. Dans ces derniers temps, la *radiographie* est venue apporter au diagnostic de certains corps étrangers du cerveau une précision mathématique (Contremoulins). La *technique opératoire* a marché de pair et peut-être même a-t-elle devancé la clinique. Sous le couvert de l'*asepsie*, Doyen a pu réaliser une véritable opération exploratrice du cerveau, analogue à la *laparotomie* exploratrice.

Nous devons dire quelques mots de la *topographie crânio-cérébrale* et de la *technique de Doyen*.

A. **Topographie crânio-cérébrale.** — Les rapports respectifs du cerveau et de la boîte crânienne ont été précisés d'abord

par Broca. A l'heure actuelle, il existe un grand nombre de procédés pour déterminer la situation des centres psychomoteurs par rapport à la boîte crânienne.

La *ligne rolandique* est le point qui doit être recherché. C'est en effet autour de cette ligne que se groupent les centres les mieux connus (membre supérieur et inférieur, face, centre du langage, etc).

Les *points de repère* utilisés sont : le sillon naso-frontal, le lambda, l'inion ou protubérance occipitale externe, l'apophyse orbitaire externe, l'arcade orbitaire, le tubercule rétro-orbitaire, l'arcade zygomatique, le conduit auditif interne, la mastoïde.

Pour déterminer la *ligne rolandique*, il suffit de marquer le point rolandique supérieur et le point rolandique inférieur.

Point rolandique supérieur. — Premier procédé : Commencez par déterminer le *bregma*. La tête du sujet étant droite, menez d'un conduit auditif externe à l'autre une ligne verticale passant sur le sommet de la tête.

Le *bregma* correspond à la partie moyenne de cette ligne. A 5 centimètres en arrière chez la femme, à 5 centimètres et demi chez l'homme est le *point rolandique supérieur*.

Autre *procédé pour déterminer le point rolandique*.

Menez une ligne du *sillon naso-frontal* sur la protubérance occipitale externe (inion); c'est la *ligne sagittale*. Le ruban qui touche les deux extrémités de cette ligne est plié en deux. Il est appliqué de nouveau sur la ligne à partir du sillon naso-frontal. — Marquez le point où il finit; ajoutez 2 centimètres. — C'est *le point rolandique supérieur*.

Autre procédé : A partir du sillon naso-frontal, mesurez sur la ligne sagittale 18 centimètres et demi (Poirier); c'est le point rolandique.

Point rolandique inférieur. — Premier procédé : Cherchez l'angle orbito-fémoral ou apophyse orbitaire externe, tirez une ligne horizontale qui se dirige en arrière; mesurez 7 centimètres sur cette ligne, élevez à son extrémité une ligne verticale longue de 3 centimètres : c'est le point rolandique inférieur.

Variante : Une carte de visite mesure, d'un côté, 7 centi-

mètres et, sur un autre côté, 3 centimètres. Placez le côté long horizontalement sur l'apophyse orbitaire externe, le petit côté indiquera le point rolandique inférieur.

Autre procédé : Du point rolandique supérieur menez une ligne qui coupe le milieu de l'arcade zygomatique, mesurez 9 centimètres, vous aurez la *ligne rolandique*.

Circonvolution de Broca. — A partir de l'angle orbito-temporal on mène une horizontale de 5 centimètres et à son extrémité une perpendiculaire de 2 centimètres : elle aboutit au pied de la circonvolution de Broca.

Points à éviter dans les trépanations : la ligne sagittale sur une longueur de 3 centimètres (sinus longitudinal);

L'inion, sur une longueur de 2 centimètres (pressoir d'Hérophile).

Le *sinus latéral* (partie supérieure et postérieure de la mastoïde et tiers postérieur d'une ligne unissant le tubercule rétro-orbitraire à l'inion).

Nous avons déjà indiqué la position approximative de l'artère méningée.

B. **Technique de la trépanation.** — *Instruments :* Nous décrirons l'instrumentation de Doyen.

Trépanation a lambeau. — *Instrumentation à main.* — Elle comprend : 1° un trépan à cliquet avec perforateur, 2° un porte-fraise de rechange et deux fraises, l'une de 12 millimètres, l'autre de 16 millimètres ; 3° un mensurateur destiné à mesurer l'épaisseur du crâne et à décoller la dure-mère ; 4° une scie à curseur à tranchant rectiligne ; 5° une pince emporte-pièce ; 6° un ciseau spécial arrondi à l'un de ses angles et portant à l'autre une saillie mousse destinée à l'empêcher de pénétrer trop profondément.

Voici maintenant comment on procède : sur le crâne rasé et désinfecté, on délimite le lambeau qu'on veut rabattre et on fait une incision à la peau et au périoste. Cette incision a la forme d'un U. Avec la mèche perforante, on amorce trois

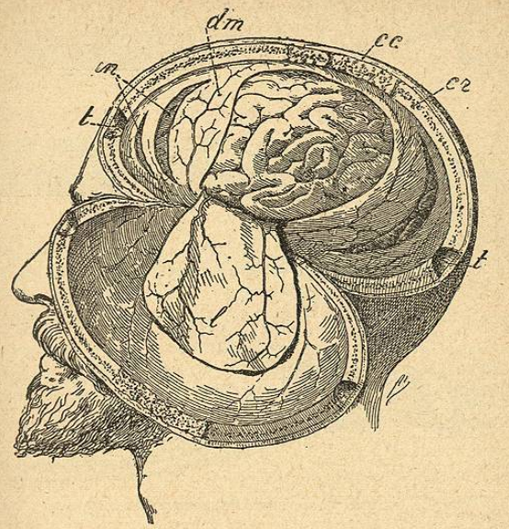

Fig. 54. — Crâniectomie de Doyen.

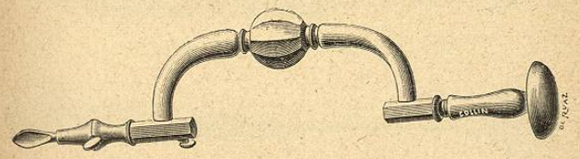

Fig. 55. — Trépan avec perforateur.

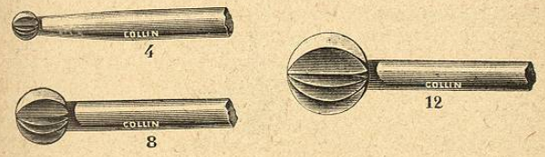

Fig. 56. — Fraises de rechange.

Fig. 57. — Mensurateur.



Fig. 58. — Scie à curseur.

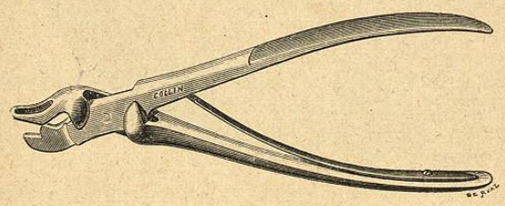

Fig. 59. — Pince emporte-pièce.

Fig. 60. — Ciseau spécial.

Fig. 61. — Maillet.

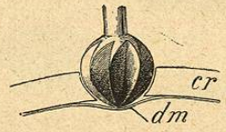

Fig. 62. — Figure montrant comment la fraise repousse la dure-mère.

ou quatre orifices, et on poursuit ensuite les orifices jusqu'à ce que la dure-mère soit mise à nu. On perçoit le moment où l'on perfore la table interne. Chaque trou se fait en quelques secondes.

L'épaisseur du crâne est vérifiée. Le curseur de la scie est réglé et on scie les points intermédiaires jusqu'à la table interne. On achève la section avec la pince emporte-pièce. Il reste la base du lambeau qu'on fissure en donnant deux coups de ciseaux au niveau de cette base. Le lambeau est soulevé à l'aide d'une rugine, saisi avec les doigts et rabattu.

On vérifie la dure-mère et on l'incise, si on a lieu de croire que les lésions sont plus profondes.

Je ne décrirai pas ici l'*instrumentation* mue par l'électricité, qui n'est pas d'usage courant.

Trépanation simple. — Avec les mêmes instruments, on peut faire, à n'importe quel endroit déterminé d'avance sur la boîte crânienne, une trépanation simple. Pour cela, on amorce l'orifice, on le complète avec la fraise et on place à côté de lui un autre orifice. On réunit les deux à l'aide d'une pince-gouge, et on agrandit l'orifice à volonté. Cette manière de procéder est préférable à employer dans les cas traumatiques.

AFFECTIONS CONGÉNITALES

Céphalématome. — Il s'agit d'une affection assez fréquente chez les nouveaux-nés. Il est actuellement démontré que cette bosse sanguine, qui apparaît vingt-quatre ou quarante-huit heures après la naissance, est un hématome traumatique, toujours unilatéral et situé à l'angle postéro-supérieur du pariétal droit. L'hémorrhagie provient d'une fissure osseuse, et sa cause est la compression du crâne contre le promontoire.

Il importe de savoir que cette tumeur sanguine est absolument inoffensive. Gardez-vous donc de la comprimer, de la ponctionner ou de l'ouvrir. Il suffit de la laisser évoluer

spontanément pour la voir disparaître, et préconisez seulement l'asepsie du cuir chevelu par des lavages modérés. La ponction ou même l'incision aseptiquement faites seraient cependant absolument inoffensives.

Encéphalocèle congénitale. — J'ai opéré, comme tout le monde, des encéphalocèles, situées à la région occipitale. Le résultat est souvent mauvais, quand on s'adresse à des enfants très petits.

J'ai vu, d'autre part, des encéphalocèles sur l'adulte.

La conclusion est que l'opération ne me paraît indiquée que dans un nombre de cas très limité.

Hydrocéphalie. — Voici encore une maladie infantile où le médecin n'aura souvent rien à faire.

On a pratiqué des *ponctions*, le *drainage*, des *craniectomies*.

La ponction est la seule méthode rationnelle et qu'on peut employer à l'heure actuelle sans danger immédiat.

Je ponctionne avec l'aspirateur Dieulafoy et la petite aiguille. Après avoir nettoyé le cuir chevelu, on plonge l'aiguille préalablement flambée à côté de la ligne médiane, à un travers de doigt et à travers la fontanelle antérieure, qui est très large.

Il ne faut pas craindre d'enfoncer l'aiguille jusqu'à ce que le liquide coule.

Il est inutile de chloroformer l'enfant.

Après avoir retiré 100 à 200 grammes de liquide, il faut retirer l'aiguille et faire un pansement aseptique et compressif.

La ponction peut être répétée assez souvent (tous les cinq ou six jours).

La ponction donne des améliorations. Les convulsions peuvent diminuer ou disparaître. Je n'ai jamais vu de guérisons. Il ne faut donc pas promettre une guérison.

Il y a lieu de rejeter, quant à présent, tous les autres modes de traitement. Le seul traitement qu'on pourrait essayer, ce serait la ponction rachidienne. La notion des rapports de cause à effet entre l'hydrocéphalie et la syphilis héréditaire commande le traitement spécifique.

Microcéphalie-idiotie. — C'est à Lannelongue que revient l'honneur d'avoir fait rentrer la microcéphalie dans le domaine chirurgical en préconisant contre cette malformation la *craniectomie* (1890).

Depuis dix ans qu'on connaît la crâniectomie, on a beaucoup discuté sur sa valeur, et, il faut bien le dire, les statistiques ne nous ont rien appris sur ses véritables indications.

Il n'est pas douteux que, dans certains cas, la crâniectomie a donné de bons résultats, en ce sens que des enfants complètement idiots, incapables de se tenir, de marcher, de parler, ont pu, à la suite de l'opération, se tenir mieux, marcher, articuler quelques mots, etc. Mais, dans beaucoup d'autres cas, le résultat est déclaré nul.

Il faudrait, selon nous, attendre de cette opération ce qu'elle peut raisonnablement donner. Ne pas promettre monts et merveilles et se contenter d'une *amélioration*.

En jugeant les résultats avec ces espérances modestes, on trouvera dans la crâniectomie une ressource précieuse contre certaines *idioties*, tenant à une véritable microcéphalie avec suture prématurée des os du crâne.

Que risque-t-on, en effet, à préconiser l'opération dans ces cas et avec ces restrictions? La seule considération à faire entrer en ligne de compte est la *gravité opératoire*. Or il est démontré que la crâniectomie faite avec prudence, en s'aidant de l'hémostase préventive avec la bande d'Esmarh et en faisant une trépanation de petite étendue, est une opération sans grande gravité. Ayant pratiqué six de ces opérations, je n'ai eu qu'une mort, qui a résulté de l'abondance de l'hémorrhagie osseuse. La bande d'Esmarh est donc d'une grande utilité.

Comme il s'agit d'enfants, je suis d'avis de procéder par des crâniectomies limitées linéaires ou à lambeaux, mais de petite étendue, quitte à recommencer dans une autre séance une autre brèche, de manière à ne pas aggraver l'acte opératoire.

La *technique opératoire* est celle de la trépanation. Il ne faut jamais faire de crâniectomies au ciseau. Avec la fraise de Doyen et la pince coupante de Lannelongue, on peut faire tous les orifices qu'on veut, sans ébranler le cerveau.