RACHIS

Fractures. — Les fractures du rachis sont des lésions graves, devant lesquelles souvent le médecin reste spectateur désolé. Souvent elles sont mortelles par la paralysie, la cystite et les infections secondaires.

Cependant quelques-unes guérissent tantôt complètement, tantôt en laissant une parésie ou une paralysie persistantes.

Devant une *fracture* du rachis, les premiers soins consistent à transporter le blessé dans son lit avec les précautions nécessaires pour ne pas imprimer des mouvements au rachis. L'aide de plusieurs hommes est nécessaire.

Le traitement proprement dit peut être : 1° l'expectation avec immobilisation; 2° la réduction par l'extension; 3° la laminectomie.

1° *Expectation avec immobilisation.* — C'est le traitement auquel on aura le plus souvent recours.

On placera donc le malade dans une gouttière de Bonnet on surveillera les fonctions urinaires en cathétérisant aseptiquement le malade, si le cathétérisme était reconnu nécessaire; on entretiendra la liberté du ventre, sans abuser des purgatifs; on fera autour du malade de la propreté, et surtout on préviendra par des soins continuels et assidus la production des eschares, et on les pansera si elles sont survenues. Pour cela, on aura un lit entretenu en bon état, et mobile, pour soulever le malade et le placer sur le vase de nuit.

Avec ces soins, on peut attendre les événements.

La paralysie peut guérir ou s'améliorer ; elle peut persister après deux mois. C'est alors qu'il peut être indiqué, devant la paralysie irrémédiable, de poser une *indication opératoire;*

2° Ce sera l'*extension* qui pourra être pratiquée, avec l'appa-

reil de Sayre. Cette extension doit être faite avec prudence et suivie de l'application d'un bandage plâtré. Ce procédé a donné des succès. S'il s'agit d'une lésion de la colonne cervicale, l'extension sera lente et pratiquée à l'aide de poids attachés à une mentonnière.

3° La *laminectomie* est indiquée dans les mêmes circonstances. Malheureusement, jusqu'ici, les résultats de cette opération ne sont pas brillants.

J'ai exposé la manière classique de traiter ces lésions. Il est certain que la radiographie apportera, dans ces cas, une lumière nouvelle, et je ne serais pas étonné de voir adopter une autre thérapeutique plus active, *dès le début* des lésions, quand on saura reconnaître exactement l'étendue et la disposition des fragments. L'extension sous le chloroforme et la laminectomie auront alors des indications plus précises.

Luxations. — Les luxations des deux premières vertèbres sont rares et très graves; le rôle du médecin est bien limité.

Les luxations des cinq dernières vertèbres cervicales sont produites par un traumatisme ou par la contraction musculaire. Elles sont unilatérales ou bilatérales. Elles se font, en général, en avant; la tête est inclinée sur le côté (unilatérales) ou en avant.

Ces luxations sont graves, à cause des troubles médullaires.

On est d'accord, à l'heure actuelle, pour tenter la réduction de ces luxations. Les symptômes les plus graves peuvent disparaître comme par enchantement (Richet) ; mais les cas mortels ne manquent pas.

Deux cas peuvent se présenter : 1° il existe des symptômes médullaires immédiats ; 2° il n'y a pas de symptômes de compression médullaire.

1° *Il existe des symptômes de compression immédiate.* — Le blessé va mourir au bout de quarante-huit heures. On est donc autorisé à intervenir ;

2° *Il n'existe pas de symptômes médullaires immédiats.* — Dans ces cas, je crois plus prudent d'attendre ou de soumettre le blessé à l'extension continue de la tête avec la mentonnière de Sayre.

Si la luxation est ancienne, je pense que le mieux est de s'abstenir.

Pour réduire, on aura recours aux manœuvres décrites par Richet. On fera asseoir le malade à terre, le tronc placé entre les jambes de l'opérateur, qui appuiera un de ses genoux ou les deux sur les épaules du patient, dont la face est tournée en avant. Dans cette position, on a une bien grande force pour élever la tête et lui imprimer les mouvements qu'on désire. On place alors une main sous l'occipital, l'autre étant appliquée en avant sous le menton; on exerce ainsi une extension qui ne doit jamais être portée bien loin. Si alors on a affaire à une luxation en avant, pour dégager les apophyses articulaires inférieures qui ont sauté en avant des supérieures, on doit exagérer un peu le mouvement de flexion, puis reporter lentement et doucement la tête et le cou dans le renversement en arrière.

Dans la luxation unilatérale, après avoir opéré l'extension, il faut incliner la tête du côté opposé à la luxation, puis, après ces deux mouvements, il faut imprimer un mouvement de rotation du côté luxé.

Les *luxations dorsales* ou *lombaires* sont très rares. En général, elles s'accompagnent d'une fracture.

MAL DE POTT

Le mal de Pott est une tuberculose du corps des vertèbres. Il est caractérisé par le trépied symptomatique suivant : *gibbosité*, *abcès*, *paralysie*.

Le plus grand danger du mal de Pott n'est pas la gibbosité, qui est une difformité pure et simple. Le danger est la généralisation *tuberculeuse*, l'*infection* et la *paralysie*.

Thérapeutique. — Jusque dans ces derniers temps, trois méthodes de traitement ont été mises en avant dans la thérapeutique du mal de Pott. L'*immobilisation*, dont la valeur fut reconnue par David et qui a eu, de tout temps, ses partisans. L'*extension continue*, employée déjà par Delpech et que

Volkmann, en Allemagne, Lannelongue, en France, Sayre, en Amérique, ont pris pour base de leurs traitements. Enfin la *réclinaison*, qui dérive du *prone system* de Bampfield et qui a reçu, dans ces derniers temps, des applications dans la confection des appareils de Lorenz, dans la méthode du redressement de Calot.

Ce dernier auteur a conseillé le redressement des gibbosités sous le chloroforme et par la force. L'idée est ancienne. Elle remonte à Hippocrate; mais elle était tombée dans l'oubli quand Chipault et Calot l'ont reprise.

Voyons d'abord les différents procédés pour *immobiliser*, *étendre* et *récliner* la colonne vertébrale.

Le repos au lit purement et simplement peut déjà donner un certain degré d'immobilisation en supprimant le poids du corps. Au Sanatorium de Saint-Pol, nous avons quelquefois usé de l'immobilisation au lit avec une planche glissée sous le matelas et avec un système de liens qui empêchent l'enfant de se lever ou de se mettre sur le côté. C'est une sorte de lit de Lannelongue improvisé.

Un autre appareil, très en usage, est celui de Bonnet. C'est une gouttière qui enveloppe le dos et qui se prolonge de chaque côté sur les membres inférieurs, jusqu'à la cuisse ou jusqu'aux pieds. Convenablement matelassée, cette gouttière jouit encore, en France, d'une grande réputation, très méritée. Tout ce qu'on peut lui reprocher, c'est de coûter cher et d'être difficile à entretenir propre.

Lannelongue, Ménard et nous-même, nous nous servons souvent d'une planche (lit de Lannelongue) de la longueur de l'enfant. Cette planche est rembourée d'un mince matelas recouvert de toile cirée. La planche est pourvue de deux poignées pour être transportable. L'enfant y est couché dans la position horizontale, avec un petit oreiller sous la tête. On l'y fixe à l'aide de deux larges courroies, qui enveloppent le thorax et les membres inférieurs. Un corset, attaché à la planche, peut être aussi utilisé. Les avantages de cette planche sont très grands. Elle permet de soulever l'enfant, de le transporter, de le mettre dans une voiture et de l'exposer au grand air.

Enfin, avec quelques modifications, on pourrait exercer sur cette planche l'extension continue, dans les cas où l'on croirait nécessaire de recourir à cette méthode.

Il suffirait, pour cela, d'ajouter au petit côté supérieur de la planche une poulie sur laquelle se réfléchit la corde qui part de la mentonnière de Glisson, pour supporter les poids.

Le *lit de Phelps* n'est qu'une modification de la planche que nous venons de décrire. Il s'agit encore d'une caisse analogue à la gouttière de Bonnet, mais dont les jambières sont en abduction. L'enfant, fixé à l'aide d'un corset pour le tronc, et de quelques tours de bande pour les membres, est pourvu d'une mentonnière dont les bords s'attachent aux deux angles supérieurs de la caisse. Il suffit de placer l'appareil et le malade qui y est contenu verticalement sur un *chevalet* pour avoir le maximum d'extension, le poids du corps faisant la contre-extension. Une inclinaison moins prononcée donnera une extension moindre. Le malade est transportable.

L'*extension* selon la manière de Volkman se fait au lit du malade, qui, pourvu d'une mentonnière, est couché de manière à avoir la tête plus haut placée que les pieds. De la mentonnière part une corde qui se réfléchit sur une poulie

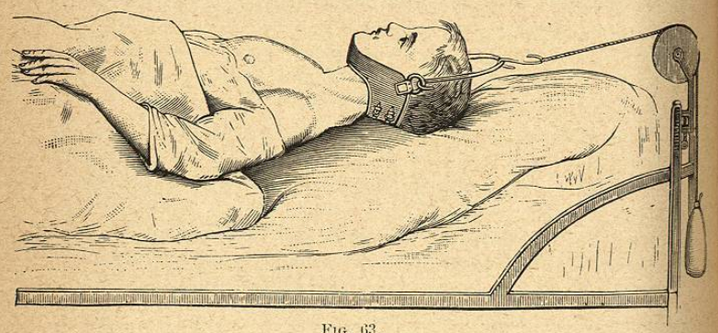

Fig. 63.

fixée à la tête du lit et qui supporte un poids de 2 à 3 kilogrammes. L'appareil ainsi disposé ne permet pas le transport du malade. Or, il faut insister sur ce point : l'immobilisation ou l'extension sont des méthodes défectueuses quand le malade est confiné dans la chambre.

C'est pour les mêmes raisons que je ne recommanderai pas le procédé de *Rauchfuss*, qui consiste dans un hamac fixé aux bords latéraux du lit. La partie dorsale du tronc est soulevée au-dessus du lit, sur lequel reposent seulement la tête et les extrémités inférieures.

Le malade fait ainsi un arc destiné à corriger la difformité.

Enfin le lit *plâtré de Lorenz* est destiné à maintenir l'immobilité dans une situation favorable, car on l'applique pendant que l'enfant est dans l'extension.

L'immobilisation, de quelque façon qu'elle soit obtenue, doit durer au moins un an, souvent deux ans.

Quand il n'existe plus de douleur à la pression, pas d'abcès ni de parésie, on peut permettre à l'enfant de marcher, et c'est alors qu'il faut le munir d'un *corset* protecteur.

Quel appareil doit-on appliquer ?

Au premier abord, on n'a que l'embarras du choix. Dans les catalogues des fabricants d'appareils on en trouve de tous les modèles. Cependant, les plus recommandés sont l'appareil de Taylor, le corset de Sayre et ses dérivés.

L'*appareil de Taylor* consiste dans une ceinture pelvienne qui donne naissance à deux tiges métalliques, soutiens solides de la colonne vertébrale malade et ayant pour but de la redresser et de la maintenir dans la bonne position. Son principal inconvénient est d'être parfois mal supporté et de coûter fort cher. Il faut faire faire cet appareil par un bandagiste.

Le *corset de Sayre* est beaucoup plus commode.

Voici sa technique :

Objets nécessaires. — Pour un enfant, cinq à six bandes de tarlatane roulées dans le plâtre, longues de 5 mètres et larges de 10 centimètres, un tricot sans coutures, véritable maillot qui va depuis les épaules jusqu'au-dessus des parties génitales, de la ouate non préparée, un ou deux petits morceaux de feutre, de l'eau chaude, une éponge. Enfin un appareil de Sayre (trépied-mentonnière).

Les bandes plâtrées, on peut les trouver dans le commerce toutes préparées.

Pose de l'appareil.— L'enfant sera déshabillé. Il revêtira son maillot et sera placé dans la suspension de Sayre. Les pieds ne doivent pas quitter complètement le sol. L'opérateur se place en arrière. Un aide se place en avant. Les soutiens axillaires seront posés ou les bras seront relevés et suspendus à deux autres poulies. Un troisième aide se mettra sur le côté, tiendra la corde et sera prêt à aider l'opérateur, à passer les bandes plâtrées, à mouiller et à égaliser l'appareil avec une éponge. Une bande plâtrée est plongée dans une cuvette remplie d'eau tiède; elle est bonne à appliquer quand sur la surface du liquide il ne se produit plus de bulles. Dès que l'opérateur a pris une bande, l'aide en plonge une seconde dans la cuvette, car il faut le temps de rouler la première pour que la seconde soit imprégnée suffisamment.

L'opérateur, avant de rouler ses bandes, a pris la précaution très importante de garantir les saillies et de ménager une pochette pour l'estomac. Il glissera donc le « diner-plaster », c'est-à-dire une couche d'ouate ou mieux un long mouchoir devant l'estomac sous le maillot. Il protégera la gibbosité à l'aide d'une couche d'ouate. Si la gibbosité était trop aiguë, il faudrait placer autour deux morceaux de feutre, de manière à empêcher la pression du plâtre sur son point culminant. Enfin il traitera de même les saillies des épines iliaques. C'est alors seulement qu'il enroulera les bandes en commençant de bas en haut et en ayant soin de ne pas faire de plis. L'appareil montera en haut jusqu'à l'aisselle (partie moyenne des omoplates), en bas il dépassera les épines iliaques.

Quand le plâtre a presque séché, on retire le « diner-plaster », on fait coucher le malade sur le dos ou sur le ventre, et on le laisse dans cette situation jusqu'à ce que l'appareil soit bien sec. C'est alors qu'il faudra se préoccuper de faire la toilette de l'appareil, le couper sous les aisselles, l'élargir au niveau des épines iliaques, enfin retrousser le maillot qui le dépasse par en bas et le coller contre la face externe.

Telle est la manière classique d'appliquer l'appareil de

Sayre. Mais il n'est pas indispensable d'avoir à sa disposition l'appareil de Sayre pour appliquer le corset. Si l'on veut faire la suspension et qu'on ne possède pas d'appareil de Sayre, on peut le remplacer par une poulie, une corde et la mentonnière de Calot. Voici comment Calot décrit sa mentonnière. Une bande de $1^{m},50$ est repliée sur elle-même et ses deux extrémités nouées. La partie moyenne de l'un des deux chefs de la bande emboîte le menton, la partie moyenne de l'autre embrasse la partie postérieure du crâne à son union avec la nuque. Les deux chefs viennent se rejoindre au-dessus de l'oreille de chaque côté et sont fixés solidement l'un à l'autre en ce point par deux ou trois épingles anglaises. A 20 ou 30 centimètres de ce point d'intersection des extrémités supérieures de ce petit bandage sont placées les rainures latérales de la tringle transversale de l'appareil de suspension. On peut remplacer la tringle par une tige quelconque attachée par sa partie moyenne à une corde qui se réfléchit sur une poulie.

Un aide peut remplacer tout l'appareil de Sayre en tirant la tête, surtout chez les petits enfants.

Enfin, j'ai l'habitude d'appliquer l'appareil, l'enfant étant maintenu par deux aides dont l'un fait l'extension sur la tête et l'autre au niveau du bassin. Dans cette position, on utilise non seulement l'extension, mais encore un certain degré de réclinaison.

Le corset plâtré a été remplacé par les corsets *silicatés*, en *feutre*, en *bois*, en *cuir*.

Tous ces appareils, pour être construits, nécessitent un moulage de plâtre sur le positif duquel on peut à loisir confectionner l'appareil définitif. Calot a perfectionné incontestablement la confection de l'appareil plâtré ; c'est même tout ce qui reste de sa méthode. Au lieu d'arrêter le corset au niveau des aisselles, il fait remonter le plâtre et prend la tête. Il découpe ensuite l'appareil jusqu'au niveau du diamètre occipito-mentonnier. Il place les bandes sur des couches d'ouate, serre assez fortement et fait ensuite des fenêtres pour permettre le libre jeu de la respiration et de la digestion.

Il faut une certaine habitude pour bien faire un appareil de Calot.

Quoi qu'il en soit, l'appareil de Calot est un perfectionne-

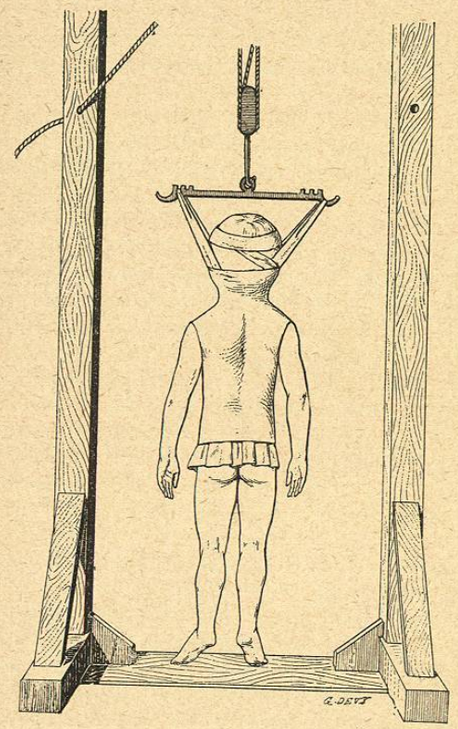

Fig. 64. — Appareil plâtré de Calot.

ment de la *méthode de Sayre*, qui utilise l'extension et la confection du corset sous l'extension. Cette méthode a donné quelquefois des résultats remarquables. Des parésies peu prononcées se sont améliorées. Les douleurs se calment. Il

faut donc savoir que les résultats immédiats de la méthode de Sayre sont en général excellents.

Il n'en est pas de même des résultats consécutifs.

On n'enferme pas impunément un enfant dans un plâtré pendant trois, quatre mois, sans occasionner de la malpropreté, sans contusionner les parties.

Bientôt ou l'appareil est serré, il gêne et excorie la peau, ou se relâche et ne maintient plus la gibbosité, et c'est une véritable utopie de vouloir immobiliser la colonne vertébrale à l'aide du corset purement et simplement.

Quand on a obtenu de bons résultats consécutifs du corset, c'est qu'on a soumis le malade à l'immobilité. Quand on a permis la marche, le corset n'a jamais pu empêcher l'aggravation de la gibbosité, et souvent la production des eschares. C'est dire qu'il ne faut pas demander au corset l'impossible. Il faut lui demander simplement un rôle de protection. Cependant, dans la clientèle pauvre, on peut être autorisé à employer le corset dès le début, quand on sait que l'immobilisation ne se réalisera pas autrement.

Une dernière méthode de traitement est celle de Calot, qui a préconisé le redressement des gibbosités sous le chloroforme. La méthode primitive était originale : elle consistait à redresser la gibbosité par un grand déploiement de force sous le chloroforme et d'enfermer le tronc dans un grand appareil plâtré. Pour arriver à la réduction et pour diminuer la bosse, Calot pratique la résection des apophyses épineuses.

Tout cela se faisait pendant que plusieurs aides tiraient l'enfant dans la position horizontale.

Cette méthode primitive a eu plus de retentissement que de succès. Elle est actuellement abandonnée.

Calot l'a modifiée si bien qu'il arrive actuellement à faire la méthode de Sayre avec les deux modifications suivantes : à savoir que son appareil prend le cou et la tête, et que parfois il donne le chloroforme, pendant que l'enfant est suspendu par la tête.

En ce qui me concerne, j'estime que l'administration du chloroforme, dans la construction d'un appareil plâtré pour mal de Pott, peut trouver ses indications. Il existe des défor-