MALADIES DE LA BOUCHE. — LÈVRES

LE BEC-DE-LIÈVRE. — DIVISION DES LÈVRES

Le bec-de-lièvre est une difformité congénitale qui se traduit par une fissure de la lèvre supérieure.

Le bec-de-lièvre est *simple* ou *compliqué*.

Il est simple, quand l'opération nécessaire ne doit intéresser que les parties molles.

Il est compliqué, au point de vue opératoire, quand la réparation exige une opération osseuse.

Depuis la simple encoche unilatérale de la lèvre jusqu'à la gueule-de-loup avec division des os et du voile du palais, on observe tous les intermédiaires.

Voici quelques variétés :

Le **bec-de-lièvre unilatéral simple**, qui n'intéresse que la la lèvre supérieure souvent à gauche.

Il ne va pas jusqu'aux narines, et le bord alvéolaire est intact. Cette variété, la plus commune, est justiciable d'une opération hâtive.

Il est inutile d'attendre que l'enfant atteigne trois ou quatre ans pour opérer.

Il suffit qu'il ait donné quelques preuves de vitalité. On le pèsera et, s'il augmente de poids, on peut l'opérer.

L'opération hâtive est d'ailleurs réclamée par la famille, qui est désolée d'avoir un enfant mal formé.

L'opération sera menée de la manière suivante :

Endormez l'enfant à l'aide de quelques gouttes de chloroforme, faites-le coucher avec la tête renversée en arrière et solidement maintenue par un aide.

Placez-vous assis devant la tête ainsi exposée et, après avoir nettoyé la bouche, les narines et savonné les lèvres, exécutez les temps suivants :

1° Débridement des deux lèvres à l'aide du bistouri ou des ciseaux. Il faut avoir soin de détacher la lèvre de la narine (du côté de la muqueuse).

Tamponnez soigneusement. Arrêtez le sang.

2° Avivement des deux bords de la fissure.

Taillez un lambeau du côté externe et avivez le côté interne. L'avivement ainsi que la taille du lambeau seront faits au bistouri ;

3° L'artère coronaire donne du sang ; faites comprimer par un aide la lèvre et passez rapidement à la suture.

Une aiguille courbe pique la lèvre à 1 centimètre en dehors sur la peau, la traverse sur sa face avivée près de la muqueuse, repasse sur la face avivée de la fissure opposée et ressort sur la peau, à 1 centimètre de la plaie ; deux ou trois points suffisent.

Un point attache le bord rentrant avec le bord saillant.

Un ou deux autres points à la soie fine assujettissent le lambeau.

Les points de suture peuvent être faits au crin de Florence, au fil d'argent ou à la soie.

Les points complémentaires sont faits à la soie.

Le pansement consistera en une bande de gaze attachée avec du collodion iodoformé.

Toute la difficulté de l'opération consiste dans la reconstitution du bord libre de la lèvre.

Il faut avouer que souvent l'opération laisse à désirer de ce côté, malgré tous les soins qu'on met à bien tailler le lambeau et à faire la suture.

Aussi je ne serais pas éloigné de conseiller que, chez les enfants très jeunes, l'on se contente de réunir simplement la lèvre divisée sans se préoccuper du bord libre, en remettant à une époque ultérieure la reconstitution exacte du bord libre. De cette façon, on atténue la difformité, on la rend moins hideuse, et on permet à l'enfant de sucer et de respirer convenablement.

Je conseille donc l'opération d'urgence que voici :

Sous le chloroforme, saisissez un bord de la fissure entre le pouce et l'index et, avec des ciseaux bien tranchants, ébarbez largement son bord muqueux.

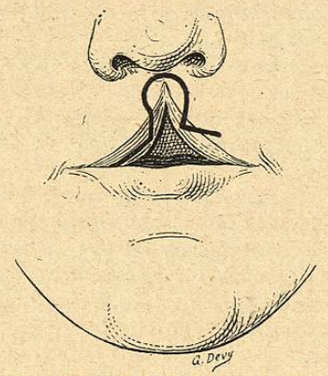

Fig. 70. — Procédé de Mirault tracé de l'incision.

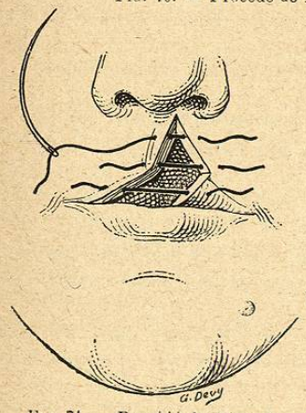

Fig. 71. — Procédé de Mirault.

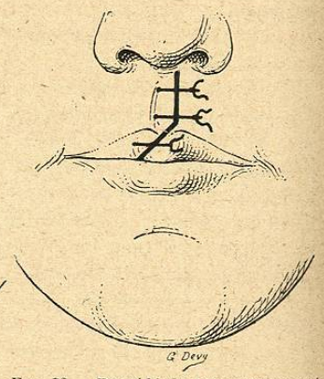

Fig. 72. —Procédé de Mirault terminé.

Faites autant du côté opposé. Enfin mobilisez les deux bords d'avec la narine par un coup de ciseau donné de

chaque côté. Attirez ensuite les deux lèvres de la division et réunissez, à l'aide de deux ou trois points de suture, qui traversent la lèvre de part en part, de manière à bien mettre en contact les deux bords avivés. Il restera une encoche labiale, facile à réparer plus tard.

Cette opération simplifie considérablement le rôle du médecin et permet de faire une intervention utile et proportionnée à la résistance du nouveau-né. Au point de vue des formes, elle permet, par une opération complémentaire, de donner au bord labial sa conformation normale. Elle transforme un bec-de-lièvre complet en une simple encoche labiale.

L'**encoche labiale** est, en effet, une difformité qui s'observe de temps en temps à l'état de pureté.

Pour la guérir et rétablir les formes de la lèvre, il suffit d'une petite opération, qui consiste à allonger la lèvre par une incision transversale faite au-dessus de la fissure, incision qui, par la réunion, devient ovalaire et allonge la lèvre.

Pouvoir transformer un bec-de-lièvre unilatéral en une encoche qu'on guérit si facilement, n'est-ce pas éviter toutes les complications d'une opération qui, faite sur des enfants jeunes, offre une certaine difficulté et beaucoup d'aléas ?

Le **bec-de-lièvre bilatéral**, sans saillie de l'os inter-maxillaire comporte les mêmes indications. Il doit être traité de bonne heure, pourvu que l'enfant soit résistant. — Ici deux cas peuvent se présenter. La sous-cloison existe ou elle fait défaut.

Si la *sous-cloison existe*, il faut intercaler le tubercule médian cutané entre les deux bords de la fissure et l'utiliser pour la confection de la lèvre. — Je conseille encore ici de négliger le bord de la lèvre et de laisser persister une encoche, en faisant tout simplement l'avivement et la suture avec la mobilisation des bords de la fissure.

De cette façon on donne figure humaine à l'enfant, et l'on attend jusqu'à l'âge de un ou deux ans pour réparer l'encoche.

Le *bec-de-lièvre bilatéral, compliqué d'un tubercule médian osseux*, nécessite une opération osseuse. Quoiqu'on fasse ici, le résultat n'est jamais brillant. Je pense, avec Piéchaud,

qu'il est préférable de réséquer le tubercule médian sous le périoste et de transformer le bec-de-lièvre compliqué en bec-de-lièvre simple, de le faire rentrer, en un mot, dans la catégorie du précédent.

Enfin le bec-de-lièvre uni ou bilatéral compliqué de division palatine n'offre aucune particularité au point de vue des indications opératoires. La division palatine doit être négligée jusqu'à l'âge de six ou sept ans.

J'ai conseillé la position de Rose dans l'opération du bec-de-lièvre. Depuis ma communication un grand nombre de chirurgiens ont adopté cette position, qui permet de chloroformer l'enfant sans crainte de le voir avaler du sang.

Je ne saurais trop conseiller d'éviter les débridements avec le thermo-cautère. Avec les ciseaux, on peut toujours mobiliser la lèvre sans aucun danger, si on a de la patience et si on fait de la compression.

Les hémorrhagies primitives proviennent toujours de la labiale. C'est donc la suture qu'il faut soigner de manière à la faire hémostatique.

L'asepsie permet d'éviter presque toujours les infections secondaires et les hémorrhagies secondaires.

Malgré tout, l'opération du bec-de-lièvre donne encore actuellement une certaine mortalité.

Dans la thèse du Dr D'Hour, on trouve 22 observations prises dans mon service. Les becs-de-lièvre simples opérés entre un jour et quatre mois, au nombre de 10, ont donné une mort, le quatrième jour, de cause inconnue (soit 10 0/0 de mortalité).

Les becs-de-lièvre compliqués, au nombre de 12, opérés entre le quinzième jour et quatre mois, ont donné 2 morts, soit 18 0/0 de mortalité. On trouve une mort par hémorrhagie et une autre par cholérine.

En réalité, il n'y a qu'une mort due à l'opération.

On ne sera donc pas loin de la vérité en disant que la mortalité de l'opération est de 5 à 10 0/0.

ÉPITHÉLIOME DES LÈVRES

Le traitement de l'épithéliome des lèvres est exclusivement chirurgical. J'ajouterai que l'excision de ce cancer est couronnée souvent de succès, et de succès durable.

L'opération, comme dans tous les cancers, doit être hâtive; mais il ne faut pas refuser l'opération, même quand le cas paraît ancien ou grave.

L'épithéliome siège, en général, à la lèvre inférieure. Pour l'enlever, lorsqu'il n'est pas très étendu, il suffit de deux coups de ciseaux qui circonscrivent la tumeur et qui se réunissent en bas en forme de V.

On doit avoir soin de dépasser largement le néoplasme et de couper à 1 centimètre en dehors de toute partie suspecte. Jamais la préoccupation de la réunion ne doit entrer en ligne de compte, au moment de l'excision. Excisez donc largement en plein tissu sain sans autre préoccupation que celle de dépasser largement les limites du mal.

Les deux plaies saignent abondamment (artères coronaires). Ne vous inquiétez pas de cette hémorrhagie, qui sera facilement arrêtée par la *suture*. Préparez donc d'avance vos aiguilles avec du fort crin de Florence ou de la forte soie, et réunissez les plaies sans crainte de les tirailler; les lèvres se prêtent merveilleusement à ces tiraillements. Pour modérer l'hémorrhagie, on peut faire de l'*hémostase préventive* en mettant de chaque côté une pince, ou en saisissant la lèvre entre deux doigts. (La figure montre l'excision avec hémostase.)

La réunion doit se faire comme dans le bec-de-lièvre, c'est-à-dire par une suture qui entre dans la peau à 1 centimètre en dehors de la plaie et qui ressort dans la plaie à l'union de la muqueuse et de la peau; elle repasse ensuite sur les deux points correspondants de la plaie opposée. Deux ou trois points sont suffisants pour faire l'hémostase et la suture.

Quand il existe des ganglions médians (sous-mentaux), on prolonge la pointe du V en bas, et on les enlève. Quand les ganglions sont sous-maxillaires, il faut les aborder par une incision spéciale sous la branche de la mâchoire.

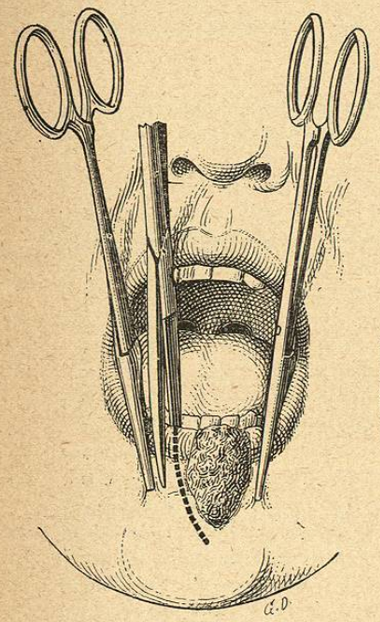

Fig. 73. — Excision de l'épithéliome avec hémostase préventive.

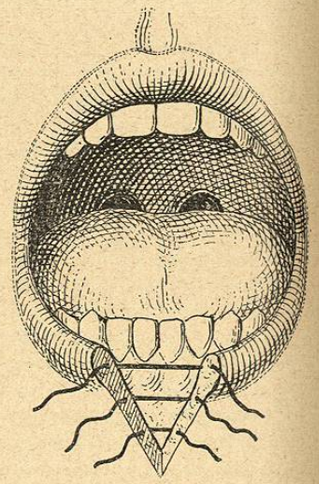

Fig. 74. — Sutures.

Il est préférable de commencer alors l'opération par le temps le plus difficile, c'est-à-dire par l'ablation des ganglions.

Il est rare que l'excision en V ne soit pas suffisante pour l'extirpation de l'épithéliome et la réfection de la lèvre.

Dans un cas où la lèvre était prise dans sa totalité, j'ai eu recours au procédé de *Syme-Buchanam*, et je pense que,

dans tous les cas où, après avoir tracé son V, on n'arrive plus à réunir, on pourrait avoir recours à ce procédé. Il consiste à prolonger les deux branches du V pour former un X. De l'extrémité inférieure de chaque prolongement, on mène deux parallèles aux branches proprement dites du V. Il en résulte deux lambeaux obliques, adossés en un point de l'extrémité interne. Il faut les relever après les avoir mobilisés, et les réunir sur la ligne médiane.

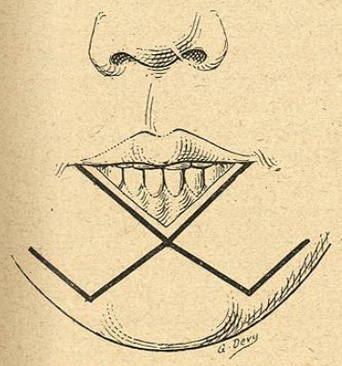

Fig. 75. — Procédé de Syme-Buchanam.

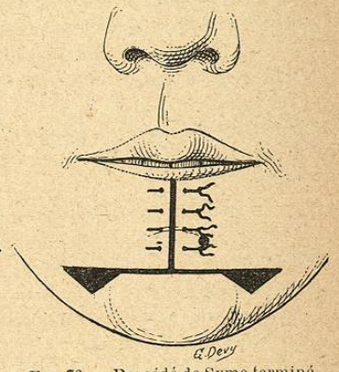

Fig. 76. — Procédé de Syme terminé.

Ce procédé réussit très bien.

Les cancers de la commissure ne nécessitent pas, en général, une autoplastie, et la simple réunion suffit. Le résultat immédiat n'est pas toujours excellent; mais peu à peu les choses reviennent dans un meilleur état.

Quand, au bout de quelque temps, on s'aperçoit d'une récidive de l'épithéliome, il faut réopérer.

Les survies, même après une ou deux opérations, sont considérables.

L'âge avancé du malade ne contre-indique pas une opération.

Nous préconisons la suture immédiate des lèvres, parce que cette manière de procéder est plus conforme aux préceptes

de la chirurgie moderne, et parce que la suture est le meilleur procédé d'hémostase dans cette région.

Mais, autrefois, on laissait les choses en place et on attendait de la cicatrisation secondaire la réparation de la perte de substance. Verneuil a même voulu ériger cette manière de procéder en méthode générale. Il n'est pas permis d'ignorer ces faits, pour pouvoir s'y conformer, le cas échéant.

Comme *mesure d'exception*, nous admettons volontiers qu'on laisse la plaie ouverte, et nous attachons à la réparation une importance tout à fait secondaire. La grosse question, celle qui prime tout, est l'excision large. La réparation peut être remise, si elle n'est pas possible sans grands délabrements, ou si le chirurgien n'est pas très au courant des méthodes spéciales.

Il faut alors avoir soin de faire des pansements aseptiques et de les renouveler souvent, tout en surveillant l'alimentation.

Une précaution indispensable au succès thérapeutique est d'explorer les ganglions sus-hyoïdiens médians et latéraux, et de les enlever toute les fois qu'on les trouve suspects.

La mortalité de ces opérations est de 6 à 7 p. 100 et la récidive arrive 30 fois environ p. 100 d'après la statistique de Fricke (124 opérations).

Dans ces derniers temps Czerny et Trunecex (de Prague) ont préconisé le traitement des épithéliomes cutanés par les badigeonnages à l'acide arsénieux dissous dans l'alcool. Le même traitement peut être appliqué avec succès contre l'épithéliome des muqueuses.

Les solutions dont se servent les auteurs sont les suivantes :

Acide arsénieux pulvérisé, 1 gramme.
Alcool éthylique } āā 75 gram. (solution faible).
Eau distillée } ou āā 40 gram. (solution forte).

On badigeonne la surface du cancer d'abord avec la solution faible et au bout de quelques jours avec la solution forte.

ULCÉRATIONS ET TUMEURS DE LA LANGUE

Toute la question gravite ici autour du cancer. A part les tumeurs bénignes de la langue (lipomes, fibromes), certaines tumeurs érectiles, variétés rares et facilement reconnaissables à leur limitation et à leur encapsulement (fibromes), c'est au cancer de la langue qu'il faut penser, quand il s'agit d'un homme d'un certain âge.

Il est de la plus haute importance de reconnaître le cancer dès le début, car le traitement chirurgical, le seul dont l'affection est justiciable, est d'autant plus facile et plus sûr que le mal est plus récent.

Devant une ulcération ou une tumeur de la langue, vous devez donc penser à une *ulcération dentaire*, à la *syphilis*, au *cancer*, ou même à la *tuberculose*.

Faites arracher la dent qui paraît irriter la langue ; si la tumeur persiste et que vous hésitiez entre la syphilis et le cancer, donnez le traitement antisyphilitique. Ordonnez les frictions mercurielles et l'iodure de potassium à la dose de 2, 3, 4 grammes par jour, pendant dix à quinze jours. Si, au bout de ce temps, l'affection ne s'est pas améliorée, le cancer est en cause. A plus forte raison, établissez le diagnostic du cancer, si le traitement antisyphilitique paraît aggraver les lésions.

La question de la *tuberculose* est parfois plus difficile à résoudre. Mais, dans le doute, il est préférable de faire une opération pour une affection tuberculeuse que de laisser évoluer un cancer au début.

En un mot, devant une ulcération linguale incertaine, dont les signes ne sont pas suffisants pour faire porter un diagnostic précis, éliminez l'*ulcération dentaire*, qui s'améliore et disparaît avec la disparition de la cause (dent, chicot) ; éliminez l'*ulcération syphilitique*, qui sera rapidement influencée par le traitement spécifique et, si l'ulcération persiste, posez l'*indication opératoire urgente*.

Le cancer de la langue est-il donc curable ?

On peut répondre sans hésitation par l'affirmative.

Quand on a pu enlever en totalité le néoplasme, quand on a curé en même temps la loge sous-maxillaire, on peut espérer une guérison.

Ce qui fait que, dans le cancer de la langue, les succès sont rares et les récidives trop fréquentes, c'est qu'on s'attaque à des cancers déjà avancés avec retentissement ganglionnaire. Même dans ces cas la récidive n'est pas la règle. Je possède l'observation d'un homme que j'ai opéré avec le Dr Bôle, de Roubaix, depuis quatre ans.

Le cancer était étendu; j'ai fait l'extirpation complète, très large, et j'ai cautérisé au thermo-cautère tout ce qui me paraissait suspect après l'ablation.

Le malade est encore vivant et n'a pas trace de récidive. Ceux qui ont récidivé — ils sont malheureusement le grand nombre — ont encore profité de leur opération.

Pendant trois, quatre, cinq mois, ils se sont cru guéris. Ils ont repris des forces et ont engraissé. Quelques mois d'existence heureuse et un peu d'espoir, n'est-ce pas encore un beau cadeau à faire à un malheureux atteint d'un cancer de la langue.

Il ne faut donc pas dédaigner les opérations dans le cancer de la langue.

Contre-indications. — Mais il existe des *contre-indications* qu'il importe de respecter :

Quand la maladie occupe la presque totalité de la langue ou qu'elle a envahi l'isthme du gosier ou le plancher buccal avec retentissement ganglionnaire, on ne saurait faire une opération de quelque utilité.

Sans doute, il est toujours possible d'enlever les parties malades ; mais les opérations préliminaires qu'on est forcé d'entreprendre revêtent une telle gravité que la vie est compromise.

D'autre part, si le malade est profondément infecté et affaibli par les douleurs et le manque de nutrition, il ne faut pas le soumettre à une grosse opération.

Cependant la présence de quelques ganglions n'est pas une contre-indication absolue, pourvu qu'on puisse les enlever et enlever aussi la langue en grande partie.

Antisepsie. — Avec l'antisepsie et les ressources opératoires modernes, la *gravité* de l'ablation du cancer de la langue n'est pas considérable. Pour mon compte personnel, j'ai fait 6 opérations graves sans aucun décès. Dans un cas, j'ai employé le procédé transmaxillaire, c'est-à-dire la section préalable du maxillaire. Tous mes malades ont guéri. Mais je n'ai jamais usé du thermo-cautère, sauf pour poursuivre parfois une portion suspecte, et j'ai pratiqué de parti pris la section au bistouri et la réunion immédiate. J'ai eu soin de prendre des précautions pré-opératoires de propreté et des soins post-opératoires à l'aide de grands lavages. La mortalité est de 10 0/0 dans la statistique de Kocher et 14 0/0 dans celle de Whitehead; 1 mort sur 46 interventions de Butlin.

Je suis, d'ailleurs, persuadé que, dans un grand nombre de cas, l'ablation large de la portion malade peut se faire par les voies naturelles, sans aucune opération préliminaire, ce qui soulage d'autant le pronostic opératoire. Il est bien entendu que la recherche des ganglions doit être poursuivie par une incision à part.

Opération. — Voici comment on peut régler une opération facile, celle où l'épithéliome est situé en avant ou sur le côté antérieur de la langue. La langue est saisie avec deux pinces de Museux, attirée au dehors, et fendue en dehors de de la ligne médiane, de manière à dépasser largement le néoplasme dans le sens transversal. Cette hémisection permet d'attirer la partie malade plus facilement au dehors.

Des pinces hémostatiques saisissent les vaisseaux, sans aucune hémostase préventive. Pour détacher la langue par sa partie postérieure, on la sectionne à 2 centimètres au moins en arrière de la portion malade, par petits coups de ciseaux, qui permettent de saisir la tranche dans une pince à griffes et de l'attirer à soi. La section est complétée ; l'hémostase sera faite à l'aide de pinces et de ligatures. Pour plus de sécurité, la portion restante de la langue est retroussée en

arrière et mise en contact avec la tranche transversale, à l'aide de quelques points de suture à la soie.

On répare ensuite la muqueuse du plancher de la bouche qui a été ouverte, car ici, comme pour la péritoine, il ne faut pas laisser de surfaces cruentées, et on passe au second temps, au curage de la loge sous-maxillaire, qu'on vide de son contenu en faisant les ligatures nécessaires.

On voit que l'opération, même dans les cas simples, doit être très large pour être efficace. Elle doit sacrifier plus de la moitié de l'organe, même dans les cas de cancer très limité.

Ce n'est que pour les cancers de la pointe qu'on pourrait se contenter de faire une large excision en V avec sutures.

Dans les cancers plus étendus, on ne peut aborder la langue que par une opération préliminaire.

Opérations préliminaires. — On a fait les opérations préliminaires suivantes :

1° La section de la joue en partant de la commissure labiale ;
2° L'incision sous-mentale de Regnoli-Bilroth ;
3° La section temporaire du maxillaire inférieur :
Sur la ligne médiane (Roux-Sédillot) ;
Sur la partie latérale (Richet-Langenbeck).

La section de la joue ne donne qu'une ouverture insuffisante.

Nous l'avons quelquefois pratiquée, sans obtenir un grand profit. En revanche elle se répare facilement et ne peut être comparée aux opérations osseuses.

La section temporaire du maxillaire inférieur est certainement l'opération préliminaire qui donne le plus de jour. Sa gravité a été exagérée. Nous l'avons pratiquée avec succès.

Enfin *la section sous-mentale* est préférée actuellement par beaucoup de chirurgiens.

L'incision de *Kocher*, qui encadre la région sus-hyoïdienne jusqu'à l'os hyoïde, permet d'attaquer la langue par sa base.

Les opérations sur la langue se font sous le chloroforme.

On ne doit pas user de la trachéotomie préventive, qui complique l'opération.

La position de Rose est à conseiller quelquefois.

Cancers inopérables. — On peut encore beaucoup pour soulager les malheureux atteints de cancers inopérables et leur rendre la vie plus supportable.

Avec des irrigations antiseptiques faibles, et surtout avec des irrigations au chloral (au millième), on désinfecte la bouche. Les cautérisations à la teinture d'iode et à l'acide chromique sont indiquées.

On calmera les douleurs par les attouchements à la cocaïne et surtout par les injections de morphine.

Le malade sera alimenté par la sonde, avec des aliments liquides.

Les lavements nutritifs peuvent rendre des services.

Les hémorrhagies seront combattues par le tamponnement et parfois par la ligature de la linguale ou même de la carotide externe.

La suffocation peut être évitée par la trachéotomie.

Mais, en général, avec l'antisepsie buccale et la morphine, on arrive à adoucir les derniers jours de ces malades.

C'est pour un cancer inopérable de la langue que M. Wlaëff a fait des injections de son sérum.

Le résultat a été, d'après M. Reynier, excellent sur l'état général, mais le cancer n'a pas disparu. Les faits sont trop récents et on ne peut encore dire si le sérum de M. Wlaëff aura le même succès que celui de Richet et Héricourt.

GRENOUILLETTE

Petite tumeur située sous la langue, développée aux dépens des glandes sublinguales, tumeur bleuâtre, fluctuante, molle, d'abord unilatérale, ensuite presque bilatérale, et contenant un liquide filant comme du blanc d'œuf.

Le traitement de cette tumeur a exercé la sagacité des chirurgiens, c'est dire, plus simplement, qu'il n'est pas trouvé.