POITRINE

PLAIES PÉNÉTRANTES DE LA PLÈVRE ET DU POUMON

Nous avons en vue les plaies pénétrantes, car celles qui ne le sont pas, ou bien elles n'intéressent aucun organe et guérissent comme toutes les plaies, ou bien elles intéressent les vaisseaux de la paroi, et leur étude rentre dans notre cadre.

Trois dangers menacent le blessé : l'*hémorrhagie*, l'*infection* et l'*asphyxie*.

Dans ces blessures, la mort peut être immédiate. Nous n'avons pas à nous en occuper. Les gros vaisseaux sont épargnés, et alors on assiste à une série de phénomènes qui dépendent de la blessure du poumon et de la communication de la plèvre avec l'air extérieur. Il se produit, en général, un épanchement de sang plus ou moins abondant (hémothorax), un épanchement d'air dans la plèvre (pneumothorax), un épanchement d'air dans le tissu cellulaire (emphysème). La cavité pleurale se remplit, le poumon se rétracte, la respiration est gênée, et l'asphyxie peut en être la conséquence.

La thérapeutique de ces plaies diffère selon qu'on a affaire à une plaie par instrument tranchant (coup de couteau) ou par armes à feu (revolver de petit calibre ou arme de guerre). Nous aurons soin de faire ressortir les différences.

Une distinction plus importante s'impose. On est appelé près du blessé immédiatement après l'accident ou quelque temps après. La conduite à tenir diffère suivant l'époque à laquelle on voit le blessé.

1° *Immédiatement après l'accident*, le rôle du médecin consiste à *éviter certaines pratiques* et à *donner certains soins*.

Ce *qu'il faut éviter* à tout prix, est de sonder la blessure pour s'assurer de la présence d'un corps étranger ou de la balle, pratique détestable, qui a coûté la vie à beaucoup de blessés.

C'est aussi de vouloir transporter le blessé loin du lieu de l'accident pour l'évacuer.

Voici ce qu'il faut faire : Devant une blessure récente, prenez des précautions infinies pour transporter le blessé. Déshabillez-le en coupant ses vêtements, comme s'il avait une fracture de jambe. Couchez-le avec la poitrine un peu élevée. Donnez-lui de l'air. Faites le calme autour de lui et ne permettez pas les allées et venues de l'entourage. L'obscurité et la tranquillité sont de rigueur.

Observez alors la blessure sans lever le malade, en le roulant sur le côté. Écartez légèrement les bords de la plaie. Si elle ne saigne pas abondamment, lavez-la au savon, à l'alcool, au sublimé et obturez-la soit avec du collodion iodoformé, si elle est contuse (revolver), soit en faisant quelques points de suture, si elle est nette (coup de couteau). Profitez de la situation pour ausculter et percuter ce côté de la poitrine. Faites-en autant du côté opposé. Après cela, roulez autour du thorax un bandage de corps fortement ouaté et serrez modérément.

Mais le malade peut être sous l'influence du *schok*. Il est pâle, anxieux. Il faut le remonter avec des injections d'éther, des enveloppements chauds, une injection sous-cutanée de sérum artificiel, qui est hémostatique. Donnez-lui, dès qu'il sera possible, à boire un cordial, et attendez.

Si la douleur prédomine, faites une injection de morphine et continuez l'administration fractionnée de l'opium pour calmer les douleurs, pour régulariser la respiration et pour mettre le malade au repos le plus complet.

Le rôle du médecin dans les premiers instants est donc très important, car il peut empêcher les pires accidents de se produire.

Il est rare que l'*indication opératoire* surgisse à ce moment. Cependant, si l'*hémorrhagie* de la paroi est abondante et provient d'une artère (mammaire, intercostale), l'indication de saisir l'artère et de la lier est absolument classique.

La chose peut être facile, si la plaie est large. Elle peut offrir de grandes difficultés, si la plaie est étroite. Sauf dans le cas de duel, où l'on a pu préparer d'avance son matériel, il est fréquent de se trouver pris à l'improviste. Plutôt que de faire une opération aussi importante sans préparation, il serait préférable de se contenter, pour le moment, de *tamponner la plaie*. Un sac à la Mickulicz est vite préparé avec de la gaze stérilisée. Le fond du sac, tenu par un fil, est glissé entre les lèvres de la plaie, qu'on pourra facilement dilater avec une pince hémostatique stérile. Le sac est installé profondément, et il est rempli d'une grande quantité de boulettes de gaze. Ce tamponnement peut suffire. Il est tout indiqué, si l'hémorrhagie provient du poumon. Il est moins indiqué, si l'hémorrhagie provient de la paroi. Mais, en cas de doute, on peut y avoir provisoirement recours.

Si vous êtes outillé, n'hésitez pas à vous faire du jour, à débrider largement, à voir clair. Pour cela, rien ne vaut les résections costales.

Une intercostale n'est jamais difficile à trouver dans une plaie nette; elle devient à peu près impossible à saisir au fond d'une petite plaie.

La mammaire interne est facile à découvrir. Incisez depuis le bord externe du sternum, le long de l'espace inter-cartilagineux ; sous les muscles, vous la rencontrerez, et vous pourrez la lier au dessus et au dessous.

Si l'hémorrhagie provient du poumon, l'incision très large n'est pas utile, puisque la meilleure manière d'arrêter ces hémorrhagies est encore le tamponnement.

2° *La blessure date de quelques jours.* — Il existe de l'emphysème, de l'hémothorax, du pneumothorax. Que faut-il faire?

Rien dans la grande majorité des cas. L'expectation pure et simple est la règle. On ne compte plus les plaies par balles de revolver qui guérissent ainsi. Pendant la guerre gréco-turque, j'ai vu des blessures du Mauser guérir de la même façon.

Cependant, il faut surveiller le blessé. Si la température monte, faites une ponction, examinez le liquide et, s'il est purulent, faites l'*empyème*.

La température peut monter, parce qu'il existe de l'autre côté ou du même côté une pneumonie.

Une hémorrhagie retardée ou secondaire peut nécessiter encore une intervention. Ce sont les signes de l'hémorrhagie qui guideront l'indication. Enfin l'emphysème étendu réclame l'intervention.

Quant *aux plaies du cœur*, les mêmes principes doivent être appliqués. Si l'hémorrhagie est considérable, il y a lieu d'intervenir. Sinon l'expectation pure et simple avec occlusion de la plaie sera la conduite la plus sage.

Cependant, si les signes d'infection du péricarde se montraient, il y aurait lieu de poser une *indication opératoire tardive*.

Les *corps étrangers du cœur* méritent d'être respectés dans la grande majorité des cas, au moins dans les premiers moments. S'ils sont petits (aiguilles) et qu'on les voit, il est indiqué de les extraire, en ayant soin de ne pas les enfoncer.

PLEUROTOMIE ET THORACENTHÈSE

Ces deux opérations sont connexes. On ne fait pas de pleurotomie sans avoir pratiqué une ponction. La ponction, quand elle retire du liquide purulent, commande la pleurotomie.

On ne doit plus attendre pour opérer, l'œdème de la paroi, la circulation collatérale, etc. On serait inexcusable de méconnaître la pleurésie purulente, quand on a à sa disposition la ponction. On serait tout aussi inexcusable de ne pas opérer quand on a constaté du pus dans la plèvre.

La ponction a guéri des pleurésies purulentes. On l'a dit et on l'a imprimé. Le praticien doit l'ignorer. La règle est que le pus dans la plèvre, constaté à la ponction, commande la pleurotomie d'urgence.

Que le médecin se familiarise donc avec la ponction de la plèvre, pratique absolument inoffensive, qui n'a jamais transformé une pleurésie séreuse en pleurésie purulente.

Un petit trocart, une seringue de Pravaz munie d'une longue aiguille ou un appareil aspirateur (Potain, Dieulafoy) sont usités pour faire la ponction.

La seule précaution à prendre est de désinfecter le champ opératoire, les instruments et les mains.

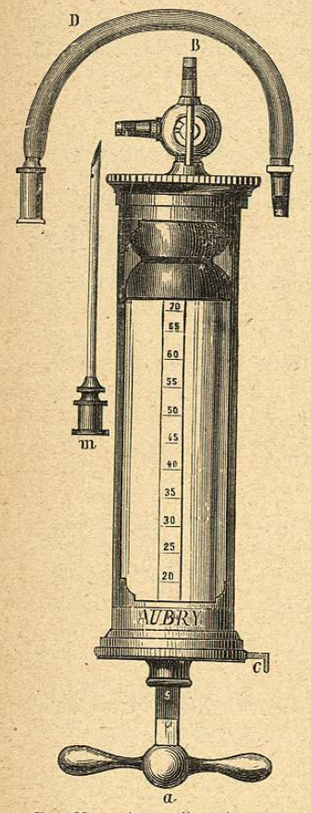

Fig. 82. — Appareil aspirateur de Dieulafoy.

La ponction, pourvu qu'elle soit faite avec une fine aiguille, peut être pratiquée dans n'importe quel espace intercostal, partout où il y a de la matité.

Avec une seringue de Pravaz, on est donc autorisé à faire n'importe où la ponction pour s'assurer de la présence du liquide et de sa nature.

Quand on trouve du liquide séreux, l'évacuation peut être rendue nécessaire : 1° par l'asphyxie; 2° par l'abondance de l'épanchement, abondance reconnue grâce aux signes connus de la matité, du déplacement du cœur, de l'abaissement du foie, etc.; 3° enfin par la non-résorption du liquide (un mois environ après le début d'une pleurésie).

Technique de la ponction évacuatrice. — Prenez l'appareil Potain ou Dieulafoy. Ce dernier est plus commode; il est formé d'une seringue en verre qui fait le vide. Après avoir fermé les deux robinets, on attire à soi le piston, et le vide est réalisé. Il suffit alors de pénétrer dans la cavité remplie de liquide avec une aiguille creuse et d'ouvrir le robinet qui

fait communiquer cette aiguille avec le corps de pompe. Dieulafoy conseille de prendre l'aiguille creuse n° 1 ou 2, de pénétrer dans l'espace intercostal choisi, entre la 4e et la 6e côte, en avant du thorax, au milieu de la ligne axillaire et mammaire et au niveau du bord supérieur d'une côte.

L'appareil de Potain est construit sur le même principe, sauf que la seringue est remplacée par une bouteille quelconque.

L'avantage de cet appareil est d'avoir une plus grande capacité. Il est un peu plus compliqué à monter et démonter.

L'aiguille doit être enfoncée à 2, 3 centimètres, jusqu'à ce que le liquide apparaisse et qu'on ait la sensation d'être dans une cavité.

Le malade est assis, et pendant la ponction et l'évacuation, on surveillera le pouls et la respiration.

L'écoulement du liquide sera lent. Il sera arrêté si on observe de la toux, des malaises.

Il ne faut jamais retirer plus d'un litre de liquide, quelle que soit l'abondance de l'épanchement.

Quand on veut terminer l'opération, on retire brusquement l'aiguille, et on obture l'orifice avec un nuage d'ouate collodionnée.

Pleurotomie. — Si la ponction exploratrice faite avec la seringue de Pravaz a démontré l'existence d'un épanchement purulent, ayez recours à la *pleurotomie*. C'est la seule indication de cette opération. Mais, si la seringue de Pravaz n'a pas recueilli du pus, et qu'on a lieu de soupçonner son existence, n'hésitez pas à faire une ponction avec l'aspirateur de Dieulafoy. En tout cas, ne proposez la pleurotomie que si vous avez constaté la présence du pus.

Soins pré-opératoires. — Il faut préparer les instruments nécessaires : bistouri, pinces hémostatiques, pinces à griffes, rugine, costotome ou sécateur, gros tubes à drainage, pansements, solutions aseptiques.

Faites l'antisepsie de la région en la nettoyant avec de l'eau et du savon, de l'alcool et du sublimé.

Prenez les précautions habituelles du côté des mains.

Disposez le malade sur une table assez haute couché sur le côté sain, les bras en avant, la tête et la partie supérieure du tronc maintenues élevées par des coussins.

Déterminez le lieu d'élection de votre opération.

Rappelez-vous que la pleurotomie doit se pratiquer *en arrière* de la ligne axillaire, c'est-à dire de la ligne verticale qui aboutit en haut, dans le milieu du creux de l'aisselle.

Fig. 83. — Les lignes délimitent le champ habituel de la *pleurotomie* et de la *ponction*.

Ensuite ayez présent à l'esprit qu'il ne faut jamais descendre *au-dessous de la* 9e *côte*, surtout à droite.

Voilà toutes les règles qu'il faut se rappeler.

Le reste dépend du cas clinique. C'est la *matité* qui indique

où il faut aller; c'est aussi la *ponction* préalable qui assure l'existence certaine du pus.

Choisissez donc *une côte* (c'est plus facile et plus tangible) et, sur cette côte, incisez la peau dans l'étendue de 7 à 8 centimètres. Que votre bistouri pénètre profondément, et prenne contact avec le tissu osseux.

Ecartez avec les deux doigts gauches les lèvres de la plaie, déposez le bistouri, prenez la rugine. Sur le sillon tracé par le bistouri, amorcez le périoste externe et décollez-le d'abord en haut jusqu'au bord supérieur de la côte, ensuite en bas, contournez avec la rugine la côte et ruginez sur son bord inférieur pour déloger les vaisseaux. La rugine fait son chemin et devient bientôt apparente derrière le bord supérieur de la côte. Ne la sortez pas; laissez-la en place comme une sonde cannelée, sur laquelle vous pourrez, facilement et sans danger, sectionner la côte à l'aide d'un sécateur. La côte est sectionnée, saisissez la surface de section avec un davier; soulevez-la jusqu'aux limites extrêmes de la surface osseuse dépériostée et sectionnez-la à l'aide du costotome;

Fig. 84. — Costotome.

faites autant du côté opposé. On voit que je conseille trois sections, l'une médiane, deux autres aux extrémités et cela pour ne pas laisser des bouts de côte dénudée. Vous exciserez ainsi 3, 4 centimètres d'une côte.

Jusqu'ici, à part quelques vaisseaux musculaires que vous avez saisi chemin faisant, vous n'avez rien rencontré d'important.

Vous voilà en présence d'un espace intercostal désossé.

Le périoste est au fond, la plèvre au dessous. Ponctionnez avec la pointe du bistouri cet espace juste au niveau de la côte réséquée et à travers la ponction qui donne du pus introduisez d'abord une pince hémostatique fermée qui

BIBLIOTECA
FAC. DE MED. U.A.N.L.

ressortira ouverte, ensuite le doigt. L'ouverture est faite; si vous désirez débrider, vous le ferez en toute sécurité en vous servant du doigt comme conducteur. Le doigt pénètre dans la plèvre, reconnaît les lésions. Il sert aussi à modérer évacuation du liquide. Laissez couler le pus, inclinez avec précaution le malade. Explorez avec le doigt les limites de l'abcès pleural. Si le cul-de-sac se prolonge beaucoup plus bas, n'hésitez pas à établir une contre-ouverture au point le plus déclive.

Si le pus est fétide, si la pleurésie est ancienne, c'est le moment de laver la plèvre. Prenez pour cela un bock injecteur bouilli ou flambé, et remplissez-le d'eau bouillie additionnée de 7 grammes de sel marin par litre. Lavez la plèvre sous *faible pression, en bavant;* mais lavez-la abondamment jusque ce que l'eau ressorte claire. Si le pus est de bonne nature les lavages sont inutiles.

J'ai l'habitude de toucher ensuite les parois de la plèvre avec une compresse imbibée d'une solution de chlorure de zinc à 5 0/0 et portée au bout d'une longue pince.

Établissez le drainage. Deux gros drains de quinze millimètres au minimum sont enfoncés jusqu'au cul-de-sac de la plèvre. Ils sont maintenus au dehors à l'aide d'un point de suture. Fixez-les bien et rappelez-vous que souvent on les a perdus dans la plèvre.

Faites le pansement après avoir rétréci la plaie cutanée, à l'aide de quelques points de suture.

Le pansement sera compressif et aseptique. De la gaze bouillie ou aseptisée à l'autoclave, de l'ouate aseptique, en feront tous les frais.

Le pansement sera absorbant et, par conséquent, usez d'ouate hydrophile et mettez-en beaucoup.

Ce pansement ne sera renouvelé qu'au bout de quatre ou cinq jours, selon les indications fournies par la température axillaire, et selon que le pansement sera sec ou traversé. Tout pansement traversé devient septique. Il doit être changé.

Le malade sera maintenu en position mi-assis et légèrement penché sur le côté malade, à l'aide de coussins.

Les drains seront progressivement diminués.

Si la température remonte quelques jours après, c'est une indication à lavages de la plèvre. Sinon *abstenez-vous de laver inutilement la plèvre.*

Ce qui caractérise la pleurotomie moderne c'est l'*asepsie*, l'*absence de lavages*, et l'*ouverture déclive*.

On voit que j'ai conseillé la *résection de la côte* dans tous les cas. L'opération ainsi faite est plus facile, plus sûre et plus efficace que par les anciens procédés. Il est plus simple de couper sur la face tangible de la côte que sur un espace intercostal. On a ainsi un premier point de repère, la côte. Le second point de repère est le périoste. Enfin, en ponctionnant sur ce périoste, on ne risque pas d'intéresser l'intercostale.

Il est démontré que la résection de la côte assure mieux le drainage que n'importe quel autre procédé.

C'est le procédé que je suis indistinctement pour les enfants et pour les adultes.

Faut-il donner le chloroforme? Oui, en règle générale. Il existe des contre-indications tirées de l'état misérable du malade, d'une affection cardiaque, etc.

Alors on peut opérer à la cocaïne ou au chlorure d'éthyle (anesthésie locale).

Les pleurésies *interlobaires*, *cloisonnées* ou *sus-diaphragmatiques* nécessitent une opération plus difficile. Dans ces cas, plus que jamais, il est indispensable de se donner du jour, de réséquer une ou deux côtes. C'est même un avantage de la résection costale, érigée en principe dans tous les cas. Supposez que vous ayez ouvert la plèvre sans trouver de pus, et que cependant la ponction vous ait démontré son existence. A travers l'orifice créé, faites une ponction dans le poumon avec la seringue de Pravaz, et si vous rencontrez du pus, allez doucement, à l'aide de la sonde cannelée ou du doigt, creuser un orifice à travers les fausses membranes.

De même c'est grâce à la résection que vous aurez l'espace suffisant pour aller, dans la pleurésie diaphragmatique, décoller la base du poumon d'avec le diaphragme.

Si, à la suite de la pleurotomie, il persiste une fistule, attendez pendant quatre, cinq, six mois, en insistant sur le