d'abord sur la paroi de l'intestin en cheminant dans son épaisseur; faites-la sortir; repiquez le péritoine pariétal, puis les muscles. Faites-en autant du côté opposé, de gauche à droite, en délimitant entre les deux piqûres, dans le sens transversal, un espace de 2 centimètres. Placez ainsi trois points latéraux.

Refermez ensuite la plaie en haut et en bas, d'abord le péritoine, ensuite les muscles.

En dernier lieu, fixez les deux points verticaux, l'un en haut, l'autre en bas sur la péritoine recousu. Finissez par réunir la peau en haut et en bas.

Ouvrez ensuite l'anse intestinale avec le bistouri entre les points de suture, éversez la muqueuse, fixez-la à la peau par quatre points de suture.

Le contenu intestinal peut couler immédiatement en grande quantité. Souvent rien ne coule, et ce n'est que quelques heures après ou le lendemain qu'on obtient la débâcle.

TRAITEMENT DES HERNIES

CURE RADICALE ET BANDAGES

(INDICATIONS OPÉRATOIRES)

Hernies en général. — Le temps est passé où Malgaigne déclarait qu'il ne voudrait pas se soumettre à aucun des procédés de cure radicale.

Grâce à l'asepsie, la cure radicale est acceptée par tous et même par le public. Toute la question est de préciser les indications.

La formule de Trélat était la suivante : « Toute hernie quelle qu'elle soit, qui n'est pas complètement, constamment, facilement contenue par un bandage, est justiciable de la cure radicale. » A cette heure, il vaut mieux dire avec Terrier : « la cure radicale est applicable à tous les cas » ; c'est-à-dire la cure radicale est le traitement de choix de toutes les hernies.

Mais qu'on se rappelle ceci : la hernie, justiciable d'une cure radicale, ne compromet pas immédiatement la vie, et il faut bien admettre que l'étranglement herniaire est un accident relativement rare et pas toujours mortel.

La cure radicale, pour devenir un procédé courant, doit donc être inoffensive et ne pas exposer à la mort. C'est la condition la plus importante de la détermination opératoire.

L'*innocuité absolue* de la cure radicale doit donc être posée en principe. Cette innocuité existe ; elle est absolue, mais sous certaines conditions : 1° que l'opération soit correctement faite ; 2° que le malade soit en état de supporter une opération.

L'opération doit être aseptique. Une telle opération est condamnée d'avance, si elle est entreprise dans un milieu impropre. Ce n'est que dans une maison de santé, dans un hôpital ou, en dernier lieu, dans une maison facile à approprier, qu'il y a lieu d'opérer.

Le malade n'est pas en état de supporter l'opération, s'il est trop vieux ou trop jeune, s'il est porteur d'affections graves (diabète, albuminurie, tuberculose, affection cardiaque, affection aiguë des voies respiratoires).

Au point de vue de l'âge, il faut s'entendre. Un individu de quarante-cinq ans peut être vieux, s'il présente des signes de sénilité.

A partir de cinquante ans, il n'est pas prudent de conseiller la cure radicale. Les enfants nouveau-nés supportent sans doute l'opération; mais les soins consécutifs sont, chez eux, si difficiles qu'il est préférable de s'abstenir d'opérer avant l'âge de deux ans.

Si on élimine ces causes de mortalité, on aura bien rarement des accidents à déplorer.

L'opération doit être efficace. — A ce point de vue, les statistiques sont plutôt mauvaises. On signale beaucoup de récidives. Cela tient à deux causes : à ce que les statistiques sont mal faites; elles englobent des cas dissemblables, des opérations inopportunes, etc. Cela tient aussi à l'imperfection de la technique opératoire suivie jusque dans ces dernières années. Ce n'est que depuis quelques années qu'on fait bien la cure radicale, et les opérateurs se perfectionnent au fur et à mesure qu'ils font beaucoup d'opérations.

La cure radicale n'est pas à la portée de tous.

C'est une opération toujours délicate, parfois très difficile, qu'on n'arrive à bien faire qu'avec le temps et beaucoup d'expérience.

La récidive est d'ailleurs fatale, dans certains cas, qu'il faut savoir éliminer : Les *hernieux à paroi abdominale sans résistance*, à parois amincies et dépressibles, ayant des hernies souvent multiples; les *hernieux porteurs d'une véritable éventration* avec une hernie dont le contenu a perdu droit

de domicile, sont fatalement destinés à récidiver, si on les opère.

Pour nous résumer : la cure radicale est le traitement de choix des hernies, à condition que l'opération soit INOFFENSIVE et EFFICACE. Pour que l'opération soit inoffensive, il faut qu'elle soit *aseptique* et pratiquée sur un individu bien portant. Pour qu'elle soit *efficace*, il faut que les conditions locales permettent une reconstitution intégrale et solide des parois.

Après avoir éliminé ces causes d'insuccès, j'estime que la cure radicale peut supporter la comparaison avec le bandage le mieux approprié. Si le bandage peut guérir la hernie dans certains cas déterminés, ces cas sont rares et nécessitent une patience peu commune. En fait, le bandage ne fait que pallier à une infirmité. Souvent le bandage devient dangereux, soit à cause des conditions locales de la hernie, soit à cause d'imperfections dans son choix, sa pose ou son entretien. Et quand on songe que ces imperfections peuvent surgir dans le cours d'une vie entière, on ne sera pas étonné qu'elles soient fréquentes. Mais le port du bandage devient aussi un obstacle au développement des sujets jeunes et une gêne dans la vie ordinaire de l'adulte. Devant la prespective d'une guérison sans risques, que nous pouvons promettre sous les réserves énumérées plus haut, je pense que les amateurs de bandages deviendront de plus en plus rares.

Il existe d'ailleurs des cas où le port du bandage est formellement interdit : quand la hernie est *irréductible* et provoque des accidents (douleurs, coliques, tiraillements); quand la hernie est réductible, mais *incoercible*, c'est-à-dire quand elle s'insinue au-dessous du bandage; quand la hernie est accompagnée d'une *ectopie du testicule*. Dans ces trois cas, la cure radicale est formellement indiquée. Elle devient une opération *vitale*.

Hernies en particulier. — Nous allons maintenant passer en revue les *hernies les plus communes* et examiner leur traitement (bandages ou cure radicale), suivant les cas :

Hernie inguinale. — *Chez le nouveau-né.* — Il n'existe pas de bon bandage pour les nouveau-nés. Ce n'est que dans les familles très soigneuses qu'on peut permettre le port d'un bandage. On préfère alors le bandage français à ressort doux, à pelote ovalaire si la hernie est pubienne, triangulaire si elle est scrotale. Chez les pauvres, le bandage doit être évité, si la hernie n'est pas trop volumineuse, si elle n'occasionne pas de troubles et si elle n'a pas de tendance à s'accroître. Les soins minutieux de propreté sont de rigueur.

La cure opératoire à cet âge (trois, quatre, cinq mois) n'est admise que dans certains cas déterminés :

1° Quand la hernie est étranglée;

2° Quand elle est impossible à contenir et qu'elle provoque des troubles (coliques, altération de l'état général);

3° Quand, malgré le bandage, la hernie a une tendance à s'accroître.

L'étranglement herniaire, chez les bébés, est rare, mais il existe. Il est difficile à diagnostiquer. Je suis d'avis de pratiquer d'abord le taxis modéré, de laisser passer quelques jours et de faire la cure radicale.

C'est une question difficile à résoudre, de savoir si l'altération de l'état général tient à la hernie. Si l'examen médical ne permet pas de trouver d'autres causes de dépérissement, et, surtout, si l'alimentation est correcte, il y a lieu d'intervenir.

Enfin, devant les hernies qui, malgré tout, augmentent de volume, l'indication d'opérer est justifiée.

Il est bon de savoir que la cure radicale, chez les bébés, n'est pas une opération grave; tous ceux qui l'ont pratiquée sont unanimes sur ce point. Pour mon compte personnel, j'ai opéré souvent à quatre, cinq, six mois sans inconvénient.

Si la *hernie s'accompagne d'ectopie testiculaire*, le bandage est absolument interdit à cet âge. On fera la cure radicale, s'il y a des accidents; sinon on attendra jusqu'à ce que l'enfant soit sevré.

A partir d'un an, l'enfant atteint d'une hernie inguinale peut et doit supporter un bandage. Il faut toujours donner, à ce moment, un bandage approprié, français, que le malade portera jour et nuit.

C'est le traitement de la cure radicale par le bandage. Il ne faut jamais permettre à la hernie de sortir.

Si le port consciencieux du bandage n'a pas guéri la hernie au bout de deux ans, conseillez l'opération. L'enfant aura trois ou quatre ans. C'est un moment très favorable pour la cure radicale.

Mais, si le bandage est mal supporté ou mal surveillé, s'il produit des douleurs, s'il contient mal la hernie, il y a lieu de faire la cure radicale plus tôt, c'est-à-dire à l'âge de douze, quatorze, quinze mois.

Il faut se comporter de même devant l'ectopie testiculaire, si le testicule ne peut être séparé de la hernie.

Si, par contre, le testicule peut en être séparé, on réduira la hernie et on appliquera le *bandage en fourche*, en pratiquant des massages pour abaisser le testicule.

Chez l'adolescent. — La hernie inguinale est presque toujours, pour ne pas dire toujours, congénitale.

On sait que ces hernies s'étranglent volontiers et que leur étranglement est grave. On sait aussi, par les statistiques, que la cure radicale est, à partir de quinze ans, facile, inoffensive et efficace. Enfin les convenances sociales, la nécessité de gagner sa vie, pour le jeune ouvrier, la nécessité du service militaire, de la vie active, de l'admission dans certaines écoles, et même la coquetterie pour les jeunes gens de la classe aisée, toutes ces raisons font de la cure radicale le traitement de choix. On est, d'ailleurs, si souvent sollicité à intervenir à cet âge qu'il faut savoir s'en défendre, si on trouve des contre-indications tirées de l'état général de l'individu ou du milieu dans lequel on veut vous faire opérer.

Chez l'adulte. — La cure radicale est de rigueur, sauf contre-indications, et les considérations générales, que nous avons déjà développées, lui sont applicables.

Si, pour une raison ou pour une autre, on se décide à prescrire un bandage, on choisira un bandage français. La pelote doit être ovalaire, à grosse extrémité inférieure, peu convexe et large. Presque toutes les hernies inguinales réductibles s'accommodent de ce bandage. Pour les hernies très volumineuses à orifices larges, la pelote doit être triangu-

laire et terminée par un angle à bec-de-corbin, qui s'applique sur le pubis.

Les hernies très difficiles à maintenir, si elles ne sont pas opérables, peuvent être justiciables du bandage de Dupré ou de Prévost. Ce sont des appareils à pression rigide, difficiles à supporter. Quand la *hernie est irréductible* et qu'elle n'est pas opérable, on donnera une pelote concave qui loge dans sa concavité la hernie. Si elle est très volumineuse, on enfermera le scrotum dans un large suspensoir en tissu élastique de Berger, relié à une ceinture, assujettie elle-même par des bretelles.

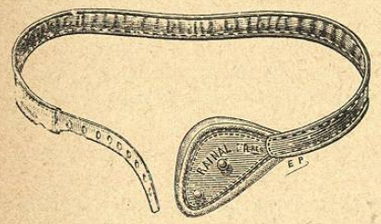

Fig. 88. — Bandage inguinal.

Les *hernies inguinales* chez les *jeunes filles* sont toutes justiciables de la cure radicale. Ici le résultat est toujours excellent, puisqu'on peut fermer complètement la paroi, et le port du bandage est cruel.

Hernies crurales (bandages, cure radicale). — Les hernies crurales sont très difficiles à contenir par le bandage. La guérison par ce moyen est une chose inconnue. La hernie crurale est donc toujours justiciable de la cure radicale.

La cure radicale de la hernie crurale est très bénigne. Il n'y a pas de mortalité. Malheureusement il faut savoir qu'à la suite de la cure radicale il y a encore des récidives; sur 395 observations recueillies par Bresset, on note 81 récidives. La technique opératoire doit être surveillée, et la suture de l'anneau est de rigueur.

Avec les perfectionnements des méthodes opératoires, les récidives deviennent de moins en moins fréquentes. D'ailleurs, la cure radicale est justifiée par la gravité des hernies crurales, qui s'étranglent si souvent, par la difficulté du port du bandage, et par son inefficacité absolue.

Quand il existe des contre-indications à la cure radicale (état général, milieu peu approprié, état de laxité des tissus et coïncidence de plusieurs hernies), il y a lieu d'avoir recours aux bandages.

Le bandage français est le seul applicable; les pelotes mobiles doivent être rejetées. La pelote doit être ovalaire ou ronde et assez petite, le ressort ferme. Le ressort présente au niveau du collet un coude brusque, qui le porte en bas pour aller trouver la cuisse. Ce bandage doit être muni d'un sous-cuisse, qui joue ici un rôle important. Il doit être fixé sur le collet du bandage près de la pelote, de manière à embrasser le pli de l'aine et le pli de la fesse.

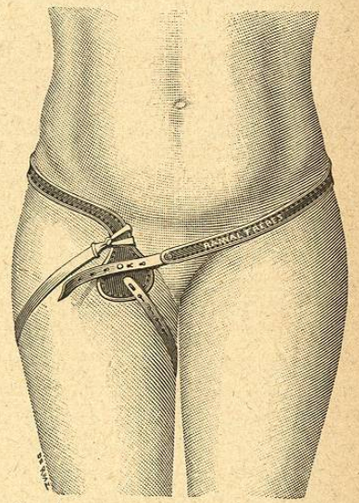

Fig. 89. — Bandage pour hernie crurale.

Hernie ombilicale. — *Chez l'enfant.* — Jusqu'à l'âge de sept à huit ans, on aura bien rarement l'occasion d'opérer. Ces hernies guérissent, en général, spontanément.

Aussi il est nécessaire de les traiter par les bandages.

Chez le nouveau-né, l'appareil le plus simple est le meilleur; une boule d'ouate, un peu plus grosse que la hernie, est appliquée sur l'ombilic et on l'assujettit à l'aide d'une bande de diachylon faisant deux fois le tour du corps. Malheureusement le diachylon irrite souvent la peau. On a conseillé aussi une plaque de liège, une plaque de gutta-percha enfermée dans une bande de calicot lacée en arrière, une plaque d'ivoire munie au centre d'une tige arrondie. Ces bandages ont une tendance à se déplacer, à cause de la

forme du ventre chez l'enfant, qui a le bassin très étroit et le ventre très large (Malgaigne). Aussi a-t-on souvent adopté le bandage de caoutchouc, muni d'une pelote à air. Il est bon d'avoir une pelote qui ne rentre pas dans l'anneau pour ne pas le dilater.

Quand l'enfant commence à marcher, on doit lui faire porter un appareil plus solide. On a le choix entre ces deux sortes d'appareils :

1° Une pelote montée sur une plaque métallique, et fixée sur l'ombilic à l'aide de bandelettes de diachylon ; le tout maintenu en place par une ceinture élastique ;

2° Un bandage à ressort avec pelote articulée.

Souvent on prescrit le bandage à deux branches.

Le bandage doit être porté jour et nuit.

La *hernie ombilicale de l'adulte* est petite ou grosse. Quand elle est petite elle est toujours justiciable de la cure radicale ; en effet, dans ces cas, l'opération n'est pas grave, elle est efficace (27 hernies, petites ou moyennes, ont donné 3 récidives, d'après *Baumelou*), et la cure par les bandages est difficile et dangereuse, puisque la hernie a de la tendance à s'accroître. On conseillera donc la cure radicale dans toutes les hernies ombilicales, petites et moyennes, surtout chez la femme, à moins de contre-indications du côté de l'état général ou du milieu.

Quand la hernie est volumineuse, la cure radicale est plus difficile et plus dangereuse. Il s'agit alors le plus souvent de femmes obèses et de hernies incomplètement réductibles. On accuse dans ces cas 1/10 de mortalité et 8 récidives sur 25 hernies (Baumelou). Cependant, le volume de la hernie n'est pas une contre-indication à la cure radicale, et tout dépend de l'état général, de l'état du cœur et des poumons, de l'état de l'appareil urinaire. Deux cures radicales pour de très grosses hernies m'ont donné deux guérisons sans récidives sur des femmes obèses.

Les modèles de bandages usités dans la hernie ombilicale de l'adulte sont très nombreux.

Pour les petites hernies, on peut prescrire le bandage de Dolbeau ou de Drapier, qui tient la hernie réduite.

Dans les hernies plus volumineuses, on doit souvent renoncer à la réduction de la hernie. Une plaque concave soutient seulement les viscères et empêche l'augmentation du volume de la hernie.

Enfin des ceintures de toutes sortes ont été imaginées pour soutenir la paroi relâchée.

CURE RADICALE (TECHNIQUE)

Nous ne ferons que signaler certains procédés de cure radicale :

Hernie inguinale chez l'adulte. — Le procédé de Bassini est celui qu'on préfère. Il consiste à ouvrir le canal inguinal, à découvrir le sac et à l'exciser. La réparation commence par la restauration de la paroi postérieure. On suture le tendon conjoint, c'est-à-dire l'aponévrose du transverse à l'arcade de Fallope. On mettra cinq à sept points de suture ou bien on fera un surjet. Le cordon, qui a été soulevé, est remis en place, et la paroi antérieure (aponévrose du grand oblique) est suturée à son tour.

Hernie inguinale chez l'enfant. — Voici le procédé que je préconise : Incision qui découvre le canal inguinal. Ouverture du canal, isolement du cordon. Section du crémaster et de la fibreuse commune. Je trouve alors le sac, que j'isole *sans l'ouvrir*, en le saisissant avec une pince sur un de ses bords.

Quand le sac est isolé, s'il contient de l'épiploon (ce qui est visible à travers les parois), je l'ouvre, sinon je le résèque sans l'ouvrir.

Enfin je pratique deux points en X sur la paroi postérieure du canal, réunissant le tendon conjoint avec l'aponévrose, et je ferme la paroi antérieure.

J'opère sur le plan incliné.

La **hernie crurale** est traitée par la dissection du sac et son excision. La fermeture du canal crural est difficile. On

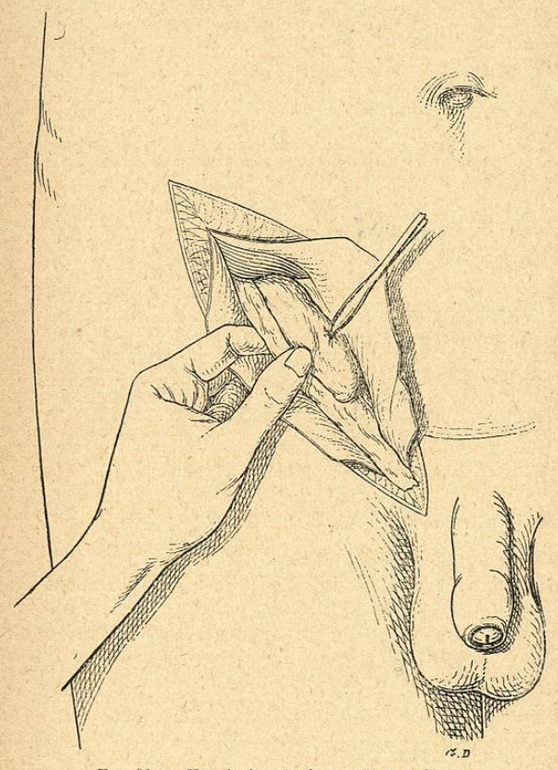

Fig. 90. — Hernie inguinale. — Cure radicale.

a coupé l'arcade crurale pour la suturer à la branche horizontale du pubis. On a employé des *myoplasties* (pectiné Cheyne, adducteur Schwartz). Berger, de même que Bassini,

se contentent de fermer le canal avec des sutures passées dans le pectiné et dans l'aponévrose.

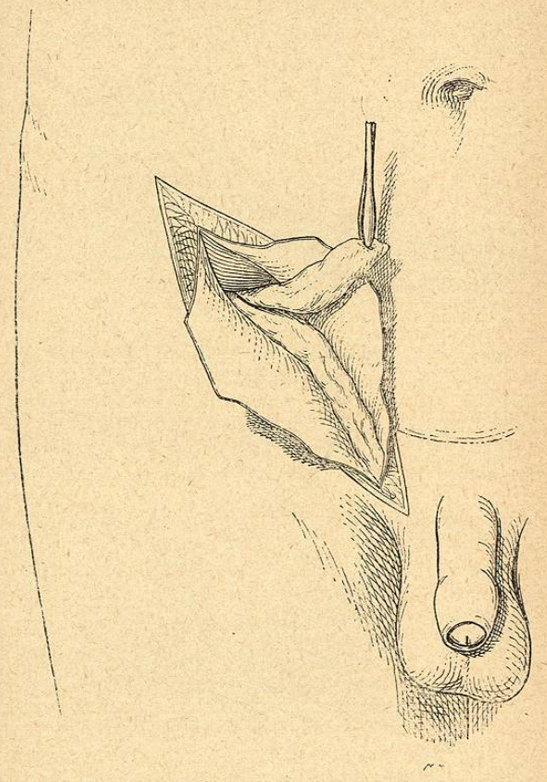

Fig. 91. — Hernie inguinale. Le sac est disséqué.

Hernie ombilicale. — Le procédé le plus recommandable est l'*omphalectomie* de Condamin, que j'ai modifié de la façon suivante : laparatomie étroite sus-ombilicale, examen

de l'anneau, avec le doigt introduit dans le ventre ; incision de tous les tissus, sur le doigt, en dehors de la hernie, de

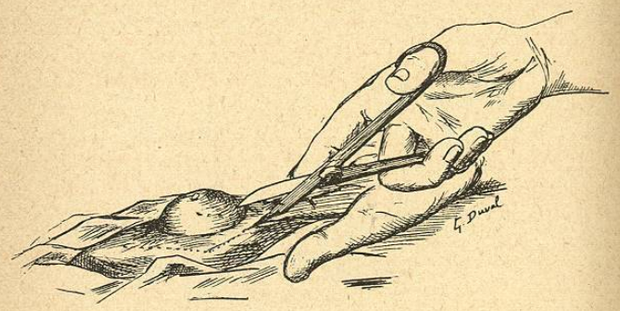

Fig. 92. — Hernie ombilicale. Cure radicale. Procédé de l'auteur.

manière à rabattre l'ombilic et la hernie sur le ventre, comme un tablier, et à traiter les viscères herniés de dedans en dehors en ouvrant le sac par son collet.

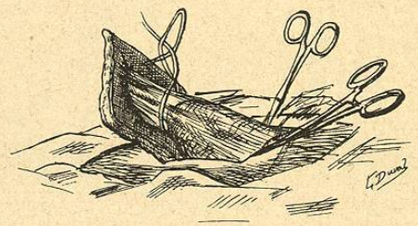

Fig. 93. — Hernie ombilicale. Cure radicale. Procédé de l'auteur.

Les procédés les plus récents de la cure radicale ont été inspirés par le désir de supprimer les fils perdus pour éviter les suppurations tardives. Cette idée a guidé Duplay et Cazin,

qui se servent du sac lui-même pour faire des ligatures, Jonnesco et d'autres qui ont utilisé des fils temporaires.

KÉLOTOMIE POUR HERNIE INGUINALE

La hernie est étranglée, quand elle est irréductible en même temps qu'il existe des signes d'occlusion intestinale, c'est-à-dire une impossibilité d'émettre des gaz par l'anus avec ballonnement plus ou moins considérable du ventre et des vomissements.

La hernie, plus ou moins dure, est douloureuse au niveau du pédicule.

L'étranglement est une indication urgente de l'opération.

Le taxis ne doit être employé que dans certains cas déterminés, chez les vieillards présentant de grosses hernies où l'épiploon prédomine, chez les tout jeunes enfants, dans les étranglements datant de quelques heures. Jamais il ne faut donner le chloroforme pour faire le taxis.

Il est plus avantageux et moins grave d'opérer.

Le taxis ne doit pas se prolonger au-delà de quelques minutes.

Kélotomie. — *Désinfectez la région.* Lavez au savon pendant cinq minutes. Rasez les poils des bourses. Lavez de nouveau et brossez. Passez la peau successivement à l'alcool, à l'éther et au sublimé. Recouvrez le tout d'une grande serviette bouillie. Chloroformez le malade toutes les fois que cela est possible, c'est-à-dire quand l'état général n'est pas trop mauvais. Il m'est arrivé, sur une femme n'ayant presque plus de pouls, d'opérer sans aucun anesthésique. La malade a guéri. D'autre fois il est possible d'avoir recours à la cocaïne. Mais j'estime que l'administration prudente du chloroforme est plus inoffensive que l'anesthésie à la cocaïne.

Faites une incision cutanée dont l'extrémité supérieure atteigne et dépasse la limite supérieure tangible de la hernie et dont l'extrémité inférieure empiète largement sur les bourses. Cette incision sera parallèle au grand axe de la hernie. Sans autre précaution, coupez la peau et le tissu cellulaire. Deux