artérioles, en général, donneront un peu de sang; il sera facile de les oblitérer à l'aide de pinces hémostatiques. Dès que vous aurez entamé le tissu cellulaire, dilacérez-le avec les doigts pour mettre à découvert l'aponévrose du grand oblique (premier point de repère). L'aponévrose du grand oblique et l'orifice inférieur du canal inguinal doivent être mis à découvert. Sous cet orifice, on voit la saillie de la hernie. Insinuez une sonde cannelée sous l'aponévrose du grand oblique et divisez-la dans l'étendue de 3 ou 4 centimètres, suivant la direction du canal inguinal en haut et en dehors. Vous ne risquez rien en allant jusqu'au niveau de la ligne transversale, qui part de l'épine iliaque antéro-supérieure.

La hernie est mise à découvert, coupez maintenant avec précaution les couches successives et cherchez le sac. En saisissant entre le pouce et l'index la membrane que vous pensez être le sac, vous la soulevez et vous pouvez la sectionner en dédolant. On a dit : que *tant qu'on hésite on n'est pas sur l'intestin*. Mais il faut ouvrir le sac avec précaution pour ne pas entamer l'intestin, qui est parfois sous-jacent d'une manière immédiate. Aussi l'incision du sac ne doit se faire que sur un pli soulevé par les doigts; elle doit être très petite. Dès qu'on a ouvert le sac, on voit sourdre du liquide; en son absence, on voit que la face interne de la membrane qu'on a ponctionnée est lisse et unie, et, dans son intérieur, on aperçoit déjà l'intestin ou l'épiploon. Le sac est ponctionné et reconnu. La sonde cannelée agrandit l'ouverture, le doigt remplace la sonde, et, sur le doigt comme sur une sonde, le sac est largement ouvert en haut et en bas. Des pinces hémostatiques repèrent les deux lèvres.

Examinez le contenu. Épongez le liquide avec des compresses aseptiques. Soulevez l'épiploon, examinez-le, touchez l'intestin rouge et gonflé. Sentez avec le doigt l'anneau de l'étranglement et allez débrider cet étranglement. Pour cela, faites-vous de la place; si l'épiploon gêne, excisez-le immédiatement en y jetant une ou deux ligatures. Introduisez le doigt sous l'anneau constricteur en haut et insinuez, entre la pulpe de l'index qui regarde en haut et les parois, une

branche de ciseaux, coupez. Cela vous permet d'introduire le doigt plus loin et de renouveler la manœuvre.

Vos sections seront dirigées en haut et en dehors, le long du canal inguinal que vous incisez avec les ciseaux dans toute son étendue. Si le doigt refuse de pénétrer au delà, attirez l'anneau, avec les pinces qui repèrent le sac, et *à ciel ouvert*, incisez-le de bas en haut.

N'arrêtez ce travail que lorsque votre doigt peut pénétrer librement dans la cavité abdominale. C'est alors seulement que l'étranglement est levé. Inspectez les lèvres de l'incision, arrêtez le sang s'il existe une hémorrhagie, chose rare.

Retournez dans le sac, prenez l'intestin délicatement entre deux doigts et attirez-le à vous. Il viendra facilement et vous aurez mis au dehors la portion étranglée et la portion saine, séparées par un sillon plus ou moins profond. Inspectez le sillon et l'intestin.

L'intestin est sain. Vous pourrez le réduire; mais, pour cela, procédez lentement en faisant rentrer peu à peu, d'abord la portion postérieure, ensuite l'antérieure. Si l'épiploon n'est pas réséqué, vous pouvez maintenant le réséquer. Pour cela, s'il est peu volumineux, faites un nœud double solide au catgut fort, coupez au dessous et réduisez. Si la portion de l'épiploon est très grosse, divisez-la en deux ou trois paquets, à l'aide d'une pince hémostatique. Pour cela étalez l'épiploon, passez entre les vaisseaux la pince, ramenez le fil, faites une ligature et coupez. Faites autant du côté opposé et liez en dernier lieu la partie moyenne. Le moignon de l'épiploon doit être exsangue. Il doit se réduire facilement sans violence, de crainte de voir partir les ligatures et d'avoir une hémorrhagie.

La résection de l'épiploon est à conseiller dans presque tous les cas. Ce n'est que dans certains cas où l'épiploon paraît sain, qu'on peut le réintroduire sans le réséquer.

Tout est rentré. Reste le sac. Faut-il l'exciser? faut-il pratiquer la cure radicale? Je ne le pense pas. En consultant la statistique de la kélotomie, on voit que cette opération offre encore un taux de mortalité très élevé. A quoi bon compliquer l'opération et la rendre plus grave? Il est assez

rare de voir une hernie étranglée opérée récidiver et nécessiter une opération nouvelle. Il est donc probable que l'irritation du sac suffit pour la guérison de la hernie.

La seule tentative que je me croirais permise, ce serait l'oblitération du collet du sac, c'est-à-dire la dissection circonférencielle du collet et sa ligature avec excision de sa partie inférieure. Mais, pour peu qu'il subsiste des doutes sur l'intégrité de l'intestin réduit, pour peu qu'il y ait des signes d'irritation du sac, contentez-vous de plonger un drain jusque dans l'orifice du péritoine, drain qui viendra s'ouvrir à la peau. Sur ce drain, réunissez la *paroi en masse*, à l'aide de gros points de suture embrochant une épaisse couche des lèvres de la plaie et capitonnant le sac.

Faites un pansement compressif à l'aide d'ouate et de bandes.

Certaines particularités sont à examiner :

Les *adhérences de l'épiploon avec le sac* ne sont pas difficiles à traiter. Prenez l'adhérence au niveau du sac et excicez-la, après avoir pratiqué deux ligatures, en abandonnant une petite partie d'épiploon adhérente au sac.

Les *adhérences du sac avec l'intestin* sont beaucoup plus difficiles à traiter. Heureusement elles sont rares. C'est avec le doigt et les ciseaux mousses qu'on parviendra peu à peu à libérer l'intestin. Il n'est pas mauvais, dans ces cas, de sacrifier le sac et de laisser des bandelettes du sac adhérentes à la paroi de l'intestin, tout en dégageant l'anse en entier, de façon à éviter les coudures.

La *difficulté de réduction de l'intestin* peut tenir à ce que les viscères ont perdu droit de domicile.

Dans ces cas, il n'y a qu'un parti à prendre : élargir l'ouverture de la paroi par en haut, ne pas craindre d'empiéter sur la paroi abdominale, faire une petite laparotomie. Après cela, on essaiera la réduction, en mettant le malade dans la position réclinée, les pieds élevés et la tête basse, position qu'on peut improviser avec deux aides, qui prennent sur leurs épaules les cuisses du malade et qui se relèvent ensemble.

Dans certains cas rares, on ne trouve pas de sac, on

tombe immédiatement sur un viscère, la *vessie* ou le *gros intestin*. On ouvre souvent ces viscères. Il faut réparer l'incision à l'aide de sutures à la Lambert (aiguille de couturière et fil fin en soie ou en coton).

Dans les cas d'*adhérence charnue naturelle*, c'est-à-dire d'adhérence du cœcum au sac, je ne vois qu'une conduite facile, c'est de lever l'étranglement et de laisser le cœcum dans le sac, quitte à procéder plus tard à tête reposée, quand le malade est guéri de son étranglement, à une opération radicale par dissection et réduction du sac avec le cœcum.

La hernie crurale étranglée. — Il s'agit généralement d'une femme. La hernie est souvent petite et le danger de l'étranglement réside dans la petitesse de la hernie et son contenu souvent exclusivement intestinal.

On conseille avec raison d'être sobre de tentatives de taxis et d'avoir recours à l'opération dès qu'on a fait le diagnostic. **Je dirai même que le taxis, dans la hernie crurale étranglée, doit être ignoré du médecin.**

La *kélotomie* est pratiquée le plus tôt possible.

Après avoir rasé et savonné la peau, on la passe à l'alcool, à l'éther et au sublimé. On circonscrit le champ opératoire avec des compresses aseptiques ou des serviettes bouillies, et l'on commence l'opération.

L'incision se fait suivant le grand axe de la tumeur.

On la fait horizontale ou verticale. Je la préfère verticale, dépassant largement par en haut l'arcade de Fallope.

Après avoir incisé la peau, suivez l'excellent conseil de Lejars et allez dénuder le sac herniaire, comme si vous deviez l'extirper en totalité ; c'est-à-dire pénétrez à travers un plan de clivage et, par dissection mousse, écartez et rabattez toute la graisse, de manière à mettre largement à découvert une *tumeur*, dure, plus ou moins volumineuse, mobile, mais attachée profondément par un pédicule. Attachez-vous à bien découvrir les contours de ce pédicule, en vous rappelant qu'il est limité en dedans par le *ligament de Gimbernat*, où siège le plus souvent l'agent de l'étranglement, en dehors, par la *veine fémorale*, qu'il faut savoir éviter, en haut par

l'arcade de Fallope, que vous n'avez pas à respecter, et plus haut chez l'homme, par le canal inguinal et son contenu. Le pédicule de la hernie est donc disséqué par la voie mousse et mis à découvert.

Il s'agit maintenant d'ouvrir le sac, de manière à bien voir l'intestin et le contenu de la hernie.

Faites un pli au sac et ouvrez-le avec précaution sur une très petite étendue. Du liquide coloré s'en échappe et vous montre que vous êtes dans le sac. Il est rare que le sac soit sec.

Épongez le liquide. Inspectez le contenu. Quelque chose de *noir*, de *tendu* et de *rond* se montre dans la profondeur : c'est l'intestin. En général, il s'agit d'une petite anse intestinale fortement serrée.

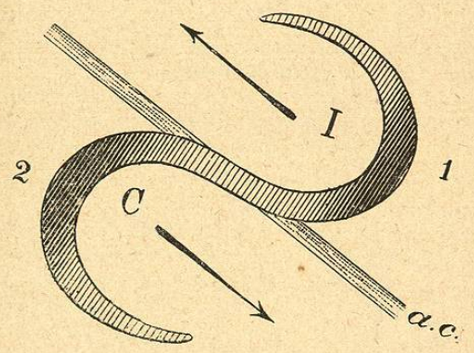

Fig. 94. — Figure schématique montrant les points d'élection (flèches) pour le débordement. I, hernie inguinale ; C, crurale ; *a.c.*, arcade crurale. Les points noirs sont les points dangereux.

Allez à l'étranglement et levez-le.

Pour cela, voici la manière classique, celle indiquée par tous les auteurs : l'index gauche, écartant l'intestin, va à la recherche de l'étranglement, et l'ongle touche et accroche

l'anneau constricteur. Sur la pulpe de l'index, glissez le bistouri de Cooper, tourné à plat ; arrivé sur l'étranglement, redressez l'instrument et coupez dans l'étendue de 2 à 3 millimètres.

Où doit-on faire ce débridement? On conseille de le faire *en bas et en dedans*, *en dedans*, ou *en haut*. Si on fait le débridement avec le couteau de Cooper, il est bon de le faire porter en bas et en dedans pour éviter à coup sûr toute anomalie artérielle et débrider l'anneau dans sa partie la plus saillante.

Mais il existe une autre manière de procéder. Elle consiste en ceci : débrider à ciel ouvert.

Pour cela, s'il s'agit d'une femme, comme c'est le cas le plus habituel, je conseille de fendre l'arcade crurale, d'abord directement de haut en bas, ensuite en insinuant la sonde cannelée entre l'intestin et tous les tissus qui vous séparent de la peau ; de cette façon vous ouvrez largement le sac et, quel que soit l'agent de l'étranglement, vous le levez.

Lejars indique une autre manière de débrider à ciel ouvert : elle consiste à découvrir *en dedans* l'agent de l'étranglement, à l'accrocher avec l'index ou à le couper sur la sonde cannelée. Cette manière de faire me paraît plus délicate.

Il ne faut pas se dissimuler que la section de la bride de l'étranglement n'est pas toujours chose aisée dans les hernies crurales. Aussi il est bon de commencer toujours par essayer la *divulsion* de l'anneau avec le doigt ; si le doigt peut s'insinuer entre l'agent de l'étranglement qui *est en dedans* et l'intestin, la partie est gagnée.

Il suffit de forcer un peu pour devenir maître de la situation sans user du bistouri. Mais, si cette manœuvre n'est pas couronnée de succès et si l'agent de l'étranglement n'apparaît pas facilement dans la plaie, je ne connais rien de mieux que l'incision large *par en haut*, surtout chez la femme, ou l'incision en bas et en dedans avec le couteau de Cooper.

Avec les doigts, tirez doucement et extériorisez l'intestin.

Inspectez avec soin le contour de l'anse étranglée et ne *vous pressez pas de réduire*. Il m'est arrivé, une fois, pour n'avoir pas assez examiné l'anse, de la réduire et d'avoir le désagrément de voir s'écouler des matières, aussitôt cette réduction faite. Une perforation imminente s'est complétée pendant la réduction. Examinez donc soigneusement et lavez l'intestin.

Réduisez et liez le sac ou drainez.

La cure radicale est souvent délicate. Je ne crois pas qu'il y ait lieu de la faire.

Hernie ombilicale. — L'étranglement des petites hernies ombilicales ne diffère pas, dans ses caractères essentiels, de l'étranglement des autres hernies déjà étudiées. Mais, dans les grosses hernies ombilicales, l'étranglement, avant de s'établir, est souvent précédé de crises de *péritonite herniaire* ou d'*engouement;* tantôt il s'agit d'une inflammation passagère du sac, tantôt de la production d'adhérences. Enfin il existe un caractère spécial à ces dernières hernies. Souvent l'étranglement n'a pas lieu au collet du sac, mais dans le sac lui-même, et il est dû à des brides inflammatoires, à la coudure, au volvulus de l'intestin ou au pincement d'une anse dans une éraillure du sac, etc.

Au point de vue pratique, ce qu'il faut retenir, c'est la notion suivante : les signes de l'étranglement dans les petites hernies ombilicales commandent l'opération immédiate. Quand il s'agit, par contre, de grosses hernies irréductibles et qui deviennent le siège de douleurs avec des phénomènes d'étranglement, la conduite à tenir est plus complexe, car il peut se faire que les accidents cèdent au repos, à l'application de glace sur le ventre. Ajoutons, que, dans ces sortes de hernies volumineuses, l'état général est habituellement précaire, et que l'opération est toujours grave. On comprend donc qu'on hésite à intervenir immédiatement.

Si on est appelé dès le début, on est autorisé à prescrire le repos au lit, et la glace sur le ventre pendant vingt-quatre ou quarante-huit heures. En général, quand les vomissements fécaloïdes apparaissent, les phénomènes ne rétrocèdent plus. Cependant, j'ai eu à soigner une dame obèse et diabétique avec M. le professeur Berger. Chez elle, il existait des vomissements fécaloïdes et une occlusion complète. Quarante-huit heures après le début des accidents, un certain calme est survenu; sans opération, elle a pu guérir et se porte bien depuis plus de trois ans.

Les indications dans les hernies volumineuses sont donc plus complexes qu'on ne croit. En principe, l'opération hâtive est à conseiller; mais, si l'état général du sujet est mauvais, si la hernie est très volumineuse, si la crise que traverse le malade est la première, on est, je crois, autorisé à patienter.

Si, au contraire, la hernie est devenue très volumineuse subitement et que les accidents pressent, avec un état général passable (pas d'albumine, pas de sucre), si la crise n'est pas la première en date, l'opération hâtive est indiquée.

A plus forte raison, ne remettez jamais au lendemain la réduction d'une hernie ombilicale de moyen volume qui, contenue jusque-là, s'est étranglée subitement. Faites un taxis prudent pendant quelques minutes (trois ou quatre), et, en cas d'échec, ayez recours à l'opération.

Quant aux petites hernies, elles sont toutes justiciables de l'opération hâtive. L'engouement est une théorie qui doit être ignorée du praticien dans ces cas.

On peut résumer d'un mot ces considérations :

Devant une hernie ombilicale qui présente des phénomènes d'étranglement, ne vous embarrassez pas de théories, ne croyez pas à l'engouement. Mais, si l'opération ne paraît pas très grave, opérez de suite. Il en sera ainsi dans les petites et moyennes hernies, moins souvent dans les très grosses, chez des sujets non tarés d'affections organiques. Si l'opération paraît grave et disproportionnée aux accidents observés, patientez deux, trois jours, et alors de deux choses l'une, ou les accidents deviennent assez sérieux pour contrebalancer les risques de l'opération, ou ils s'amendent. Il en sera ainsi chez les femmes obèses, diabétiques ou albuminuriques, emphysémateuses, à grosses her-